

یک مورد سندرم Testicular feminization یا سندرم موریس Morris syndrome با
فتق مغبنی .

دکتر محمود جلالی دکتر مرتضی ذوالفقاری دکتر حسینعلی ناظمیان

دکتر فریدون صدری

مقدمه

بآن hairless woman نیز گفته میشود میباشد. این حالت غیرطبیعی برای اولین بار توسط موریس Morris در سال ۱۹۵۳ شناخته گردید. (۸)
فئوتیپ افراد مبتلا زنانه بوده و اندام جنسی خارجی نیز کاملاً زنانه است. برخی اوقات لبهای کوچک فرج از اندازه طبیعی کوچکتر میباشد. واژن دارای طول طبیعی بوده لکن به بن‌بستی منتهی میگردد. افراد مبتلا فاقد رحم، سرویکس Cervix و تخمدان هستند. بجای تخمدان بیضه‌های کریپتورکید موجود است (۱۳ - ۹ - ۳ - ۱). رشد و نمو بدن طبیعی بوده و علائم ثانویه جنسی زنانه اکثراً در زمان معین بطور طبیعی ظاهر میگردد. بدن یا فاقد مو بوده و یا اینکه رویش موها بخصوص در اطراف زهارو زیر بغل بسیار قلیل میباشد.
اندازه و رشد پستانها طبیعی میباشد لکن نسج غدد فعال در آنها دیده نشده و فاقد ترشح شیری هستند. نوک پستانها کوچک و آرنجول رنگ‌پریده میباشد. (۹ - ۱) بیضه‌ها نزول نکرده و آنها را در مکانهای مختلفی چون: ناحیه

هرگاه در فردی اندامهای جنسی داخلی و یا خارجی هر دو جنس موجود باشد، هرمافردیت خوانده میشود. اشکال مختلف هرمافردیت را بدو گروه کاذب و یا حقیقی تقسیم مینمایند. در اکثر افراد مبتلا به هرمافردیت کاذب اندام جنسی واضح و متمایز میباشد. در هرمافردیت کاذب مردانه (Pseudohermaphroditism) (masculus) بیضه‌ها، و در هرمافردینسم کاذب زنانه (Pseudohermaphroditismus femininus) تخمدان، بدون توجه به چگونگی تشکیل شدن بقیه اندامهای جنسی داخلی و یا خارجی وجود دارد. در افراد مبتلا به هرمافردیت حقیقی اکثراً در یک فرد بیضه و تخمدان و یا باقیمانده ساختمان تخمدان وجود دارد. ممکن است تخمدان و بیضه‌ها در یک اندام ظاهر گردد (Ovotestis) و یا در اندامهای جنسی بطور جداگانه موجود باشند. (۱۵ - ۱۴ - ۱۲ - ۱۱ - ۷ - ۵ - ۲)
یکی از حالات نادر هرمافردیت کاذب مردانه سندرم موریس یا Testicular feminization که

نتایج بافت شناسی

لوله‌های سی می نفر همراه با سلولهای سرتولی موجود بوده ولی آثار اسپرما توژتر در آنها دیده نشد. در زمینه بافت گتر جزایر کوچکی از سلولهای لیدیگ مشاهده گردید. (عکس شماره ۲ و ۳)

نتایج هورمن شناسی

میزان ۱۷ کتواستروئید ۴/۸ و ۱۷ کتوزنتیک استروئید ۱۴/۵ میلی گرم در ادرار ۲۴ ساعت میباشد.

نمونه برداری و روش تحقیق سیتوزنتیکی و نتایج حاصله

جهت بررسی ساختمان مرفولوژیکی و تعیین تعداد کرموزوم یاخته‌ها، گلبولهای سفید مطابق روش ماکرو (۵) بمدت ۷۲ ساعت در حرارت ۳۷ درجه سانتی‌گراد کشت داده شد و بعد از چندین بار سانتریفوژ کردن سلولها ثابت و کرموزومها رنگ آمیزی گردیدند.

در این بررسیها مجموعاً ۵۷ سلول متافازی از نظر تعداد و مورفولوژی کرموزوم مورد مطالعه قرار گرفت. تمام سلولها دارای کرموزومهای کاملاً طبیعی سوماتیک و جنسی XY میباشد. (کاریوتیپ کرموزومی شماره ۱ XY 46). جهت تعیین کرمتین جنسی (Sex Chromatin) سلولهای انترفازیک غلاف خارجی ریشه مو مورد بررسی قرار گرفتند. ریشه موی سر جدا شده را درون لام گودیکه حاوی اورسینن میباشد قرار داده و لام را بمدت ۸ دقیقه روی صفحه لام گرم کن که درجه حرارت آن حدود ۶۰ درجه سانتی‌گراد است قرار میدهند.

سپس ریشه موها را از اورسینن خارج نموده و در لام گود دیگری که حاوی اسید استیک ۶ درصد میباشد قرار داده و بمدت ۷ دقیقه پی‌پت مینمایند. تا سلولهای انترفازیک غلاف خارجی مو بخوبی از هم جدا گردند. سلولهاییکه باین طریق در محلول اسید استیک ۶ درصد قرار دارند بعداً روی لام‌های گرم شده انتقال یافته و مورد بررسی قرار میگردد. (۵)

لازم بتذکر است که این روش نسبت بسایر متدها (بررسی سلولهای اپی تل دهان گلبول سفید - پوست) برتر

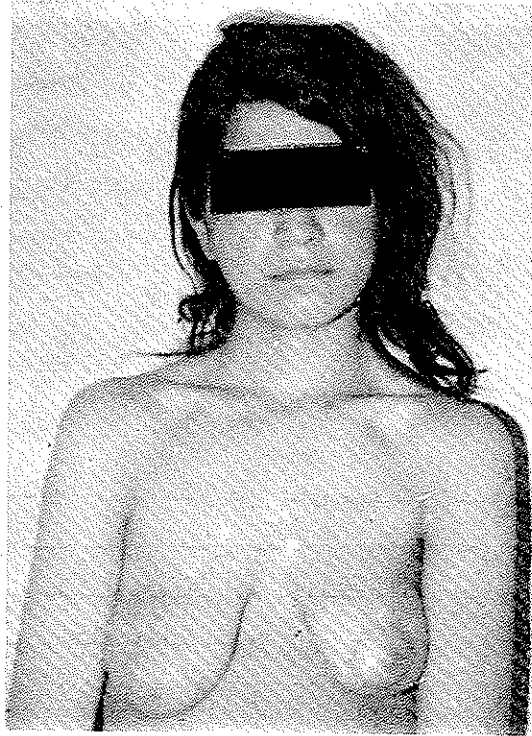مغبنی - لبهای فرج داخل حفره شکم - ناحیه فمورال - خلف صفاق - میتوان جستجو نمود. (۱۳ - ۱) از نظر بافت شناسی بیضه‌ها دارای لوله‌های زمینی فر (Tubulus Seminiferus) کوچک و نارس بوده که توسط سلولهای سرتولی مملو از بافت چربی احاطه میکردند. سلولهای اسپرما توکن میتواند موجود باشد لکن فاقد اسپرما توژتر هستند. مطالعات با میکرسکپ الکترونی نشان میدهد که سلولهای لایدیگ در افراد بالغ مبتلا همانند دوران جنینی باقی مانده است.

میزان ۱۷ کتواستروئید و گناد و تروتین در ادرار طبیعی و یا کمی بیش از اندازه عادی است. (۱۳ - ۹ - ۶) از نظر سیتوزنتیکی افراد مبتلا دارای کرمتین جنسی منفی و کرموزمهای اتوسوم طبیعی همراه با کرموزمهای جنسی XY میباشد. (۱۱ - ۱۰ - ۵ - ۴ - ۳) بیماران اکثراً بعلت آمنوره اولیه و گاهگاهی بسبب وجود هرنی انگوانیال بیژشک مراجعه مینمایند.

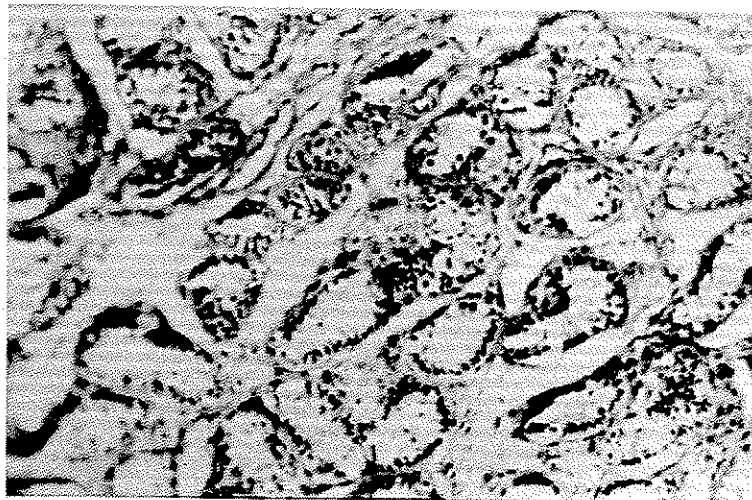
شرح کلینیکی بیمار

خانم گ. ک. ۲۰ ساله متاهل بعلت نداشتن قاعدگی و نازایی به درمانگاه زنان مرکز پزشکی ثریا وابسته بدانسکده پزشکی اصفهان مراجعه مینماید. بیمار دارای فنوتیپ زنانه با رشد و نمو طبیعی میباشد. (عکس شماره ۱) صرفنظر از کمبود رویش موها دستگاه تناسلی از نظر ظاهری طبیعی بنظر میرسید. در طرفین ناحیه مغبنی دو توده بیضی شکل بابعاد ۴x۷ سانتیمتر قابل انتقال به گراندلور وجود داشت که از آن بافت شناسی بعمل آمد.

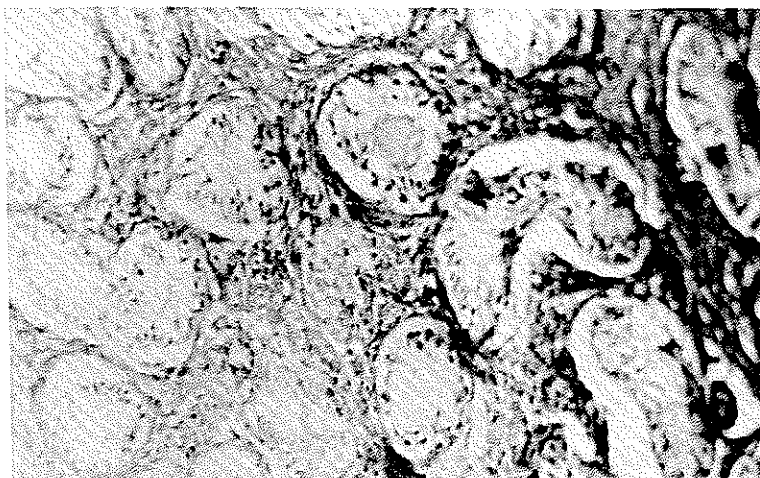
مشاهدات با اسپکولم نشان میدهد که مخاط واژن طبیعی بوده ولی بیمار فاقد سرویکس میباشد. در توشه واژینال واژن بطول ۷ سانتیمتر به بن بست ختم میگردد. در بررسیهای لایروسکیی رحم - لوله و تخمدان موجود نیستند. از کانال مغبنی هر طرف لیگامانی بخط وسط کشیده میگردد که تدریجاً باریک شده و در نقطه اتصال فوق‌العاده باریک میگردد. در خانواده بیمار سابقه چنین اختلالی موجود نمیشد.




عکس شماره ۱: تنکل ظاهری بیمار هنگام مراجعه



عکس شماره ۲



عکس شماره ۳: دو عکس فوق نمای میکروسکوپی بیضه‌های کریپتورکسید بیمار را نشان می‌دهد. لوله‌های سمی نیفر همراه با سلولهای سرتولی وجود داشته ولی مراحل اسپرما توژنز مشاهده نمیگردد.



عکس شماره ۴: کاریوتیپ کروموزومی بیمار

بحث

میباشد زیرا در مدت نسبتاً کوتاهی (۲۰ دقیقه) میتوان تعداد زیادی سلولهای انترافازیک را از نظر اجسام بار در زیر میکروسکپ مورد مطالعه قرار داد.

جهت تعیین کرمتین جنسی مجموعاً ۲۱۲ سلول بررسی گردیدند. در ۱۸ سلول (۸/۵٪) اجسام بار مشاهده گردید و بقیه یاخته‌ها دارای کرمتین جنسی منفی میباشند.

همانطوریکه از شرح کلینیکی و نتایج آزمایشات مختلف استنباط میگردد، بیمار دارای فنوتیپ زنانه بارشد و نموداری و پستانهای طبیعی میباشد. مطالعات هیستولوژیکی که از دوتوده بیضی شکل بعمل آمده، وجود بافت بیضه را در این فرد باثبات می‌رساند. بنابراین بیمار را با داشتن بیضه و شکل و اندام ظاهری زنانه میتوان جزء متلایان هرمافردیت کاذب مردانه بحساب آورد.

(۱-۲-۳-۵-۹-۱۱-۱۴-۱۵)

رویش موهای ثانویه در بدن مختصر بوده و فرد مبتلا دارای واژن طبیعی است لکن فاقد سرویکس-رحم-لوله و تخمدان میباشد. با این مشخصات میتوان بیمار را نیز جزء متلایان به سندرم موریس محسوب داشت.

(۱-۵-۹-۱۱)

در نزد افراد مبتلا به هرمافردیت، چه کاذب و چه حقیقی انواع کرموزومهای جنسی XX و یا XY و یا فرمهای

مختلف موزائیک تعیین گردیده است بطوریکه بر حسب کرموزومهای جنسی نمیتوان فرمهای مختلف هرمافردیت را از یکدیگر متمایز نمود (۱۱-۵).

لکن در نزد متلایان به سندرم موریس تا بحال کرموزوم جنسی XY و کرمتین منفی معین گردیده است (۱۰-۹-۶-۵) در مطالعات سیتوژنتیکی بیمار نتیجه فوق نیز مورد تأیید قرار میگیرد. (کار یوتیپ شماره ۱)

در باره طرز وراثت سندرم موریس که بطور نادر شناسائی میگردد نمیتوان نظر قاطعی داد. این حالت غیرطبیعی که اکثراً در بین افراد یک فامیل بین خواهران و حتی در چندین نسل متوالی بین خاله‌ها و یا خواهران مادر بزرگ مشاهده میگردد احتمالاً بیک زن غالب اتوسوم محدود بجنس بستگی دارد. (۱۱-۵) چون مطالعات جدیدی که در باره محل قرار گرفتن زن ایجاد کنند Testicular feminization صورت گرفته روشن میسازد

که زن مزبور روی کرموزوم قرار ندارد، بنابراین احتمال اینکه اختلال یاد شده مربوط بیک زن مغلوب وابسته بجنس باشد بر مراتب کمتر از طرز وراثت حالت فوق میباشد.

ضمناً باید یادآوری نمود که سندرم موریس در برخی موارد سابقه فامیلی نداشته و بطور ناگهانی ظاهر میگردد. چنین حالاتی را باید جزء مونتاسیونهای جدید محسوب داشت. (۱۱) چون در خانواده بیمار مورد مطالعه چنین اختلالی سابقه فامیلی نداشته است با احتمال زیاد باید علت بیماری را مونتاسیون جدید دانست.

REFERENCES

1. Boezkowski, K.: Testicular Feminization Syndrome without and with sexual hair, *Onstet. Gynec.* 38: 719-23, 1971.
2. Degenhart, K.H.: *Humangenetik*, Deutscher Arzteverlag Koln, 1973.

3. Drobnjak, P., et al: Feminising testes syndrome, Lancet 1: 237-8,5, 1972.
4. German, J. et al: Testicular Feminisation and Inguinal Hernia, Lancet 1: 891, 1973.
5. Hienz, H.A.: Chromosomenfibel, Georg Thieme Verlag Stuttgart, 256-259, 1971.
6. Laurian, L., et al: Testicular Feminization Syndrome, Isr. J. Med. Sci., 7: 668-73, 1971.
7. Martius, H.: Lehrbuch der Gynakologie, Georg thieme Verlag Stuttgart, 351-377, 1962.
8. Morris, J. Mci: The Syndrome of testicular feminization in male Pseudohermaphrodities. Am. J. Obstet. Gynec. 65: 1192-1211, 1953.
9. Perez-Palacios, G. et al, The Syndrome of Testicular Feminization, Pediatr. Clin. of North Am. 19: 653-57, 1972.
10. Pergament, E. et al: Testicular Feminisation and Inguinal Hernia, Lancet, 2: 740-1, 1973.
11. Stern, C.: Grundlagen der Humangenetik, Gustav Fischer Verlag, Stuttgart, 428-435, 1968
12. Valentine: Die Chromosomenstörung, Springer Verlag, 1968.
13. Weissberg, M.G. et al: Testicular feminization syndrome, Amer. J. Obstet. Gynec. 107: 1181-7, 1970.

۱۴- کریمی نژاد دکتر محمد حسن: تازه‌هایی در باره دوجنسی و دیس ژنری گنادها، مجله دانشکده پزشکی تهران

شماره ۱۰- ۳۴۷- ۳۴۰- سال ۱۳۵۲

۱۵- مولوی دکتر محمدعلی: اصول بیماریهای ارثی جلد اول ۱۱۶۸- ۱۱۲۷۷ سال ۱۳۴۸ و جلد دوم ۳۱۵- ۳۵۹

سال ۱۳۴۷.