

تظاهرات رادیولوژیک سندرم رایتر

دکتر منیژه اقراری

شده‌اند. از طرفی امکان ارتباط سندرم رایتر با ارتريت روماتوئيد و اسپوندیلیت انکیلوزان و نیز وجود یک زمینه ژنتیک مشترک بین این سندرم و پسوریازیس مطرح شده و همچنان ناشناخته است. با در نظر گرفتن کلیه این عوامل باید گفت که علت بیماری تاکنون مشخص نمی‌باشد (۷، ۸، ۱۶، ۱۹، ۲۰). علائم بالینی معمولاً "چند روز الی ۳-۴ هفته بعد از اسهال و یاتماس جنسی مشکوک تظاهر میکند. اورتریت اغلب موارد اولین علامت بیماری است و پس از آن کنژنکتیویت و ارتريت ظاهر میشود. اورتریت و کنژنکتیویت معمولاً در عرض چند روز از بین میروند ولی ارتريت مدت طولانی‌تری (گاه تا سه ماه) باقی میماند. بطور کلی پلی ارتريت حاد بارزترین علامت بالینی است گرچه گاه ممکنست فقط یک مفصل مبتلا شود، ابتلا مفاصل معمولاً "غیر قرینه و بیشتر در مفاصل زانو، قوزک، پا و ساکروایلیاک دیده میشود (۸، ۱۳، ۲۱). گرفتاری چشمی معمولاً بصورت کنژنکتیویت و گاه ایریتیس است، علائم چشمی اغلب خفیف بوده و خود بهبود می‌یابد و بعقیده‌ای لازمه تشخیص نمیباشد. در بررسی که Bruce Ostler و همکاران بر روی ۲۳ بیمار مبتلا به سندرم رایتر از نظر تظاهرات چشمی بعمل آوردند در ۴ مورد کنژنکتیویت قبل از سایر علائم ظاهر و مدت ۲ هفته ادامه داشت، در ۵ مورد علائم چشمی (کنژنکتیویت یا ایریدوسیکلیت) در طی

وجود دردهای مفصلی در مردانی که بتازگی دچار اورتریت بوده‌اند از قرن شانزدهم شناخته شده بود، ولی Brodie در سال ۱۸۱۸ اولین مورد ارتريت توام با اورتریت و کنژنکتیویت را گزارش نمود. در سال ۱۹۱۶ Hans Reiter شرح حال سربازی را منتشر کرد که هشت روز بعد از ابتلا به اسهال خونی دچار اورتریت و کنژنکتیویت و متعاقب آن درد مفاصل شد و از آن زمان تریاد اورتریت، کنژنکتیویت و ارتريت را تحت عنوان سندرم یا بیماری رایتر نامیدند. علاوه بر سه علامت فوق در ۸۰٪ بیماران یکسری علائم پوستی مخاطی نیز دیده میشود و بنابراین اطلاق لفظ تتراد در مورد سندرم رایتر مناسب‌تر از تریاد میباشد (۶، ۸، ۲۱). مردان جوان اکثریت مبتلایان را تشکیل می‌دهند، گرچه مواردی از بیماری در کودکان و نیز افراد تا ۷۵ سال گزارش شده. Peterson و Vergnani مواردی از سندرم را نزد دو کودک ۲/۵ و ۴ ساله گزارش نموده و بخصوص توجه چشم پزشکان را به امکان وجود بیماری در کودکان جلب میکنند. سندرم رایتر در زنها نادر بوده و نسبت ابتلا آن در مردها پانزده برابر زنها است (۹، ۱۰، ۱۶، ۱۷، ۲۲). بروز سندرم رایتر مواردی متعاقب یک اورتریت و گاه بدنبال اسهال خونی بوده. ویروس، میکوپلاسما و اخیراً Chlamydiae از عوامل احتمالی مولد سندرم نام برده

بخش رادیولوژی دانشکده پزشکی پهلوی دانشگاه تهران

تظاهرات رادیولوژیک سندرم رایتر

شایعترین محل ابتلا، مفاصل اندام تحتانی است. ضایعه در اندام فوقانی نادرتر و بیشتر در مواردی است که عود بیماری وجود دارد. در شروع بیماری و یا فرمهای خفیف ممکنست در رادیوگرافی مفاصل ضایعه‌ای دیده نشود و یا منحصرًا "نسوج نرم اطراف مفاصل متورم باشد ولی با پیشرفت ضایعات در عرض چند هفته‌الی چند ماه تغییرات اختصاصی تری ظاهر میشود (۱۳، ۱۶، ۱۸، ۲۱). تظاهرات رادیولوژیک بطور کلی مشابه سایر ارتریتها و بصورت تجمع مایع مفصلی، ضایعات تخریبی اطراف مفاصل، از بین رفتن غضروف مفصلی و استئوپوروز موضعی یا منتشر در نتیجه محدودیت حرکت میباشد. ولی علاوه بر تغییرات فوق دو علامت وقتی در رادیوگرافیهای مفاصل بیماری مشاهده شد ظن وجود سندرم رایتر را قوی میکند: ۱- پریوستیت و پریوستال نیویون فرمشن. periosteal new bone formation در استخوانهای اطراف مفاصل مبتلا. ۲- اسکروز تحت غضروفی subchondral و نامنظمی غیر قرینه مفاصل ساکروایلیاک دو طرف (۸).

پریوستیت در این بیماران بدو فرم دیده میشود ۱- پریوستیت پرماتند "fluffy" در محل اتصال یا مجاورت تاندونها، که شایعترین محل آن در محل اتصال تاندون اشیل کشکک و سطح کفپائی استخوان پاشنه در محل اتصال فاسیای کفپائی است و منجر به ایجاد خار پاشنه میشود. دو نوع خار در استخوان پاشنه ممکنست دیده شود، الف- فرم ساده که حدود صاف و منظمی دارد، ب- خارهای بزرگ و نامنظم که توام با پرولیفراسیون پریوسته در قسمت اعظم سطح کفپائی استخوان پاشنه است. این عارضه در ارتزیت روماتوئید، پسوریازیس و اسپوندیلیت انکیلوزان نیز مشاهده میشود، ولی وجود خارهای بزرگ با حدود نامنظم بخصوص در قسمت خلفی استخوان پاشنه در سندرم رایتر شایعتر از سایر بیماریها بوده و در سایر موارد، خارها معمولًا حدود صافتری دارند. در مقایسه رادیولوژیک که Mason بر روی ۱۹۹ بیمار مبتلا به

دوهفته اول و در تعقیب سایر علائم ایجاد شد و در ۱۰ مورد تظاهرات چشمی ۲ هفته و یک مورد ۸ سال پس از ارتزیت و اورتریت تظاهر کرد و در بقیه موارد زمان بروز آن نامشخص بود. علت شیوع علائم چشمی بعنوان اولین تظاهرات سندرم در این سری از بیماران نحوه انتخاب آنها بود، در حالیکه در یک سری بیمار که توسط Harkness گزارش شده، اورتریت در ۷۵٪ موارد اولین علامت بالینی سندرم را تشکیل میداد (۷، ۱۵، ۱۶، ۱۹).

ترشحات مجرا ممکنست نادیده گرفته شود مگر آنکه امتحان در صبح و قبل از ادرار کردن انجام گیرد (۸). ضایعات مخاط کام و خلف زبان، ضایعات پوستی، تب تا ۱۰۲ درجه فارنهایت، بی‌اشتهایی و کاهش وزن سایر علائم بیماران را تشکیل میدهند.

حمله اولیه بیماری معمولًا پس از ۶ هفته تا ۶ ماه بهبود می‌یابد و در این مرحله از بیماری تشخیص سندرم با وجود علائم چشمی، اورتریت و درد مفاصل، علی‌الخصوص مواردی که در جریان یک‌همه‌گیری اسپهال خونی تظاهر میکند بسادگی داده میشود (۲). ولی در ۵۰-۲۵٪ موارد احتمال عود و مزمن شدن بیماری وجود دارد، بیماری که در این مرحله به پزشک مراجعه میکند ممکنست فاقد علائم چشمی و اورتریت بوده و نیز سابقه دقیقی از این علائم در گذشته بخاطر نیابورد، از طرفی بعلت درد مفاصل که شایعترین شکایت بیماران را در این مرحله تشکیل میدهد بیماریهای مختلفی نظیر ارتزیت روماتوئید، اسپوندیلیت انکیلوزان و سایر بیماریهایی که با درد مفاصل همراهند مطرح میشود.

Mason با مشاهده تغییراتی خاص در رادیوگرافیهای پا و لگن ۵ بیمار که بعلت دردهای مفصلی با تشخیصهای مختلفی تحت درمان بودند امکان سندرم رایتر را مطرح ساخت و با پی‌گیریهای بالینی و آزمایشگاهی به سایر علائم سندرم دست یافت. باتوجه به این نکات بررسی تغییرات رادیولوژیک مفاصل گرچه همگی اختصاصی این سندرم نمیباشد ولی جمع چند علامت در رادیوگرافی مفاصل راهنمای خوبی جهت حدس بیماری و تشخیص افتراقی از سایر موارد مشابه است (۲، ۸، ۱۱، ۱۹، ۲۱).

آورد در ۲۷ مورد تغییراتی مشابه اسپوندیلیت انکیلوزان مشاهده نمود، در این عده از بیماران تظاهرات بالینی سندرم رایتر از ابتدای دیدن بیمارانی بود که تغییراتی در مفاصل ساکروایلیاک نداشتند (۵).

یکی دیگر از این تظاهرات رادیولوژیک نادر بیماری تغییرات مهره‌ای بصورت ایجاد پله‌های استخوانی است که اولین بار توسط Scalettar و Weldon (۱۹۶۱) در ناحیه پشتی کمری گزارش شد. ایجاد پل استخوانی متعدد ممکنست منجر به ایجاد نمای Bamboo spine مشابه اسپوندیلیت انکیلوزان شود (۳، ۲۱).

کالسیفیکاسیون و استخوانی شدن تاندونها در زانو، شانه و آرنج در ۱۰٪ موارد دیده شده، مشابه این تغییرات در لیگمانهای پار اورتبرال در سه بیمار، دو مورد در ناحیه گردنی و یکی کمری وجود داشته است (۱۶).

باتوجه به علائم فوق تغییرات رادیولوژیک شباهت زیادی به تغییرات مشهود در ارتريت روماتوئید، اسپوندیلیت انکیلوزان و پسوریازیس دارد. از طرفی در بعضی از موارد سندرم رایتر و اسپوندیلیت خصوصیات بالینی مشترکی نیز دارند، مثلاً ابتلا مردها، شیوع سنی ۴۰ - ۲۰ سالگی، عدم تقارن ابتلا، مفاصل محیطی، ابتلا بیشتر اندام تحتانی نسبت به فوقانی، وجود ایریتیس، فقدان ندولهای جلدی و فاکتور روماتوئید و وجود ائورتیت در هر دو بیماری (۱، ۷). معادالک تفاوتی نیز در این چند دسته بیماری موجود است، از جمله در ارتريت روماتوئید ابتلا مفاصل معمولاً قرینه است، ضایعات در دستها شدیدتر از پاها بوده و ابتلا مفاصل ساکروایلیاک نادر میباشد. بالعکس در سندرم رایتر پاها بیشتر از دستها مبتلا میشوند و وقتی تغییراتی در دستها موجود باشد، ضایعات پاها خیلی شدیدتر است (۱۱). در سندرم رایتر برعکس اسپوندیلیت انکیلوزان ابتلا مفاصل ساکروایلیاک معمولاً یکطرفه و غیر - قرینه و ضایعه در فقرات بصورتی که در اسپوندیلیت انکیلوزان شایع است پیشرفت نمیکند و نیز شروع بیماری حاد است (۷، ۱۰). مفاصل محیطی تقریباً در تمام موارد سندرم رایتر مبتلا میشوند و حال آنکه در اسپوندیلیت انکیلوزان فقط در ۳۰ - ۲۰٪ موارد ضایعه در این مفاصل دیده میشود، از طرفی ضایعات

سندرم رایتر، ارتريت روماتوئید و اسپوندیلیت انکیلوزان بعمل آورد، خار ساده استخوان پاشنه در ۴۰٪ موارد سندرم رایتر، ۳۹٪ بیماران مبتلا به ارتريت روماتوئید و ۲۴٪ موارد اسپوندیلیت انکیلوزان وجود داشت، در حالیکه در قسمت خلفی استخوان پاشنه این خار در ۳۲٪ بیماران مبتلا به رایتر ۱۵٪ موارد ارتريت روماتوئید و ۵٪ اسپوندیلیت انکیلوزان دیده شد. بطور کلی پریوستیت نامنظم سطح کفپایی پاشنه در نوشتجات مختلف بعنوان علامت اختصاصی سندرم رایتر نام برده شده و در بررسی Mason در ۲۰٪ بیماران وجود داشت (۸، ۱۱، ۱۶، ۱۸، ۱۹، ۲۱). پریوستیت در اندام فوقانی نسبت به تحتانی نادر است و وجود آن در اندام فوقانی نشانه مزمن بودن بیماریست. Stadalnik و همکارانش اولین مورد پریوستیت را در سزاموئید شست دست یک بیمار در سال ۱۹۷۵ گزارش نمودند (۲۰). فرم دیگر پریوستیت عبارتست از خطوط موازی کورتکس در دیافیز و متافیز متاتارسها، انگشتان پا و گاه دستها، زانو، آرنج و قوزک پا. این نوع پریوستیت در قوزک پا در نیمی از بیماران مبتلا به سندرم رایتر و ارتريت روماتوئید دیده میشود و در اسپوندیلیت انکیلوزان نادرتر است.

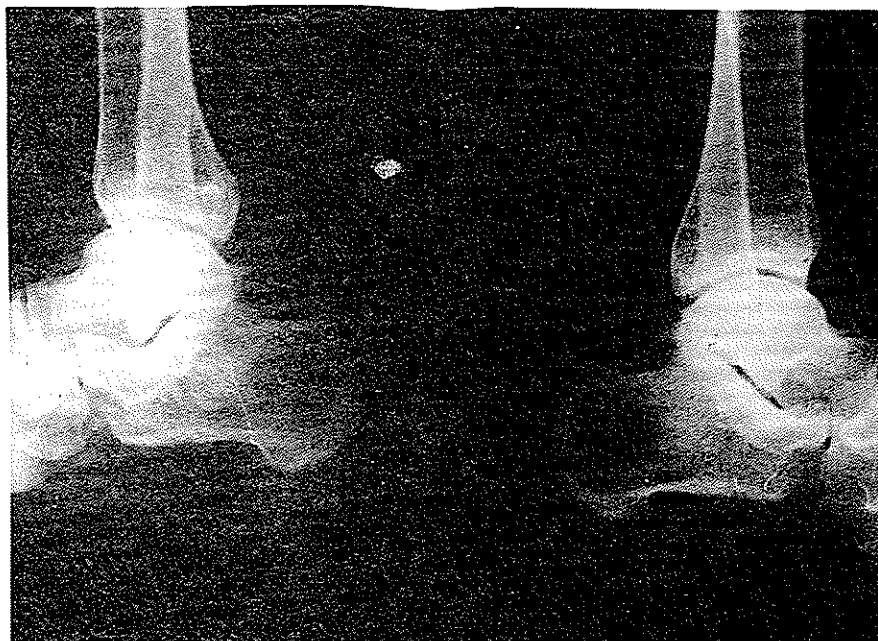علامت دیگری که به تشخیص سندرم رایتر کمک مینماید ابتلا مفاصل بین بندهای شست پا است، بطوری که بنظر میرسد ابتلا این ناحیه توأم با تغییرات رادیوگرافیک پاشنه یا انتخابی سندرم رایتر باشد (۸، ۱۱، ۱۸، ۲۱). شایعترین نقاط ابتلا در بیماران مطالعه شده بوسیله Peterson و همکارانش عبارت بودند از: زانو (۸۰٪) مچ پا (۶۰٪) کف پا (۵۳٪) دست و مچ دست (۳۰٪)، نکته قابل توجه آنکه مفصل زانو اگرچه در اغلب موارد مبتلاست ولی معمولاً علامت رادیولوژیکی خاصی جز تورم نسج نرم نشان نمیدهد (۱۶). امکان ضایعه مفاصل ساکروایلیاک در موارد مزمن بیماری بیشتر است، در گزارش Mason در مواردیکه سابقه بیماری کمتر از پنج سال بود ۸٪ و در مواردیکه بیشتر از پنج سال از دوران بیماری میگذشت ۵۴٪ تغییرات رادیولوژیک در مفصل ساکروایلیاک وجود داشت. در بررسی که Csonka بر روی علائم رادیولوژیک مفاصل ساکروایلیاک در ۱۳۴ بیمار مبتلا به سندرم رایتر بعمل

دردها را از ۶ سال قبل ذکر مینمود، بعلت این دردهای مفصلی تشخیص‌های مختلفی مطرح بود، رادیوگرافی از مچ، کف‌پا، زانو، دست و لگن بعمل آمد. در رادیوگرافی مچ‌پا خارهای متعدد در سطح کف‌پایی استخوان پاشنه، قسمت خلفی پاشنه و قاپ، بعلاوه پریوستیت و نامنظمی در قسمت قدامی خارها در پاشنه وجود داشت (ش ۱) و قوزک داخلی دو طرف بعلت پریوستیت نامنظم بود (ش ۲)، در پا نامنظمی و پریوستیت در کنار داخلی قسمت دیستال متاتارس اول و خوردگی مختصر در نواحی تحت غضروفی مفصل شست پا و نیز نامنظمی و خوردگی قسمت پروکسیمال متاتارس اول پای چپ دیده شد (ش ۳ و ۴)، در زانو با وجود تورم شدید نسج نرم ضایعه استخوانی مشاهده نشد (ش ۵)، در رادیوگرافی لگن اسکروز و نامنظمی مختصر در مفصل ساکروایللیاک چپ وجود داشت (ش ۶)، تغییرات رادیولوژیک دستها منحصر به تورم نسوج نرم در مفاصل شست دست راست و انگشت دوم دست چپ بود (ش ۷). با توجه به تغییرات مشهود در رادیوگرافی مچ و کف‌پا مکان سندرم رایتر مطرح شد و در بررسی مجدد بالینی، بیمار سابقه اورتریت و کنژنکتیویت را تأیید نمود و در حین بستری بودن در بیمارستان نیز یکبار دچار کنژنکتیویت و اورتریت شد. در آزمایش ترشح مجرا دیپلوککهای گرم مثبت شبیه پنوموکک دیده شد.

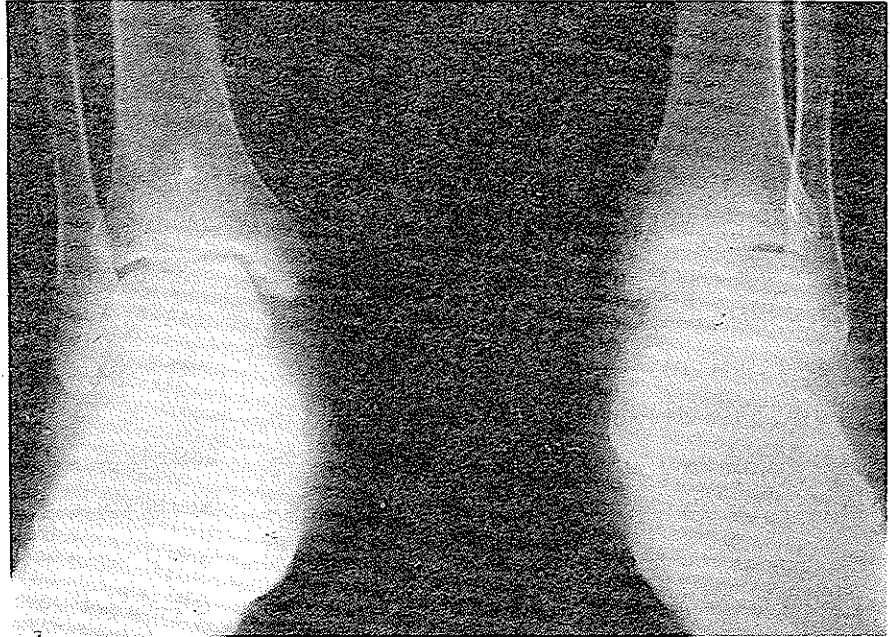پوستی در اسپوندیلیت انکیلوزان برعکس سندرم رایتر بسیار نادر است (۱۴، ۷).

در زمینه تغییرات رادیولوژیک باید از عوارض قلبی سندرم نام برد که بصورت پریکاردیت، میوکاردیت و علی-الخصوص نارسائی درجه ائورت میباشد که معمولاً "سیرکنندی داشته و سالها پس از علائم مفصلی تظاهر میکند (معمولاً در عرض ۲۳ - ۳۰ سال) گرچه مواردی از تظاهرات نارسائی شدید ائورت ۱۷ ماه پس از شروع علائم بالینی گزارش شده (۱۲، ۴). عارضه نادر دیگری که گاه در رادیوگرافی قفسه صدری ملاحظه میشود پنومونیت و پلودزی است (۸).

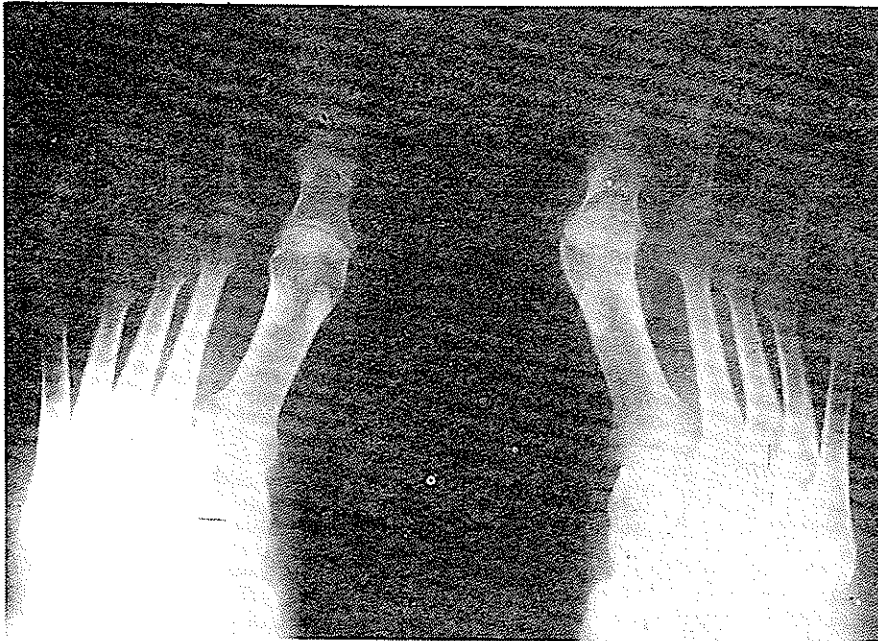
از پنج بیماری که با تشخیص سندرم رایتر در دانشکده پزشکی پهلوی بستری بوده‌اند، سه بیمار در مرحله حاد با علائم چشمی، دردهای مفصلی و اورتریت مراجعه کرده و تشخیص بیماری آنها با علائم بالینی داده شد، در رادیوگرافیهای مفاصل این بیماران ضایعه‌ای دیده نشد، در بیمار چهارم نیز که بعلت درد شدید پاشنه و زانو بستری شد علائم چشمی و ترشح مجرا موجود بود، این بیمار سابقه علائم مشابهی را از ۲ سال قبل ذکر میکرد و در رادیوگرافی که از مچ‌پای بیمار بعمل آمد خارهای بزرگی در قسمت کف‌پایی استخوان پاشنه مشاهده شد. بیمار پنجم مورد نادرترین است که شکایت اصلی بیمار را درد مچ، انگشتان پا و زانو تشکیل میداد، سابقه




شکل ۱- خار قسمت خلفی و قسمت فوقانی قاپ و قسمت خلفی و کف پایی استخوان پاشنه همراه با پریوستیت در قدام سطح کف پایی



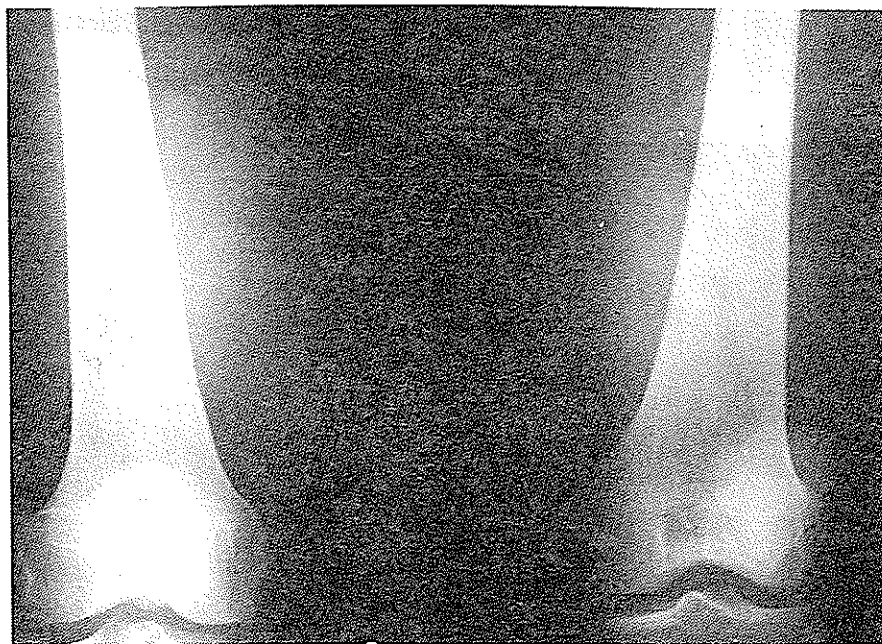شکل ۲ - پریوستیت خفیف قوزک داخلی



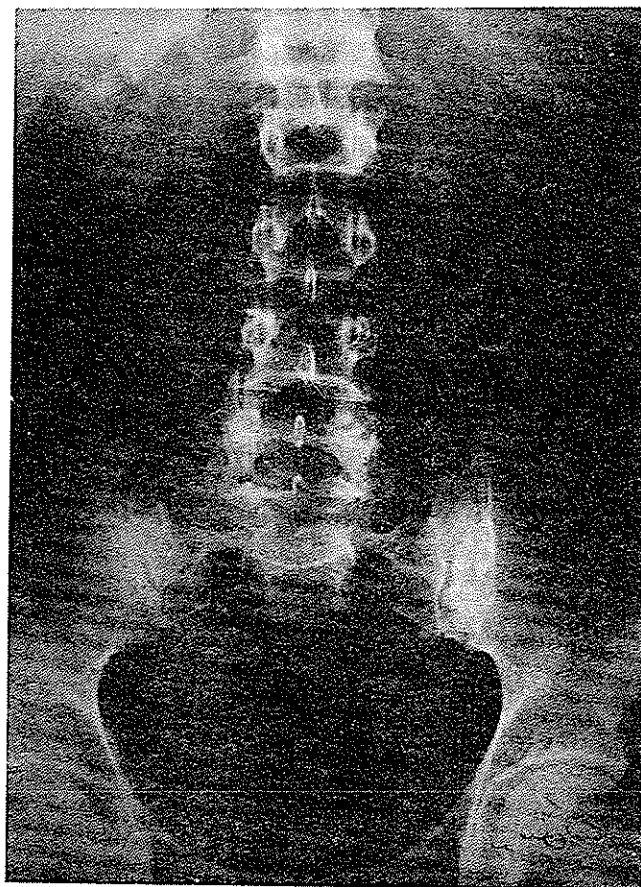
شکل ۳ - پریوستیت و نامنظمی کنار داخلی قسمت دیستال متاتارس اول



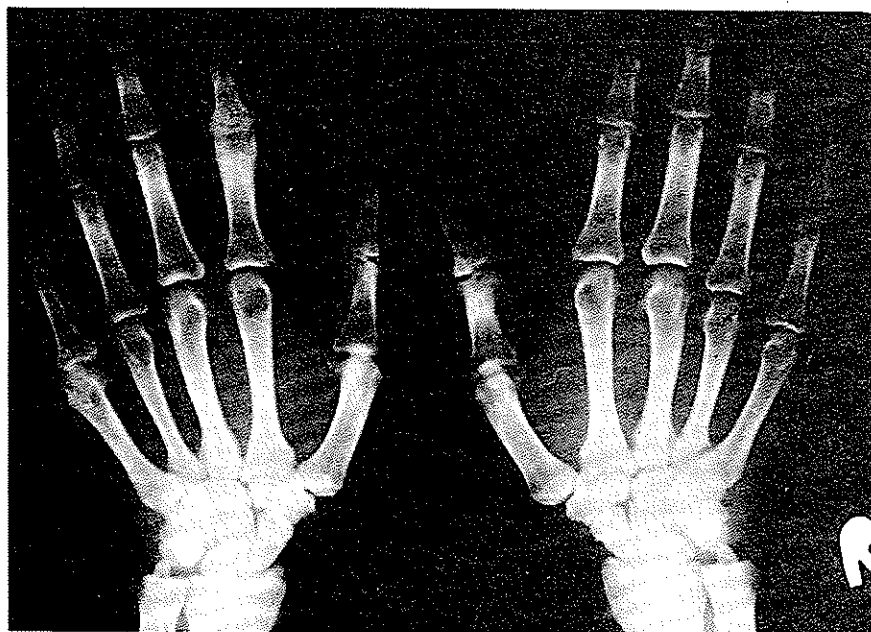
شکل ۴ - خوردگی استخوانی در دو طرف مفصل شست پا



شکل ۵ - علیرغم تورم شدید نسج نرم زانو ضایعه استخوانی مهمی دیده نمیشود.



شکل ۶ - نامنظمی واسکلروز مفصل ساکروایلیاک چپ



شکل ۷ - تورم نسج نرم در شست دست چپ و انگشت دوم دست راست .

خلاصه:

سندرم رایتز شناخته شده. مفاصل اندام تحتانی شایعترین نقاط ابتلا هستند و دانستن این نکته لازمست که زانو گرچه اغلب مبتلاست ولی علائم رادیولوژیک قابل توجهی ندارد و برای بررسی تغییرات رادیولوژیک این سندرم لازمست رادیوگرافی از مفاصل مچ و کف پا بعمل آید. علاوه بر علائم یاد شده که در سندرم رایتز شایعتر از سایر موارد دردهای مفصلی است، شیوع ضایعات در مفاصل اندام تحتانی و عدم تقارن ضایعه در مفاصل ساکروایلیاک وجوه افتراقی از آرتریت روماتوئید و اسپوندیلیت انکیلوزان میباشد. در این مقاله نمونه‌ای از تغییرات رادیولوژیک این بیماری ارائه شد.

تشخیص سندرم رایتز در مرحله حاد، با وجود علائم چشمی، مفصلی و اورتریت بسادگی انجام میگردد، ولی در مواردی که بیماری عود کرده و مزمن میشود، به علت فقدان مجموعه این علائم و غلبه داشتن دردهای مفصلی تشخیص‌های مختلفی مطرح میشود. در این مرحله توجه به چند علامت رادیولوژیکی جهت تشخیص بیماری و افتراق آن از سایر موارد مشابه کمک مؤثری میباشد. علاوه بر علائم غیراختصاصی نظیر تورم نسوج نرم، کاهش فاصله مفصلی و خوردگی استخوانهای اطراف مفاصل، وجود خارهای بزرگ و نامنظم در قسمت خلفی پاشنه همراه پریوستیت سطح کف پائی استخوان پاشنه و ضایعه مفصل بین متاتارسو شست پا در بسیاری از نوشتجات اختصاصی

REFERENCES

1. Amor, B. Feldmann, J.I. HL-A genetic link between ankylosing spondylitis and Reiter's syndrome. *N Eng J Med* 290: 572, 74
2. Campbell, M.F. *Urology* P: 1844 3th Ed. W. B. Saunders Company Philadelphia-London-Toronto. V:II, 1970.
3. Cliff, J.M. Spinal bony bridging and carditis in Reiter's disease *Ann Rheum Dis* 30: 171- 71.
4. Cosh, I.A. Barritt, D.W. Cardiac lesions of Reiter's syndrome and Ankylosing spondylitis *Br. Heart J* 35: 553, 73
5. Csonk, G.W. Significance of sacroiliitis in Reiter's disease *Br J Vener Dis* 35: 77, 59
6. Fitzpatrick, T,B. *Dermatology in general medicine* P; 236 McGraw-Hill book Company 71
7. Good, A,E. Involvement of the back in Reiter's syndrome *Radiol* 80: 889 68
8. Hollander, J.L. *Arthritis* P: 1001 7th Ed. Lea & Febiger, 66.
9. Iveson, J.M.I. Hancock, J.A.H., Misdiagnosis in still's disease *Br. M. J.* 2: 275, 74.
10. Lockie, G.N. Hunder, G.G. Reiter's syndrome in children. *Arthritis and Rheum* 14: 76 71.

11. Mason, R.M. Murray, R.S. A Comparative radiological study of Reiter's disease *J Bone & Joint Surg* 41-B: 137, 59.
12. Machado, H. Befeler, B. Rapidly progressive aortic insufficiency in Reiter's syndrome *Ann Intern Med* 81: 121, 74.
13. Meschan, I. Roentgen signs in clinical practice P. 419 V: I Philadelphia—London. W.B. Saunders Company, 66.
14. Oates, J.K. Reiter's disease and ankylosing spondylitis *Br J Vener Dis* 35: 81, 59.
15. Ostler, H.B. et al Reiter's syndrome. *Am J Ophthalmol* 71: 986, 71.
16. Peterson, C.C., Silbiger, M.L. Reiter's syndrome and psoriatic arthritis. *Am J Roentgen* 101: 860.
17. Richard, A.J. Extensive keratoderma *Br. M. J.* 4: 723, 70.
18. Sholkoff, S.D. Roentgenology of Reiter's syndrome *Radiol* 97: 497, 70.
19. Silny, W. et al Reiter's syndrome *J.A.M.A.* 224: 733, 73.
20. Stadalnik, R.C. Bublin, A.B. Sesamoid periostitis in the thumb *J Bone & Joint Surg (am)* 57: 279, 75.
21. Weldon, W.V. Capt, R.S. Roentgen changes in Reiter's syndrome *Am J. Roentgen* 86: 344, 61.
22. Vergnani, R.J. Smith, R.S. Reiter's syndrome. *Arch Ophthalmol* 91: 165, 74;