

### گزارش یک مورد آندومتريوز مثانه

دکتر داود فروزانپور

موارد آندومتريوز در زنان بين ۲۵ تا ۴۵ سالگی دیده شده است. با اینهمه " Fallo " در عده قابل ملاحظه‌ای این عارضه را در سنين کمتر از ۲۰ سالگی مشاهده کرده است (۲-۵).

آمارهای منتشر شده نشان میدهد که آندومتريوز در افراد سفیدپوست ازدواج نکرده خیلی شایع تر از افراد ازدواج کرده میباشد و حاملگی‌های متعدد موجب میگردد تا حدی آندومتريوز از بين بزود (۱-۳-۵).

همین آمارها حاکی از اینستکه در افرادی که دیر شوهر میکنند و کمتر بچه‌دار میشوند. علائم بیماری آندومتريوز کمتر از افرادی است که بطور معمولی و زود ازدواج نموده و زیاد بچه‌دار شده‌اند (۲-۴-۵).

در گزارشات دیگر ( MC. Arthour و Ulfelder ) منتشر کرده‌اند با مطالعه بر روی ۲۴ بیمار مبتلی بعارضه آندومتريوز اصول ذکر شده در فوق بهیچوجه صادق نیست و مسئله ازدواج و بچه‌دار شدن کوچکترین مطابقتی با گزارشات قبلی ندارد (۶-).

در بررسی علائم بیماری اختلالات قاعدگی شاید در اغلب موارد مهمترین علامت باشد و دیسمنوره شایع ترین اختلال قاعدگی است که تقریباً در یک سوم موارد جزو علائم حتی و واضح است (۱-۲-۴). در بیمارانیکه آندومتريوز منطقه خیلی بزرگی را فرا

تعریف: پیدایش و رشد بافت استرومای آندومتر - یا غدد آندومتر بطور توأم یا جداگانه در محلی غیر از رحم را آندومتريوز مینامند (۱-۳)

نسخ آندومتريوم معمولاً در اعضای داخلی لگن و دستگاههای نزدیک رحم (لوله‌های رحمی - تخمدانها - لیگامانهای رحمی - دیواره رکتوواژینال - پیریتوان لگنی سیگموئید - مثانه - حالب لگنی - ناف - کیسه‌های فتق اسکارهای اعمال جراحی - آپاندیس - واژن - گردن رحم فرج - شیپور فالوپ - غدد لنفاوی لگن و ۰۰۰۰) و در موارد نادری در دستگاههای دورتر از رحم یعنی بازو - پلور - پریکارد - کلیه و قسمتهای فوقانی جالب و ۰۰۰۰ رشد مینماید (۱-۳-۴).

علت بیماری: در مورد علت ایجاد آندومتريوز دو نظریه اصلی مورد نظر بوده است:

۱ - وجود آندومتريومیکه از بقایای جنینی بر روی صفاق و احشاء داخل لگن باقی مانده است (۲-۴)

۲ - افتادن قطعه‌ای از آندومتر از طریق لوله‌های رحمی بداخل حفره شکم بعلت انقباضات رحمی و کاشته شدن آن بر روی اعضا دیگر (۲-۴).

نظریه‌های دیگری هم مطرح شده است که در بحث راجع به آندومتريوز دستگاه اداری بآنها اشاره خواهد شد. علائم کلینیکی: مطابق اغلب گزارشات علمی در ۷۵ درصد

پارگی حاملگی خارج رحمی خواهد داشت (۷ - ۲).  
Golditch عقیده دارد که ۱۰ درصد افرادی که مبتلی  
به آندومتريوز میگردند علائم حاد کلینیکی نشان میدهند  
بطوریکه در اغلب موارد اینگونه بیماران احتیاج به لاپاراتومی  
خواهند داشت.

گزارشهاییکه در مورد آندومتريوز منتشر شده است نشان  
میدهد که در ۷۵ درصد مواقع (حتی گاهی بیشتر) اینگونه  
بیماران نازا هستند - در ۲۰ درصد مواقع یک بچه داشته‌اند  
و در موارد کمتر یعنی ۵ - ۶ درصد مواقع بیش از یک بچه  
داشته‌اند.

علت نازایی در اینگونه بیماران بطور دقیق معلوم  
نیست و بنظر میرسد که در غالب این افراد لوله‌های رحمی  
بعلت فیروز حاصله از خونریزی در بافت اکتوپیک آندومتريال  
مسدود میشوند.

علاوه بر آن در مراحل پیشرفته، تخمدان مریض بعلت  
خونریزیهای مکرر تغییر شکل واضحی پیدا میکند و بعلت  
ایجاد فیروز شدید در کپسول علاوه بر اینکه تخم‌گذاری  
مشکل میگردد، مریض این قدرت را نخواهد داشت که جسم  
زرد تشکیل بدهد و شاید مهمترین عارضه آندومتريوز یعنی  
( Sterility ) نازایی بدلائل فوق ایجاد شده باشد.  
در هر حال اگر این افراد حامله شوند باید بآنها  
اطمینان داد که حاملگی آنها بدون عارضه‌ای به پایان خواهد  
رسید (۲ - ۶ - ۷).

با اینهمه باید اذعان کرد که تشخیص آندومتريوز  
مسئله مشکلی است و مخصوصاً اگر این عارضه با ضایعات  
دیگر شکمی همراه باشد، اغلب بدون انجام لاپاراتومی  
تشخیص بیماری خیلی مشکل خواهد بود (۱ - ۴ - )

\* \* \*

آندومتريوز در دستگاه ادراری: ابتلاء دستگاه ادراری  
به آندومتريوز خیلی نادر است و عضویکه بیشتر از اعضاء  
دیگر دستگاه ادراری به آندومتريوز مبتلی میگردد مثانه  
است (۸ - ۹ - ۱۰).

از نظر درجه‌بندی بعد از مثانه حالب و در درجه سوم  
کلیه قرار گرفته است. عدد ابتلاء کلیه به آندومتريوز از ۷

گرفته است در اغلب موارد علائم کلینیکی واضح‌تر و شدیدتر  
است (البته نه همیشه). بخصوص در آندومتريوز دیواره  
رکتو واژینال یا ناحیه رحمی - خارجی - درد خیلی شدید و  
واضح نواحی رکتو - کوکسیس و قسمت تحتانی ساکروم وجود  
خواهد داشت که این درد خیلی شدید و واضح نواحی رکتو -  
کوکسیس و قسمت تحتانی ساکروم وجود خواهد داشت که  
این درد در اثر تورم کانونهای آندومتريال در مراحل قبل  
از قاعدگی و قاعدگی خیلی شدیدتر و واضح‌تر خواهد شد  
(۱ - ۴).

در بیمارانیکه آندومتريوز ناحیه کوچکی را گرفتار کرده  
باشد دردهای شکمی و لگنی واضحی نخواهند داشت و در  
اغلب مواقع فقط بیمار از ناراحتی‌های مبهم شکمی و لگنی  
شکایت دارد. و اگر ضایعه در ناحیه واژن باشد و یا در  
ناحیه واژن باشد و یا در ناحیه رحمی - خاجی قرار گرفته  
باشد ممکن است بیمار از ( Dispareunia ) یا مقاربت  
دردناک شکایت داشته باشد (۲ - ۴ - ۶).

و در بعضی بیماران فقط بیوست شدید و یا درد همراه  
دفع مدفوع موجود است (۱ - ۲ - ۶).

بهرحال میتوان گفت که رابطه معین و ثابتی مابین  
سطح نسج آندومتريال و علائم بیماری موجود نیست بطوریکه  
ممکن است که یک حدود خیلی کوچکی از آندومتريوز علائم  
خیلی شدید کلینیکی را تولید نماید و یا سطح خیلی بزرگ  
آندومتريوز مدتها بدون علائم کلینیکی واضح بسیر خود ادامه  
دهد.

ولی آنچه مسلم است اینستکه علائم کلینیکی تا حدودی  
بستگی به میزان ضایعه - محل و سن شخص دارد و عدم  
وجود رابطه معین بین سطح ضایعه و علائم کلینیکی همیشه  
بین کلینیسیس و پاتولوژیست مسئله مهمی را ایجاد میکند -  
بدین ترتیب که کلینیسیس علائم مهم کلینیکی در بیمار  
نمی‌یابد ولی پاتولوژیست آندومتريوز وسیعی را گزارش  
مینماید (۱ - ۴ - ۶).

در مواقعی ممکن است بعلت جمع شدن خون در داخل  
کیستهای آندومتريال توده دردناکی ایجاد شود که اگر این  
کیست پاره شود علائمی شبیه آپاندیسیت سوراخ شده و یا

در آمارهای دیگری هم که بعدها منتشر شده است این نسبت کم و بیش حفظ شده است.

علت بیماری؛ مکانیسم این مسئله که بچه نحو آندومتريوم در داخل مخاط مثانه ایجاد میشود هنوز بدرستی معلوم نیست عده‌ای طریق مجاورتی و مستقیم را مطرح می‌سازند (۸-۴) عده‌ای دیگر مسئله سرایت بوسیله عروق لنفاوی و خونی را مطرح میکنند (۸-۱۰).

عده‌ای مسئله وجود نسج آندومتريال را در جدار مثانه بطور جنینی قبول دارند (۸-۹).

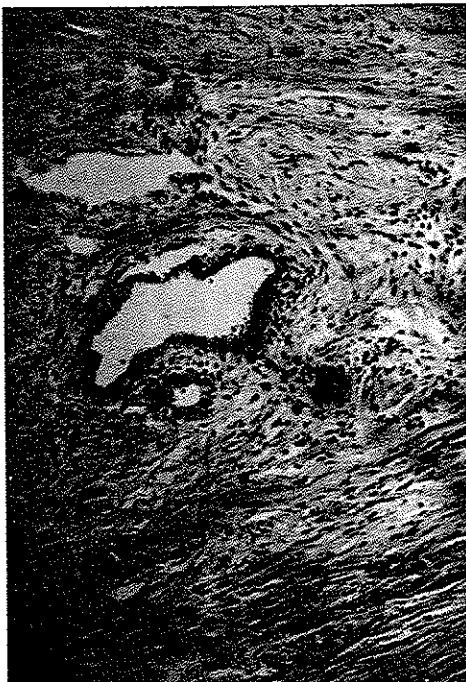و بعضی‌ها مسئله صدمات جدار مثانه در جریان اعمال جراحی بر روی رحم و گاشته شدن نسج آندومتريال رحمی را در جدار مثانه موثر میدانند و به کثرت ابتلاء مثانه به آندومتريوز و بعد از اعمال جراحی بر روی رحم اشاره میکنند (۸).

در هر صورت بعد از ایجاد آندومتريوز در جدار مثانه بندرت علائم یک تومور برجسته در مثانه تظاهر خواهد کرد بلکه فقط بصورت یک برجستگی لوکالیزه اغلب صاف و عروقی و دارای کیستهای شکلاتی رنگ در مخاط مثانه جایگزین خواهد شد که در اطراف آن احتقان و ادم نسبتاً واضح مشاهده خواهد شد (۸-۹-۱۰) (شکل ۱)

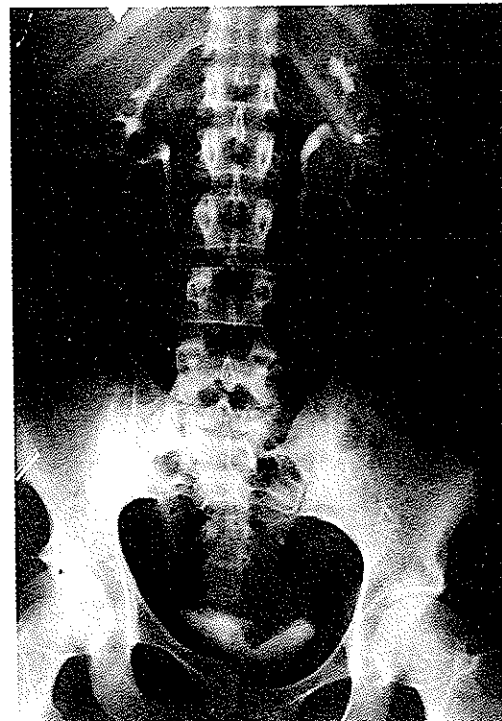
یا ۸ مورد بیشتر گزارش نشده است و در حالی عارضه آندومتريوز در اغلب موارد بطور غیرمستقیم ایجاد میشود یعنی آندومتريوز در خارج و مسیر حالب ایجاد شده و موجب اختلال در حالب میگردد و فقط در حدود یک سوم موارد گزارش شده آندومتريوز مستقیم حالبی مشاهده شده است که آندومتريوز در این حالت در مخاط حالبی ایجاد میگردد (۹-۱۰)

اولین باری که آندومتريوز مثانه شرح داده شد در سال ۱۹۲۱ توسط شخصی بنام Judd بود (۸-۱۰) و اگرچه این عارضه مخصوص زنان و اغلب در اعضای داخل لگن خانم‌ها مشاهده میگردد ولی در سال ۱۹۷۱ دونفر بنام‌های Harris و Olikar آندومتريوز مثانه‌ای را در نزد مرد منتشر کردند و این شاید تنها موردی باشد که کاندومتريوز در مثانه جنس مذکر دیده شده باشد (۱۱)

در سال ۱۹۵۷ در اولین آمار مستندی که توسط Mcereu و Beccham منتشر شد تعداد کل بیماران مبتلا به آندومتريوز دستگاه ادراری را تا سال ۱۹۵۵ - ۱۰۶ مورد نشان میداد که بیشترین تعداد آن مربوط باندومتريوز مثانه و تعداد کمتر مربوط باندومتريوز حالب و تعداد محدود و نادری مربوط باندومتريوز کلیه بود (۸-۴-۵)



شکل ۲



شکل ۱

بود - در محل ضایعه قبلی قرمزی و ادم واضح و برجستگیهای متعددی بزرگ بنفش تیره بنظر میرسید که خونریزی خیلی مختصر در تمام سطح و در بعضی جاها کاملا واضح محیط سیستوسکوپ را تیره میکرد - با تغییر ماهیت سریع تومور در عرض مدت کوتاه (۱۲ روز) و شرح حال - سن - علائم و در نظر گرفتن منظره سیستوسکوپی سایر عوارض تومورال مثانه - یا احتمالا توبرکولوز ستگاه ادراری تشخیص اندومتريوز مثانه کاملا محرز و مسلم بود - از این نظر به بخش میزه راه منتقل و تحت معاینات لازم و کامل کلینیکی جهت درمان اساسی قرار میگردد .

در موقع بستری شدن بیمار هماتوری داشت و ماس کوچکی در محل مثانه در توشه واژینال حس میشود بیمار اظهار میکند ۸ سال است ازدواج کرد و بچه دار نشده است .

قاعدگی بیمار از ۱۴ سالگی شروع شده است و مدت آن ۶ روز بوده در اوایل مقدار خون قاعدگی طبیعی بود ولی بتدریج از مقدار آن کاسته شده است و در اواخر مدت قاعدگی سه روز بوده است دو ماه قبل از شروع قاعدگی ازدواج کرده ولی بچه دار نشده است و در معایناتی که از همسر بیمار بعمل آمده آثار ناراحتی در او پیدا نشده است و علت نازائی را از خود زن تشخیص داده اند . هماتوری و درد با دوران قاعدگی مطابقت دارد و بنا باظهار بیمار در این اواخر درد و خونریزی مثانه با قاعدگی شروع شده و بعد از اتمام آن بکلی از بین میرود در معایناتی که از قلب و ریتن بعمل آمد علائم مرضی مشاهده نشد . در معاینه شکمی آثار مرضی بنظر نرسید . از نظر عصبی طبیعی است . وضع ستون فقرات و حرکات آن عادی است در معاینه دستگاه لنفاوی در گردن و زیر بغل و کشاله ران و سایر جاهای بدن آدنوپاتی ندارد و بطور کلی بیمار از سایر دستگاههای بدن شکایتی نمیکند بیمار کم خون و لاغر است و در معاینه ژنیتال رحم کمی دردناک است ضمام آن آزاد است و ترشح مختصری دارد در معاینه دقیق مثانه در توشه واژینال حساسیت مثانه و ماس کوچکی در آن بدست میخورد . آزمایش کشت ادرار از نظر باسیل کخ منفی است . آلبومین ۵/۵۰ گرم در لیتر است خون ۲۰۰ - ۱۵۰ عدد هماسی لکوسیت ۲ - ۱ عدد - قند ندارد در اروگرافی کلیهها بخوبی ترشح کرده و برجستگی

بیمار گاهی از تکرر ادرار - گاهی از دیزوری کم یا شدید و گاه از هماتوری شکایت دارد (۸ - ۱۰) . خونریزی در اغلب موارد کم و میکروسکوپیک است و فقط در یک سوم موارد ممکن است خونریزی خیلی شدید مثانه دیده شود (۸ - ۱۰)

اگرچه در بعضی گزارشات این هماتوری شدید در روزهای قاعدگی ماهانه ذکر شده است ولی اکثریت عقیده دارند که هماتوری با قاعدگی رابطه خیلی واضحی ندارد ولی مسلم است که ایجاد احتقان و ظاهر شدن کیستهای شکلاتی در دوران قاعدگی اگر بیمار تحت آزمایش سیستوسکوپی قرار گیرد بخوبی مشاهده خواهد شد و از طرف دیگر علائم دیگر کلینیکی یعنی دیزوری و سوزش و غیره در دوران قاعدگی معمولاً شدیدتر میگردد .

اینک گزارش یک مورد آندومتريوز مثانه که در بخش میزه راه دانشکده پزشکی پهلوی تحت عمل جراحی قرار گرفته است :

اکرم فرزند جواد قاسمی ۲۴ ساله اهل و ساکن تهران ۸ سال است ازدواج کرده و بچه دار نشده است بیمار در تاریخ ۴۶/۲/۲۵ بعلت نازائی و یا تشخیص توبرکولوز دستگاه ژنیتال در بخش زنان بیمارستان پهلوی بستری و بعد از معاینات لازم مدت ها تحت درمان بوده است در تاریخ ۴۶/۹/۲۵ بیمار مجدداً بعلت هماتوری در موقع قاعدگی در بخش زنان بستری و با معرفی بخش مزبور توسط جراحان بخش میزه راه تحت معاینات لازم قرار میگردد - سیستوسکوپی برای بار اول در حالت طبیعی (بدون خونریزی) بعمل میآید : مجرا آزاد ادرار داخل مثانه طبیعی - کول مثانه طبیعی - سوراخهای حالبی و دفع ادرار از سوراخها طبیعی - مخاط مثانه کاملا طبیعی و فقط در قسمت بالای کف مثانه مایل به طرف چپ قسمتی قرمز و ادوماتو با حدودی نامرتب بنظر میرسد که چون هماتوری در حین قاعدگی مشاهده میشود ، از این نظر بفاصله ۱۲ روز مجدداً در روز دوم قاعدگی تحت آزمایش سیستوسکوپی قرار میگردد .

در سیستوسکوپی مجدد - ادرار داخل مثانه نسبتا خونی و در داخل مثانه تکه های کوچک لخته خون مشاهده میشود - سوراخهای حالبی و دفع ادرار از حالبها کاملا طبیعی

با بهبود کامل از بخش میزه راه مرخص و در کنترل بعدی که در درمانگاه بمدت چندین ماه از بیمار بعمل میآید آثار عود مرضی در او مشهود نبوده است. در پی گیری بیمار و بررسی مجدد بنا باظهار بیمار در سال ۱۳۴۹ حامله شده و در اواسط سال ۱۳۵۰ بطور طبیعی زایمان نموده است.

کوچکی در شانه مشاهده میگردد (شکل ۲) - بیمار در تاریخ ۴۷/۷/۱۷ در بخش میزه راه تحت عمل جراحی فرار میگیرد و تمام قسمت های مشکوک برداشته و مثانه در قسمت خلفی محدداً ترمیم میگردد و نتیجه آزمایش نسج شناسی که تحت شماره ۵۶۹۸۹ - ۴۷/۷/۲۱ انستیتو سرطان بایگانی است آندومتریوز مثانه محرز میگردد. بیمار در تاریخ ۵۰/۷/۲۹

### REFERENCES

1. Novakis Text Book of Gynecology 1970. P: 474-495.
2. Blum et Fruhling: Aspects urologique de l'Endometriosis: Les Formes Renales, Ureterales et vesicales, Gyn. Obs. 1951, 50, 404-417.
3. Ball and Platt: Urological complication of Endometriosis. Amer. J. Obster Gynec. 1962, 84, 1516-1521.
4. Urology campbell Volum II (Second Edition) Endometriosis of Blader P. 1057. Endometriosis of Kidney P. 979.
5. Bates and Beccham: Retro Peritoneal Endometriosis with Uriteral Obstrution obster gynec. 1962, 34, 242-248.
6. Short Practice of surgery 13th Edition, Baily and Laves, P. 1194 (Endometrioma).
7. Moore, T.D. Herring, A.H. and Mccannel, D.A.: Some urologic aspects of Endometriosis J. urol., 49. 171, 1943.
8. Kidney Endometriosis associated with hematuria, Miles and Falcomer. The Journal of urology 102: 291, 1969.
9. O'Connor, V.J., and greenhill J.P. Endometriosis of Bladder and ureter, surg. gynec clist 80: 113, 1945.
10. Yates-Bell (A.J.) Endometriosis of the ureter Brt. J. urol. 1972, 44, 58-67.
11. Bladder Endometriosis in a man, Olikier and Harris. The Journal of urology 106: 858, 1971.