

بررسی تشریحی قسمت انتهائی کلدوک (در ۴۵ مورد)

دکتر بهرام الهی دکتر علی اژدری

وسرپانکراس، از ضخامت جدار دومین دوئودنوم (دوازده) میگذرد و بداخل آن سر باز میکند. کلدوک در مجموع مسیری قوسی می پیماید که تعقر آن متوجه طرف راست و جلو است و میتوان آنرا به سه قسمت توپوگرافیک تقسیم کرد که هر یک از آنها ۲/۵ سانتیمتر طول دارد (۴)

۲/۵ سانتیمتر اول در کنار آزاد امتنوم کوچک —

Lesser Omentum واقع شده است و به آسانی در دسترس جراحان قرار میگیرد.

۲/۵ سانتیمتر دوم در پشت اولین دوئودنوم قرار گرفته

است. در این قسمت ورید اجوف تحتانی Inferior vena cava

در عقب کلدوک و ورید باب Portal Vein و شریان

Gastroduodenal Artery گاسترو دوئودنال

در ظرف چپ آن قرار گرفته اند.

۲/۵ سانتیمتر آخر در خلف سر پانکراس طی مسیر میکند

در این قسمت کلدوک در داخل ناودانی (گاهی تونلی) از

بافت پانکراتیک که در بالا و خارج سطح خلفی سر پانکراس

واقع شده است سیر میکند تا به نیمه کنار چپ دومین دوئو

دنوم میرسد، و در آنجا با انتهائی مجرای پانکراتیک —

تشریح مجاری صفراوی و ناحیه دوئو دنو پانکراس از نظر مجاورت پیچیده ای که این عناصر با یکدیگر دارند دارای اهمیت ویژه ای است. زیرا عملهای جراحی این منطقه جزء اعمال جراحی روز مره گردیده و به موازات کثرت آنها جراح در برابر مخاطرات و اشکالات و دشواریهای بیشتر قرار می گیرد. بدین سبب شناخت کامل و دقیق آناتومی ناحیه فوق بیش از پیش لازم و واجب خواهد بود تا حتی الامکان جراح بتواند با اطمینان و اعتماد بیشتری با موقعیت های تشریحی غیر منتظره برابری نماید.

پیش از بیان نتایج بررسی شده، بيمورد نیست آناتومی

کلاسیک ناحیه را بطور اختصار یاد آور شویم (۷۳ و ۸۰ هـ)

مجرای کلدوک Common Bile Duct

از به هم پیوستن مجرای هپاتیک مشترک

common Hepatic duct

و مجرای سیستیک cystic duct تشکیل میگردد

۷/۵ سانتیمتر طول دارد و بقطر ۶ میلیمتر است، ولی هرچه

به انتهایش نزدیک میشود باریکتر میگردد. این مجرا پس

از عبور از خلف اولین دوئودنوم (دوازده) Duodenum

گروه تشریح دانشکده علوم پایه پزشکی دانشگاه تهران

فاصله‌اش تا پیلوروس Pylorus ۸ تا ۱۰ سانتیمتر می‌باشد. آمیول هپاتوپانکراتیک مجهز به یک اسفنکتر حلقوی است به نام اسفنکتر اودی Sphincter Oddi که از الیاف حلقوی تشکیل شده است. علاوه بر عضلات حلقوی الیافی هم از عضلات طولی وارد آن میشود که بعمل باز شدن اسفنکتر کمک میکند، و ضمناً آمیول را هم به جدار دوازده تثبیت می‌کند.

باید دانست که هر یک از مجاری کلدوک و پانکراتیک نیز مجهز به یک اسفنکتر خاص هستند، و میتوانند ترشحات خود را مستقلاً هم بداخل دوازده خالی کنند (۱۳۴). یک چین مخاطی عرضی همیشه پاپیلا دوئودنال ماژور را از بالا می‌پوشاند و از نظر جراح مخفی میدارد (۹).

همانطور که در آغاز مقاله اشاره شد قسمت انتهایی مجرای کلدوک را در ۴۵ جسد ثابت شده مرد مورد بررسی قرار داده نتایج زیر بدست آمد.

۱ - اندازه‌گیری فاصله محل باز شدن آمیول و اتر در دوازده یعنی پاپیلا دوئودنال بزرگ Major Duodenal Papilla تا پیلور که بطور متوسط بین ۷ تا ۹ سانتیمتر نوسان داشته است (۷۵/۵ درصد). حداکثر فاصله ۱۲ سانتیمتر و حداقل آن ۵/۵ سانتیمتر بوده است. مطلب جالب اینکه منظر میرسد طول آن با اندازه قد افراد نسبت مستقیم داشته باشد. (جدول ۱)

Pancreatic Duct بداخل آمیول و اتر باز میشوند در قسمت خلف دوئودنال و در بداجوف تحتانی از خلف کلدوک عبور میکند و این دو، فقط توسط فاسیای تراپتز از هم فاصله دارند. در پشت پانکراس مجرای کلدوک را میتوان با انگشتان دست چپ لمس نمود، باین طریق که چهار انگشت آخردست چپ را از پشت دومین دوئودنوم عبور داده، در خلف سر پانکراس قرار دهیم، حال اگر شست دست چپ را در برابر سطح قدامی پانکراس قرار دهیم میتوانیم کلدوک را بین - انگشتان لمس نمائیم که اگر احتمالاً سنگ مجرای کلدوک یا تومور اسفنکتر وجود داشته باشد حدود و اندازه تقریبی آنرا مشخص نمائیم (۶۳). در بعضی موارد هم امکان دارد سنگ مجرای کلدوک را جایجا نموده، در موقعیت مناسبتری جهت انجام عمل Choledocotomie قرار دهیم.

همانطور که فوقاً اشاره شد قسمت انتهایی کلدوک به قسمت انتهایی مجرای پانکراتیک پیوسته، آمیول هپاتوپانکراتیک و اتر

Hepatopancreatic Ampulla

را ایجاد میکنند (۱۱۵ و ۳ و ۲). این آمیول از ضخامت جدار چپ دومین قسمت دوازده عبور میکند و در فضای داخل آن ایجاد یک برجستگی مینماید به نام پاپیلا دوئودنال ماژور Major Duodenal Ampulla که سوراخ آمیول هپاتوپانکراتیک در راس پاپیلا قرار گرفته است. طول آمیول هپاتوپانکراتیک ۶ تا ۷ میلی‌متر است و جایگاه معمولی آن در تلاقی سطح خلفی و داخلی دوازده قرار دارد

جدول (۱)

فاصله ماژور دوئودنال پاپیلار	تعداد	درصد
بین ۷ تا ۹ سانتیمتر	۳۴ مورد	۷۵/۵%
بین ۵/۵ تا ۷ سانتیمتر	۳ "	۶/۷%
بین ۹ تا ۱۲ سانتیمتر	۸ "	۱۷/۸%

۲ - فاصله Hepatopancreatic Ampulla
نسبت به سطوح خلفی و داخلی دوازده بر خلاف آنچه که در اکثر تالیفات ذکر شده فقط در ۴/۵۳٪ موارد در حد فاصل بین دو جدار قرار داشته و در ۴۶٪ دیگر بفواصل متفاوت از آن از دو عضو، بر روی سطح خلفی پانکراس واقع بوده که اندازه آن از یک سانتیمتر تا ۵ میلیمتر پیدا شده است و جدول ۲)

جدول (۲)

درصد	عداد	محل باز شدن مازور دئودنال پایپلا نسبت بسطح خلفی و سطح داخل دوازده
۴/۵۳٪	۲۴ مورد	درست در زاویه بین دو عضو
۶/۴۶٪	۲۱ "	روی سطح خلفی پانکراس بفاصله ۵ تا ۸ میلیمتر از سطح داخلی

۳ - فاصله مجرای کلدوک در پشت لوزالمعده از سطح داخلی دوازده در بیشتر موارد یعنی ۹۴٪ حدود یک سانتیمتر و - ۸/۹٪ تا یک و نیم سانتیمتر پیدا شد اما در ۶٪ موارد مجرا در تماس با جدار روده بطرف پائین طی مسیر می نموده است (تصویر شماره ۱) (جدول ۳)

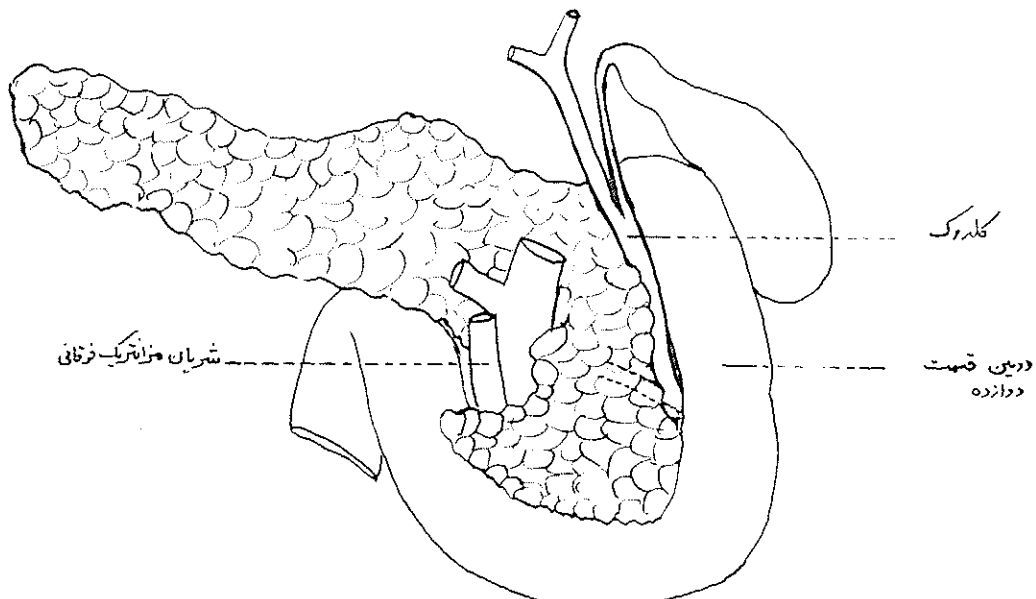
جدول (۳)

درصد	عداد	فاصله مجرای کلدوک (در خلف پانکراس) تا کنار چپ دوازده
۴/۸۴٪	۲۸ مورد	حدود یک سانتیمتر
۹/۸٪	۴ مورد	حدود یک و نیم سانتیمتر
۷/۶٪	۳ مورد	در زاویه دئودنوپانکراس

۴- در سه مورد (حدود ۶/۷٪ کلدوک کاملاً در نسج پانکراس قرار داشته و خارج کردن آن مستلزم دیسکسیون بوده است) (جدول ۴)

جدول (۴)

رابطه کلدوک بانسج پانکراس	تعداد	درصد
داخل ناودانی از نسج سطح خلفی پانکراس	۴۲ مورد	۹۳/۳٪
کاملاً مجرانی از نسج پانکراس	۳ مورد	۶/۷٪



شکل شماره ۱- نمای خلفی پانکراس و کلدوک اقتباس از آناتومی گری که طبق جدول شماره ۳ فقط در سه درصد از موارد مشاهده شده وجود داشته است

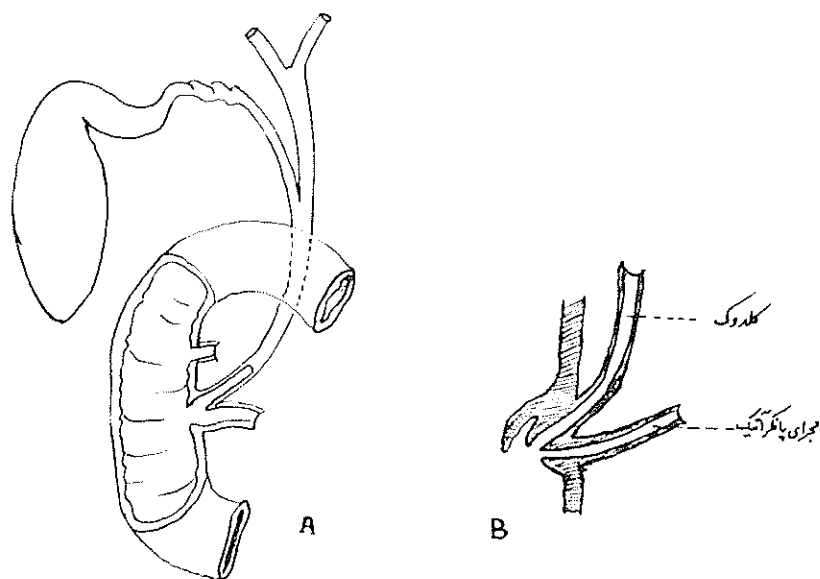
انتهایی آنها همیشه مورد توجه عموم محققین اعم از فیزیولوژیست‌ها و پاتولوژیست‌ها و جراحان بوده و می‌باشد. تنوع واریاسیون‌های این ناحیه بسیار فراوان است و هر چقدر پژوهش‌گران در مورد آن بررسی کنند باز هم کاملاً بی‌نیاز نمی‌گردند و آنچه از نظر ما بیشتر حائز اهمیت است بررسی این موارد در کشور خودمان است که در بعضی موارد ممکن است با آمارهایی که خارجیان برای نژادهای خود می‌دهند متفاوت باشد. چنانچه ملاحظه شد در ۴۶٪ افراد ایرانی پاپیلا دوئودنال مازور در سطح خلفی دوازده سر باز میکند. همچنین در اکثر موارد فاصله پاپیلا دوئودنال مازور تا پیلور نسبت مستقیم با بلندی قامت دارد. در ۷٪ موارد انتهایی کلدوک کاملاً در ضخامت بافت پانکراتیک طی مسیر میکند.

۵ - در ۶۷٪ موارد مجرای پانکراتیک و کلدوک بطور مشترک در آمپول واثر باز شده‌اند و ۳۳٪ دیگر هر یک مستقلاً به‌راس Major Duodenal Papilla سر باز کرده‌اند (تصور شماره ۲)

۶ - مجرای فرعی و Minor Duodenal Papilla فقط در سه مورد حدود ۶/۵٪ یافته شده که با فاصله ۱/۵ سانتیمتر در بالای پاپیلار دوئودنال مازور باز شده است.

۷ - مسئله دیگر فاصله محل اتصال ویرسنگ و کلدوک تاراس پاپیلا بوده است که به علت نامناسب بودن وضع موارد مورد مطالعه نتیجه قطعی بدست نیامده فقط در ۲۱ مورد این فاصله اندازه‌گیری شده که ارفامی بین ۷ میلیمتر تا یک سانتیمتر - بدست آمده ولی نمیتوان آنرا قطعی دانست.

باید دانست که پاتولوژی مجاری صفراوی مخصوصاً قسمت



شکل شماره ۲ - A وضعیت معمولی B - کلدوک و مجرای پانکراتیک جداگانه وارد دوازده شده‌اند

References

1. Cooper, P. H., The Craft of Surger, 953-1267, Second ed., Little, Brown abd Co., Boston, 1971
2. Gray's Anatomy 1310, 35th ed., Longman gr Ltd., 1973
3. Hamilton, W. J. Textbook of human anatomy, 400, Second ed., A. Wheaton & Co., GB 1976
4. Last, R. J., Anatomy Regional and Applied 463, Fifth ed., Churchill Livingstone Edinburgh & London, 1973
5. Romanes, G. J., Cummingham's textbook of anatomy 459, Eleventh ed., London Oxford University Press, 1972
6. Rouviere, H. Anatomie humaine, des criptive et topographique, Tome II, 391 dixieme ed. Masson et Cie, Paris 1967
7. Testut, L. et A. Latarjet, Traite de l'anatomie humaine 650, Tome IV New vieme ed. G. Doin & Cie Paris, 1949
8. Thorek, P. H., Anatomy in Surgery 497 Second ed., J. B. Lippincott co. Philadelfia, 1962