

بررسی سرطان ریه و ارتباط آن با دود چوب

دکتر نظام‌الدین مصفا

بصورت چیقی سر و کار داشتند. زن خانه‌دار اعتیاد بخصوص نداشت و سه زن که دردهات نانوائی می‌کرده‌اند روزانه ۱۰-۴۰ ساعت از دود چوب استنشاق می‌کرده‌اند که شرح حالشان بعداً توضیح داده خواهد شد.

انتشار جغرافیائی: ۱۹ بیمار ۶۰/۳ درصد ساکن تهران و ۱۱ بیمار بترتیب ۱ بیمار کاشان، ۱ بیمار از اراک، ۱ بیمار از رضاییه، ۱ بیمار از کرمانشاه، ۲ بیمار از خوزستان، ۱ بیمار از شهر کرد، ۱ بیمار از کرمان، ۲ بیمار از مشهد، و یک بیمار از رشت بوده‌اند.

فرم پاتولوژیک ضایعه: ۲۰ تن از مردان مبتلا به سرطان Squamous ریه بفرم اپیدرموئید Cell Carcinoma (۶۶/۶٪) بودند. ۹ بیمار ۶ مرد و سه زن (زنان نانوا) مبتلا به کارسینوم فرم آناپلاستیک یا اندیفرانسیه بودند (و یک زن ۳/۳٪ بفرم آدنوکارسینوم بود).

بررسی نتایج: در بررسی نتایج حداکثر توزیع سنی در ۷۴ - ۵۵ سال، تاثیر اعتیاد به سیگار، تأثیر شهرنشینی، ارتباط احتمالی مشاغلی مثل رانندگی و پاسبان راهنمایی چشم می‌خورد. اما نکته‌ایکه جلب توجه بیشتری می‌نماید وجود سه زن نانوا در بین مبتلایان است که بطور متوسط مدت ۱۰ سال روزانه بین ۱۰ - ۴ ساعت از دود چوب بغلت شغلشان استنشاق می‌کرده‌اند. بهمین جهت سه بیمار اخیر

بین سالهای ۱۳۴۹ و ۱۳۵۳ تعداد ۳۰ بیمار مبتلا به سرطان ریه مورد بررسی‌های اتیولوژیک قرار گرفتند و نتایج کلی زیر در مرحله اول بدست آمد:

گروه سنی: در میان ۳۰ بیمار جوانترین دختر ۲۰ ساله و مسن‌ترین مرد ۷۸ ساله بوده‌اند و همانطوریکه از جدول شماره ۱ بر می‌آید حداکثر شیوع در گروه سنی ۷۴ - ۵۵ ساله بوده است.

جنس: در میان ۳۰ بیمار مبتلا به سرطان ریه ۴ بیمار زن (۱۳/۳٪) و ۲۶ بیمار ۸۶/۶٪ مرد بوده‌اند.

شغل: در بررسی شغل بیماران نتایج زیر بدست آمد:

پاسبان	یک نفر
پاسبان راهنمایی	یک نفر
راننده	۴ نفر
کارگر صنعتی	۸ نفر
زارع	۸ نفر
زن نانوا	۳ نفر
کارمند	۴ نفر
زن خانه‌دار	یک نفر

اعتیاد: از ۲۶ مرد مبتلا ۲۰ نفر معتاد به سیگار بودند و بطور متوسط بین ۴۰ - ۲۰ سال روزانه بین ۵۰ - ۱۰ سیگار می‌کشیده‌اند. شش مرد دیگر نیز بنوعی با سیگار یا با توتون

مورد بررسی بیشتری قرار گرفته‌اند.

شرح حال بیماران:

بیمار اول: خانم ط ۲۰ ساله متولد و ساکن اطراف اراک در سابقه شخصی و خانوادگی نکته مهمی ندارد. بیمار مدت ۵ سال روزانه ۸ - ۷ ساعت کنارتنور به پختن نان اشتغال داشته است بگفته بیمار ماده سوختنی در تنور چوب است. علت مراجعه بسیار سرفه‌های خشک و تب متناوب است که مدت ششماه ادامه داشته است. بیمار از کاهش وزن و بی‌اشتهایی شکایت دارد. رادیوگرافی ریه بعمل آمده است و بیمار با تشخیص ضایعه کیستیک ریه بستری شد. در معاینه بیمار کندانسسیون در ریه راست ملاحظه گردید. در رادیوگرافی مجدد قفسه‌صدری (شکل ۱) در ریه راست در قسمت تحتانی دو تصویر تیره با حدود نسبتاً مشخص نشانه ضایعات کیستیک یا تومورال خوش خیم مشاهده می‌شود. در آزمایشات بیمار تست کازونی منفی - آزمایش و این برگ منفی مقدار قند اوره خون طبیعی است سدیمانتاسیون خون ۶ میلی‌متر ساعت اول - تست مانتو طبیعی است. فرمول شمارش ۶۰۰۰ گلبول سفید و مقدار هموگلوبین طبیعی، با فرمول لکوسیت طبیعی. در ریزینی خلط سلول تومورال و باسیل کخ مشاهده نشد، در برونکوسکوپیک نکته مهمی نداشت. بیمار تحت عمل جراحی قرار گرفت؛ قفسه صدری در طرف راست باز شد، تومور وسیع بصورت دو توده بزرگ در لوب تحتانی و میانی مشاهده شد، برای بیمار عمل جراحی پنومکتومی راست صورت گرفت. بیمار مدت ۱۱ روز بعد از عمل در بخش بستری بود و با وضع عمومی خوب مرخص گردید. قبول سرطان ریه در بیمار ۲۰ ساله بطور اولیه میبایست با اتوپسی و اطمینان از عدم ابتلا سایر اعضا بسرطان و پیدا کردن محل شروع سرطان در ریه صورت گیرد ولی بیمار هنوز در قید حیات است و اعضاء دیگر بیمار نیز فعلاً سلامت هستند. بنابراین به ذکر و ارائه تصویر و نمای ماکروسکوپیک و میکروسکوپیک مقاطع از ریه مبتلا اکتفامی گردد. در نمای ماکروسکوپیک تومور (شکل ۲) در برش طولی دو توده بزرگ در لوب تحتانی و در لوب میانی با مناطق وسیع نکروز و کانونهای خونریزی مشاهده می‌شود.

در نمای میکروسکوپیک طبق گزارش شماره ۹۷۲۳۹ بخش هیستوپاتولوژی انستیتو تاج پهلوی، بافت نئوپلازیک بدخیم با ماهیت اپی‌تلیالی مشاهده شد، سلولهای تومورال دارای هسته‌های درشت نامنظم بایک یا دو نکلئول می‌باشند. سیتوپلاسم سلولها اکثراً "اویزینوفیل و دارای حدود مشخص است. سلولهای تومورال بصورت صفحات بزرگ و کوچک در بافت همبندی پر رشته‌ای قرار گرفته‌اند، بطور کلی نمای میکروسکوپیک با کارسینوم آناپلاستیک یا اندیفرانسیه ریه مطابقت می‌کند (شکل ۳)

بیمار دوم: خانم ش - ص ۳۳ ساله متولد و ساکن حومه کاشان در سابقه شخصی و خانوادگی نکته مهمی ندارد. بیمار مدت ۱۰ سال روزانه ۱۰ - ۸ ساعت در کنار تنور بشغل نانوائی اشتغال داشته است بگفته بیمار ماده سوختنی تنور چوب است. علت مراجعه بیمار سرفه‌های خشک و تنگی نفس است. بیمار از هموپتزی و تب و لرز ۸ ماهه شکایت داشته است. ۳۱ بیمار با تشخیص بیماری مزمن ریه در بخش بستری گردید. در معاینه کاشکس مشاهده شد، گانگلیونی به بزرگی یک بادام در فوق ترقوه راست کشف گردید و در ریه رالهای رنفلان و سیویلان شنیده شد. در رادیوگرافی ریه نیز تومور وسیع با حدود نامشخص در تمام ریه راست مشاهده گردید. در آزمایشات بیمار قند و اوره خون طبیعی هستند تست مانتو + + است سدیمانتاسیون ۱۲۰ میلی‌متر در ساعت اول است. فرمول شمارش ۵۶۰۰ گلبول سفید با فرمول لکوسیت طبیعی و هموگلوبین ۱۰/۶ گرم درصد است. آزمایش خلط بیمار طبیعی است، برونکوسکوپیک بیمار نکته مهمی نداشت است.

گانگلیون فوق ترقوه راست بیمار برداشته شد و برای مطالعه پاتولوژی ارسال گردید. طبق گزارش شماره ۷۴۱۳۲ انستیتو تاج پهلوی در نمای میکروسکوپیک، نمای نسج تومورال با منظره آلوئولر در زمینه همبندی را نشان می‌دهد سلولهای تومورال اپی‌تلیالی هستند، سلولهای تومورال در محیط هر آلوئول کم و بیش سیلندریک و در مرکز بدون شکل واضح می‌باشند.

پرتوپلاسم سلولها کم و هسته درشت و علائم آنارشی

و پیپ به درجات خفیف‌تری وجود دارد Doll و Hills در مطالعه و پرسش از ۴۰۰۰۰ طبیب در انگلستان، سیگار را فاکتور اتیولوژیک بحساب آوردند.

در سال ۱۹۶۴ United States Surgeon General در گزارش از دیگر Advisory Commitee گزارش داد که سیگار از دیگر فاکتورها در ایجاد کارسینوم ریه موثرتر است. با بالا رفتن مدت اعتیاد و عده سیگار اهمیت این عامل بیشتر می‌شود. احتمال ابتلای به سرطان ریه برای فردی که به سیگار اعتیاد دارد در حدود ۲۰ بار بیش از فرد عادی است. در زنان که سرطان ریه کمتر از مردان و از ۶/۷ تا ۱۰/۶ درصد هزار تجاوز نمی‌کند باز همان رابطه‌ای که در مردان اشاره شد وجود دارد. عوامل کارسینوزن در سیگار عوامل شیمیایی هستند که مهمترین آن بنز و پیرن است و از سوخته سیگار بدست آمده است و درموش و خوکچه‌هندی سرطان پوست بوجود می‌آورد. ولی تا کنون این ماده در ریه حیوان مولد کانسر نبوده است. عوامل و فاکتورهای همراه مانند آلودگی هوا، کاغذ سیگار، انواع مختلف توتون و بیماریهای تحریک کننده ریه مانند برونشیت مزمن، آمفیژم و غیره نیز باید در نظر گرفته شوند. آلودگی هوا: آلودگی هوای ناشی از صنایع و دود

اتومبیل یک فاکتور مهم در ایجاد کارسینوم ریه می‌باشند. هوا در اغلب شهرها شامل بعضی از مواد کارسینوزنی است که مشابه آن از دود سیگار نیز استخراج شده است. سرطان ریه در معتادان به سیگار که در شهرهای پر دود زندگی می‌کنند، شایعتر از معتادینی است که در مناطق روستایی بسر می‌برند مواد رادیو آکتیو: در معادن اورانیوم چکسلواکی نصف

تعداد معدنیان از سرطان ریه در گذشته‌اند. در معادن کبالت ساکسونی نیز $\frac{۳}{۴}$ مرگ و میر بعلت کارسینوم ریه گزارش داده شده است. فاکتورهای مهم در این مورد گازهای رادیو اکتیو Radon و Ore هستند.

مشتقات ذغال سنگ و نفت: دودهای حاصله از سوختن ذغال سنگ، قطران، قیر، گازوئیل و غیره که در آلودگی هوای شهر نیز موثرند، سهم بسزایی در ایجاد سرطان ریه دارند. انفلاماسیون مزمن ریه: بیماریهای التهابی مزمن ریه که تمایل به فیبروز دارند عامل مستعد کننده‌ای برای ابتلا

کامل دارند. بطور کلی نمای میکروسکوپی منظره کارسینوم آناپلاستیک ریه را نشان می‌دهد (شکل ۴)

بیمار تحمل عمل جراحی را نداشت و مرخص گردید، و سه ماه بعد فوت کرد.

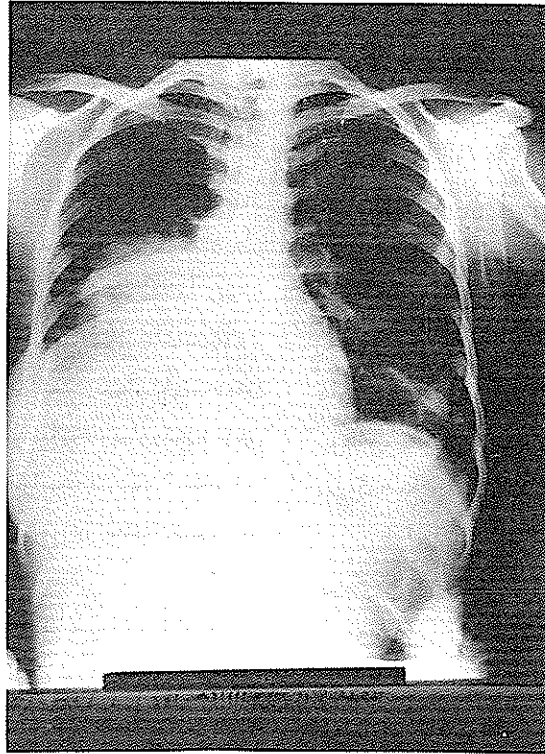
بیمار سوم: خانم ک - س ۴۰ ساله اهل و ساکن شهر کرد در سابقه شخصی و خانوادگی نکته مهمی ندارد. بیمار مدت ۱۲ سال روزانه ۵ - ۴ ساعت در کنار تنوریکه با چوب مشتعل نان پخته است. علت مراجعه بیمار سرفه‌های خشک و تنگی نفس و سابقه سردرد و هموپتزی است. بیمار با تشخیص پلورزی طرف راست بستری گردید در معاینه بیمار وضع عمومی بدی دارد و علائم پلورزی در ریه راست مشهود است. در رادیوگرافی از ریه (شکل ۵) علائم پلورزی بعلت تومور ریه در طرف راست مشاهده می‌گردد.

در آزمایشات، در خلط بیمار تعداد زیادی لکوسیت و اسپرونیلیا دیده شد، باسیل کخ وجود نداشت فرمول شمارش ۵۴۰۰ لکوسیت با فرمول طبیعی، هموگلوبین ۹/۹ گرم درصد، قند اوره خون طبیعی، سدیم ناسیون ۸۰ میلی‌متر در ساعت اول - در برنکوسکوپی نکته مهمی دیده نشد. از قاعده ریه راست ۲ بار پونکسیون شد و مایع خارج شده برای مطالعه سیتوپاتولوژی به انستیتو تاج پهلوی فرستاده شد، بار اول گزارش شماره ۳۹۸۲۹ بخش سیتوپاتولوژی انستیتو تاج پهلوی شامل است بردیدن مقدار متوسط لکوسیت و سلولهای نئوپلاستیک با هسته‌های پر کرما تین و سیتوپلاسم واکوئله و بار دوم گزارش شماره ۴۰۵۲۳ مشتمل بر دیدن سلولهای کوچک اندیفرانسیه نئوپلاستیک و بطور کلی تشخیص کارسینوما آناپلاستیک یا اندیفرانسیه از نوع سلولهای کوچک داده شده است. تحمل عمل جراحی برای بیمار مشکل بود و مرخص گردید و دو ماه بعد نیز فوت گردید.

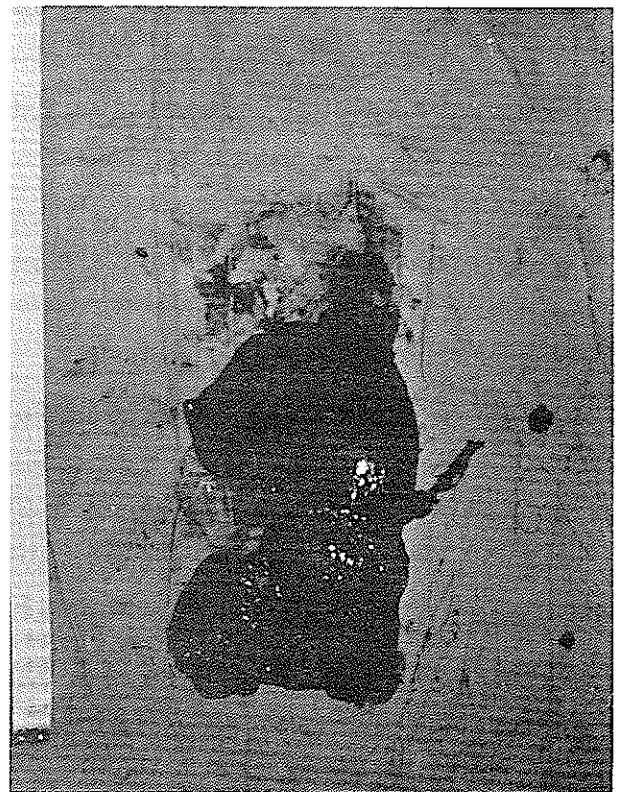
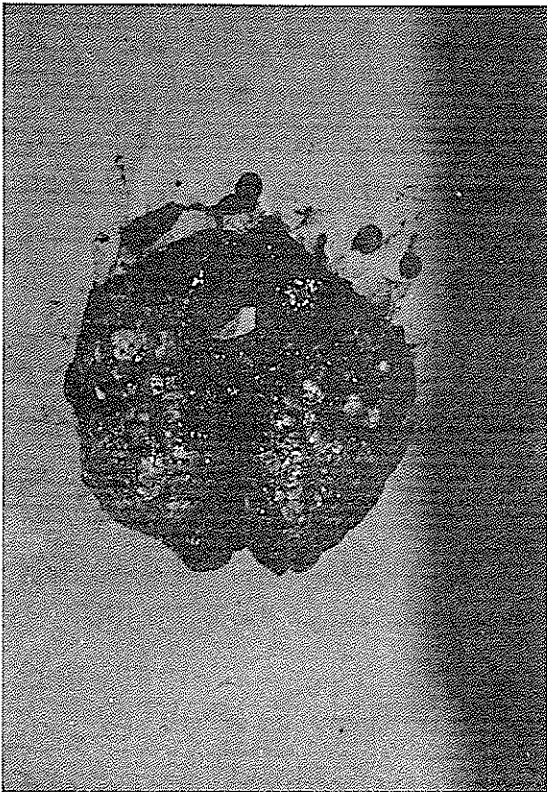
عوامل شناخته شده ایجاد کننده سرطان ریه:

عوامل زیر تا بحال در مورد پیدایش سرطان ریه موثر شناخته شده‌اند:

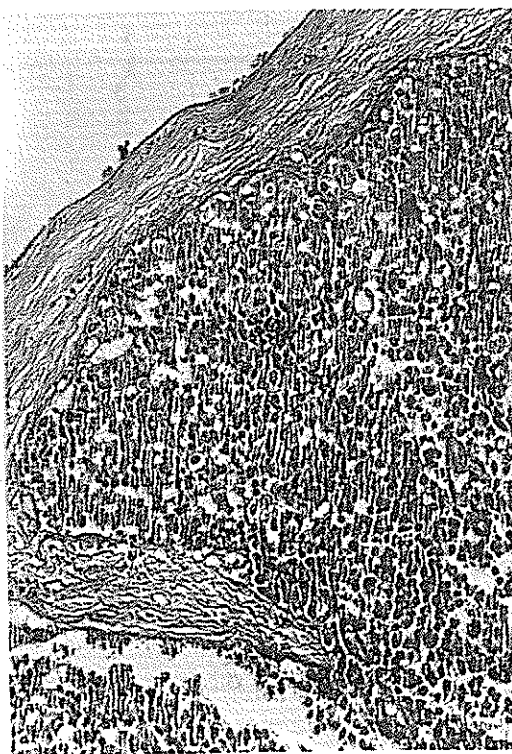
سیگار: وابستگی بین تیپهای اصلی سرطان ریه (کار- سینوم اپیدرموئید و اندیفرانسیه) و اعتیاد به سیگار بخوبی شناخته و ثابت شده است. این وابستگی در مورد سیگار برگ



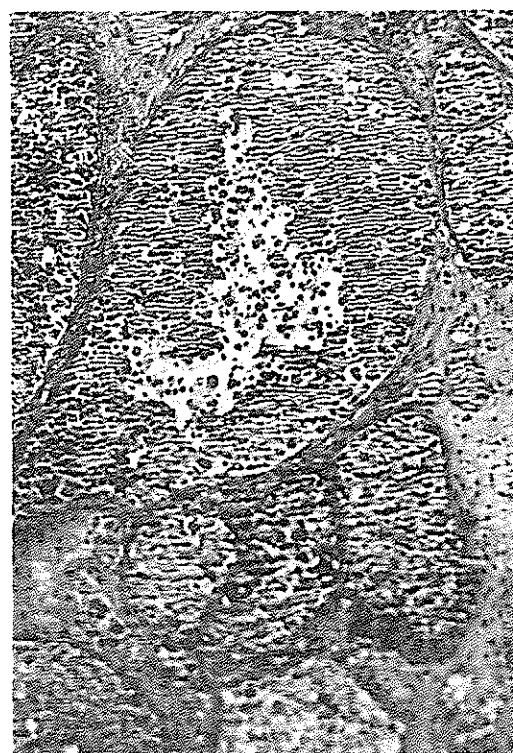
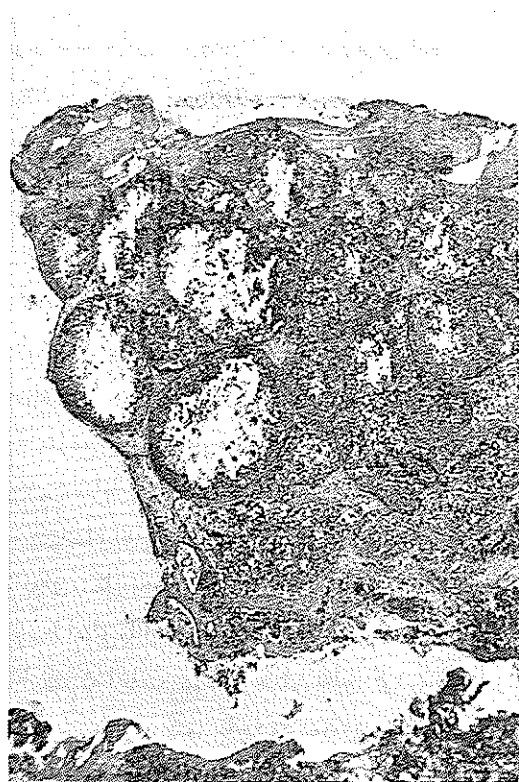
شکل ۱ - تصویر رادیولوژی قفسه صدری بیمار اول



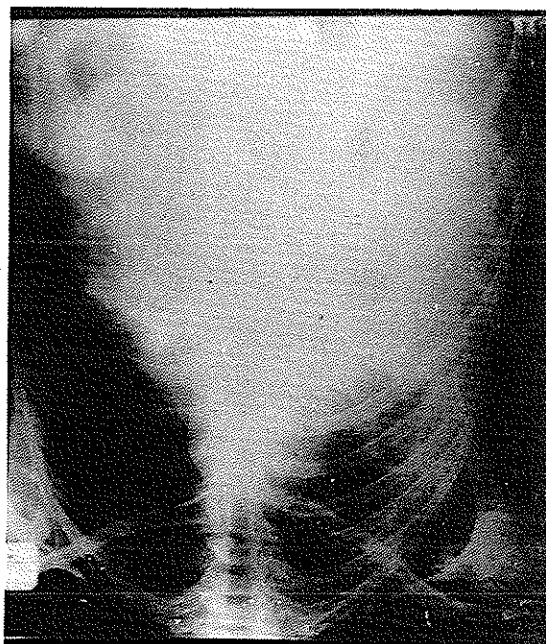
شکل ۲ - نمای ماکروسکوپی تومور ریه بیمار اول



شکل ۳- نمای میکروسکوپی تومور ریه بیمار اول



شکل ۴- نمای میکروسکوپی گانگلیون فوق ترقوه بیمار دوم



شکل ۵- رادیوگرافی قفسه صدری بیمار سوم

کمر در تنور خم می شود شروع به پختن نان می کند. نانوایا معمولاً روزها بمنازل می روند و گاهی تا ۱۰ ساعت به پختن نان مشغول اند.

به کارسینوم ریه محسوب می شوند. این بیماریها عبارتند از: توبرکولوز، پنومونیت مزمن، برونشکتازی، پنومونی لیپوئید، آبسه مزمن ریه انفارکتوس، آنتراکوز و غیره.

ترکیبات شیمیائی چوب: محصولات تجزیه شیمیائی چوب

عبارتند از:

اسیداستیک، استون، سلوفان، استات سلولز، کارکول Furfural، الکل اتیلیک، Dyestuffs Charcoal، متانول، Lacquer، روغنهای صنعتی، پلاستیک، Molasses، Rosin, Rayon، قند، تانن، Turpentine, Tar، وانیلین و Yeast که در حرارتهای مختلف تولید می شوند همه این مواد در اثر سوختن و ترکیب با اکسیژن بطور کامل ایجاد CO₂ و ناقص تولید CO و بعضی مواد ناشناخته کربن دار می کنند.

هیچیک از مواد فوق تا کنون کارسینوژن شناخته نشده اند و از اثر دود ناشی از سوختن چوب نیز در مورد سرطان تا کنون گزارشی داده نشده است اما می دانیم که کاغذ از محصولات چوب است و گروهی عقیده دارند که عامل مؤثر

بررسی تنوره های نانوائی خانگی در دهات ایران:

پس از برخورد بسه بیمار فوق نگارنده از دهات اطراف اراک، بخش آشتیان شهر روستا مانند تفرش و دهات اطراف کاشان و قم بازدید بعمل آوردم و بدقت مواد سوختنی تنورها بخصوص بخصوص در مورد بیمار اول و دوم را بررسی کردم. با توجه به وضع روستاهای مورد بازدید و خانگی بودن پخت نان در این نقاط تصور می شود سالها وقت برای تبدیل این تنورها به تنوره های نفتی و غیره لازم است. تنورها بصورت گودالی استوانه ای شکل بعمق ۱ تا ۱/۵ متر و بقطر ۸۰-۷۰ سانتیمتر در وسط اطاق یا آشپزخانه قرار دارند. ماده سوختنی تنورها چوب است که اغلب چوب درختان هلو، گردو، آلبالو و بادام است. درجه حرارت تنور تا حدود ۲۵۰ درجه سانتیگراد می رسد. معمولاً از چندین ساعت قبل از پختن نان تنور با شعله روشن می شود و پس از فروکشیدن شعله نانوایا گاهی تا

مدت ۱۰ سال روزی ۱۰ - ۴ ساعت از دود ناشی از سوختن چوب استنشاق می‌کرده‌اند و نیز هر سه بقرم اندیفرانسیه یا یا آنایلاستیک سرطان ریه مبتلا شده‌اند، می‌توان استنشاق دود چوب را علت احتمالی سرطان ایشان بیان داشت که تحقیقات تحقیقات و بررسیهای بیشتر در نفي یا اثبات این نظریه خواهند کوشید.

در ایجاد سرطان ریه در کاغذ سیگار است که شایان توجه می‌باشد.

نتیجه نهائی:

با توجه باینکه هر سه بیمار زن نانوا در سنین پائین سرطان ریه (۲۰ - ۳۳ - ۴۰) هستند. هر سه بطور متوسط

REFERENCE

1. Report of Advisory committee of surgeon General: smoking and health, United States Government printing office, Washington D.C. 1964.
2. Doll R, and Hill, A.B. Brit. M.J2: 1971, 1956.
3. Doll. R. Brit. S. Indust. Med. 16: 181-1959.
4. Compton, H. L. and Kittle, C. F. Am. Surgeon 29: 26, 1963.
5. Watson W. L. and Berg, J. W. Cancer 15: 759, 1972.
6. Watson W. L.: Cancer 18: 133, 1965.
7. Budinget, J. M.: Cancer 11: 106, 1958.
8. Davis-Christopher, Text Book of Surgery 1847-Sabiston 1972.