

آشالازی مری

دکتر فرخ کفائی

برتوصیه Sir Cooper Perry و باتکاء همان نظریه عدم وجود رفلکس بازکننده اسفنکتر تحتانی مری اصطلاح آشالازی را برای این بیماری انتخاب نمود. Hurst عقیده داشت که عصب واگ در مکانیسم باز شدن کاردیا دخالت دارد و کاردیوآشالازی را معلول نوعی پارالیزی این عصب میدانست Rosenheim در سال ۱۸۹۹ (۵۱) آتونی عضلانی اولیه را علت دیلاتاسیون مری ذکر میکند و Heyrovsky در سال ۱۹۱۲ (۳۱) برای اولین بار به مسئله دژنراسیون عصب واگ پی برده است. Walton در سال ۱۹۲۵ (۵۸) آشالازی را بدین صورت تعریف میکند:

اتساع و هیپرتروفی مری بدون آنکه در جلوی این اتساع در اتوپسی انسدادی وجود داشته باشد. Walton عقیده دارد که اسپاسم انتهای تحتانی مری زمینه مادرزادی دارد. Rake در سال ۱۹۲۶ (۴۷) برای اولین بار به دژنراسیون و فقدان گانگیلیونهای میانتریک مری اشاره میکند ولی عده‌ای از مولفان نشان دادند که گانگیلیونها میانتریک در عده‌ای از بیماران مبتلا به آشالازی وضع طبیعی دارند. امروزه نظریه Cassella و همکارانش (۷) مورد قبول اغلب مولفین است بنابراین نظریه بیماری کاردیوآشالازی معلول ضایعه عصب واگ از نوع دژنراسیون والرین است که بنوبه خود زائیده نقص هسته خلفی حرکتی عصب واگ است که سلولهای آن کاهش یافته‌اند آتروفی عضلات صاف مری یا انهدام سلولهای Auerbach

آشالازی مری که بدان کاردیواسپاسم، اوزوفاژکتازی، دیلا-تاسیون ایدیوپاتیک، مگا اوزوفاژ، اتساع نروپاتیک فرنواسپاسم نیز میگویند بیماری بالنسبه نادری است که از چندین قرن قبل شناخته شده است. در سال ۱۶۷۴ Thomas Willis علائم این بیماری را در "Pharmaceutica Rationalis" شرح داده و اتساع ناحیه تنگ را بعنوان درمان توصیه کرده است.

خصوصیت اصلی این بیماری که علت آن ناشناخته است فقدان حرکات مری است. عوامل مختلفی ممکن است در بروز این بیماری دخالت داشته باشند. یکی از این عوامل وجود اختلالات تائری در تاریخچه بیمار است. در تائید این نظریه یاد آور میشویم که مواردی از کاردیوآشالازی در تعقیب ضایعات عروقی مغز گزارش شده است. توام بودن آشالازی با بیماری هیرشبرونگ اگر چه در برزیل بالنسبه شایع است ولی کمتر در مناطق شمالی گزارش شده است.

Mikulicz در سال ۱۸۸۸ (۴۱) معتقد بوده است که این بیماری معلول اسپاسم اسفنکتر در ناحیه کاردیا است. Einhorn (۱۵) در همان سال مقاله‌ای درباره اتساع شدید مری منتشر کرد و علت این اتساع را فقدان رفلکس بازکننده کاردیا در هنگام بلع دانست ولی تا سال ۱۸۹۶ که Rolleston (۵۰) بیمار مشابه دیگری شرح داد به این مقاله توجه نشد. Hurst در سال ۱۹۱۳ (۳۲) بنا-

گروه جراحی دانشکده پزشکی پهلوی - دانشگاه تهران

فیزیولوژیک. رگورژیتاسیون اغلب در وضع خوابیده و شب بوجود میآید. موارد رگورژیته اغلب به مجاری تنفسی وارد میشوند و دستگاه تنفسی را به عفونت دچار میسازند. در این بیماران بروز آتلکتازی، پنومونی، و برونشکتازی بالنسبه شایع است در بعضی موارد علائم ناشی از این ضایعات تنها علائمی هستند که بیمار را به مراجعه به طبیب وادار میکنند.

چ- درد

در آشالازی درد به اشکال مختلف تظاهر میکند. بعضی از بیماران در ناحیه مری احساس سنگینی میکنند و بعضی دیگر از سوزش مری شکایت دارند و از این نظر مشابه بیماران هستند که به رفلوی اسید معده به داخل مری مبتلا هستند. بعضی از مبتلایان به کاردیوآشالازی از دردهای کولیکی با انتشار به پشت بین دو استخوان کتف شکایت میکنند.

علائم دیگر عبارتند از کاهش وزن و خونریزی.

روشهای تشخیصی

۱- رادیولوژی-تغییراتی که در امتحانات رادیولوژیکی مشاهده میشود به حدی مشخص هستند که در بیشتر موارد هیچگونه اشکالی در تشخیص آشالازی پدید نمیآید.

در رادیوگرافی ساده در بعضی موارد وسیع شدن سایه مدیاستن همراه با سطح مایه و هوا، دوگانه شدن حدود قلب و از بین رفتن زاویه بین قلب و دیافراگم جلب نظر میکند و این علائم بر کاردیوآشالازی با اتساع شدید مری دلالت دارند. رادیوگرافی از مری با ماده حاجب اتساع کم و بیش پیشرفته مری را نشان میدهد که در انتهای تحتانی خود در محل اتصال مری و معده به تنگی مخروطی یا قیفی شکلی بطول ۲ الی ۳ سانتی متر منتهی میشود.

اتساع مری بمدت دوام بیماری بستگی دارد. در موارد پیشرفته مری منظره سیگموئید به خود میگیرد.

۲- اوزوفاگوسکوپی - در اوزوفاگوسکوپی اتساع مری مکشوف خواهد شد. بقایای مواد غذایی همراه با مایع فراوان مجرای مری را پر نموده است. بر روی مخاط مری آثار التهاب سطحی وجود دارد. ناحیه اسفنکتر تحتانی مری با آسانی در جلوی اوزوفاگوسکوپ باز میشود و اجازه دخول به معده را میدهد. این مایه امکان منتهی ساختن سایر ضایعات مری را که ممکن

نسبت به این ضایعه مرکزی ثانوی است. این نظریه جدید نظریات قبلی را که بیشتر مولفان که بدان معتقد بودند و آشالازی را معلول انهدام گانگیلیونهای Cholinergique واقع در جدار مری میدانست کاملاً مردود میداند (۵۶/۴۲). اثبات این نظریه از نظر تشریحی مشکل است ولی Cohen و همکارانش (۱۰) برای مشخص کردن موضع denervation از ماده مهارکننده cholinesterase و پاسخی که اسفنکتر به این ماده میدهد استفاده نمودند. این مولفان از مطالعات خود چنین نتیجه گرفتند که در آشالازی موضع denervation موقعیت Preganglionnaire دارد و بدین ترتیب مطالعات Cassella و همکارانش (۷) را تأیید نمودند.

تظاهرات بالینی

آشالازی معمولاً در بالغان جوان پدید میآید و با سیری بطی به پیشرفت خود ادامه میدهد. این بیماری در نوزادان و کودکان نیز گزارش شده است (۱۶). کاردیوآشالازی یک بیماری اکتسابی است ولی در بعضی موارد نوعی زمینه فامیلی مشاهده شده است. (۴۶/۱۱) تظاهرات بالینی بر حسب وضع مری متغیر است و بشرح زیر خلاصه میشود:

الف - دیفاژی

دیفاژی شایعترین علامت است و در بیش از ۸۰٪ از بیماران پدید میآید. نکته قابل توجه آنست که این دیفاژی معلول تنگی مری نیست بلکه از اختلال حرکتی این عضوناشی می شود. دیفاژی ثابتترین علامت بیماری است و از نظر زمانی نیز در بیشتر بیماران اولین علامت محسوب میشود. دیفاژی در ابتدا ممکن است متناوب باشد ولی با پیشرفت بیماری عمل بلع بسیار مشکل میشود. بطور کلی بسیاری از بیماران در بلع غذاهای سرد بیش از بلع غذاهای گرم اشکال دارند. چنین بنظر میرسد که در ابتدای بیماری غذا های جامد نسبت به غذاهای مایع آسانتر از مری میگذرند. بیماران بتدریج می-آموزند که برای تسهیل عمل بلع از غذاهای گرم و گاز دار استفاده نمایند. دیفاژی ممکن است در دوران آبستنی بهبود نسبی یابد.

ب - رگورژیتاسیون

رگورژیتاسیون نتیجه مستقیم اتساع مری است در بالای تنگی

است دیفازی بوجود آورند، بخصوص کانسرمی رامیسرمی - سازد.

۳- بررسی در وضع پریستالتیسم مری- حرکات مری رامیتوان بوسیله مانومتري (۳۵/۲۹) یا بکمک تست Mecholyl همراه با سینه فلوتوروراديوگرافي مورد بررسی قرارداد. این روشها بالنسبه دقیق اند و هریک مزایا و معایب خود رادارا هستند.

در افراد طبیعی در محل اتصال بین معده و مری فشاربالائی وجود دارد و باین ناحیه High Pressure Zone (HPZ) میگویند.

در این ناحیه که قسمتی از آن در بالای دیافراگم و قسمتی در پائین دیافراگم قرار گرفته است فشاری در حدود ۱۰ الی ۲۰ سانتیمتر آب حکم فرماست.

در قسمت داخل شکمی این منطقه حرکات تنفسی نیز موثر واقع نیستند بدین معنی که فشاربالای این منطقه را در مرحله دم بیشتر میکنند در صورتیکه در قسمت بالای دیافراگم این منطقه در مرحله دم فشار منفی بوجود می آید. حد فاصل- بین این دو قسمت فشار مثبت و فشار منفی در مرحله دم را محل معکوس شدن فشار تنفسی مینامند.

(Point of Respiratory Reversal: PRR)

در تعقیب عمل بلع در ناحیه HPZ موج رلاشمان بمدت ۱۵ الی ۲۰ ثانیه پدید می آید و به دنبال آن انقباضی که مدت آن در همان حدود است بروز میکند. در داخل جسم مری فشار در حدود فشار اتمسفریک است. پاسخ مری به عمل بلع عبارتست از پیدایش موج پریستالتیک که از فارنکس شروع میشود و از ورای ناحیه HPZ میگذرد. در ناحیه کریکوفار- نژین نیز منطقه فشار بالائی وجود دارد که با عمل بلع رلاشه میشود و مجدداً "منقبض خواهد شد ولی مدت این رلاشمان و انقباض با مقایسه با منطقه فشاربالای تحتانی بسیار کوتاه تر است.

آشالازی عبارتست از یک بیماری تمام مری پائین تر از اسفنکتر کریکواوزوفازین. در مبتلایان به این بیماری در ناحیه HPZ میزان فشار و تونیستیه برابر با افراد طبیعی است ولی پاسخ به عمل بلع تغییر میکند بدین معنی که مرحله رلاشمان برای عمل بلع یا وجود ندارد یا بسیار خفیف است و انقباض بعدی از نظر درجه شدت در حدود طبیعی است ولی از نظر زمان

پیدایش بالنسبه زودرس است

فشار در جسم مری در کاردیوآشالازی از حدود طبیعی صفر تا ۵ سانتیمتر آب به ۱۰ الی ۲۰ سانتیمتر آب بالا میرود و محتملاً "این ازدیاد فشار در جسم مری معلول اقتباس در این عضو است. در مری موج پریستالتیک وجود ندارد و عمل بلع یا اصلاً "تغییر فشاری در مری بوجود نمی آورد و یا فقط موجب بروز انقباضات ضعیف از نوع اسپاستیک میشود. در بیماری

آشالازی از نوع "قوی" "Vigorous Achalasia"

این انقباضات بطور همزمان بصورت مناطق اسپاسم موضعی با دامنه‌ای وسیع تراز آنچه که در انواع عادی کاردیوآشالازی دیده میشود پدید می آید. عضله کریکوفارنژین و فارنکس از نظر عملی طبیعی هستند. با تجویز زیر جلدی

(Acetyl-β-Methylcholine chloride) mecholyl

همراه با سینه فلوتوروراديوگرافي مری که از باریوم پر شده باشد ملاحظه خواهد شد که فشار در داخل مری ازدیاد می- یابد و همزمان با این ازدیاد فشار بیمار از ناراحتی و درد در پشت استرنوم شکایت خواهد داشت. یادآور میشود که در تعقیب تجویز این دارو اختلالات مشابهی در اسپاسم دیفوز مری نیز پدید می آید. Mecholyl یکی از مشتقات صنعتی acetyl-choline است که از نظر بالینی آثاری مشابه دارد.

اثر Mecholyl کاملاً مخالف اثر Epinephrine است و در نتیجه تجویز آن به مقدار درمانی پریستالتیسم و تونوس دستگاه گوارش را افزایش میدهد. پاسخ فوری به تجویز این داروی Parasympathicomimétique

در بیماران مبتلابه آشالازی خود دلیل واضحی است بر آسیب دیدن دستگاه عصبی - عضلانی که نه فقط کارد یا بلکه ثلث تحتانی مری را نیز شامل میشود یعنی ناحیه که اعصاب خود را از عصب واگ دریافت میدارد در واقع در این ناحیه نوعی فقدان پریستالتیسم مشاهده میشود. Ennis و

همکارانش (۲۲) عقیده دارند که سینه فلوتوروراديوگرافي همراه با تست Mecholyl میتواند تشخیص آشالازی را مسجل سازد و این مولفین در ۵ موردی که مورد بررسی قراردادند نتیجه مثبت گرفته اند.

مطالعات جدیدتر مسئله اختصاصی بودن این روش را مورد تردید قرار داده اند و افرادی که در این زمینه فعالیت نموده اند

عقیده دارند که در بیماری Chagas در اسپاسم پراکنده مری و در کانسر ارتشاحی مری نیز اختلالات مشابهی پدید میآید (۳۶/۳۰/۸) بطور خلاصه تست مثبت بما اجازه می‌دهد که تشخیص آشالازی را مسجل سازیم و این بیماری را از Sclerodermie تنگی خوشخیم پپتیک و اسپاسم پراکنده مری تفکیک نمائیم .

تشخیص افتراقی

مسئله تشخیص افتراقی آشالازی هنگامی مطرح میشود که تظاهرات بالینی و منظره رادیولوژیک جنبه انحرافی به خود میگیرند در مواردیکه نیز بیمار قبلا مورد عمل اوزوفاژ قرار گرفته باشد تشخیص مشکل میشود . بیماریهائی که از نظر تشخیص افتراقی مطرح میشوند عبارتند از کانسر کاردیا ، اسپاسم منتشره مری Sclerodermie و هرنی Hiatal در بخش جراحی بیمارستان بین سالهای ۱۳۴۹-۱۳۵۴ هشت بیمار مورد مطالعه قرار گرفته است . این بیماران چهار مرد و چهار زن بوده اند و سن آنها بین ۱۱ و پنجاه سال متغیر است .

شرح حال بیماران

مورد اول - آقای پرویز - گ (شماره پرونده ۹۲۵۲۱) ۳۰ ساله با دیفازی در تاریخ ۴۹/۳/۳۰ در بخش جراحی بستری شد . ناراحتی بیمار در حدود یکسال قبل شروع شده بود به خصوص یلع مواد مایع به رگورژیتاسیون منجر میشد . غذاهای جامد را بهتر میتوانست فرو برد . بیمار ناراحتی دیگری را ذکر نمیکرد . در رادیوگرافی مری (شکل ۱) علائم آشالازی دیده شد و با این تشخیص بیمار تحت عمل جراحی قرار گرفت و کاردیومیوتومی از راه شکم انجام شد . کنترل رادیوگرافی مری (شکل ۲) در فروردین ۱۳۵۳ کاملاً طبیعی بود و بیمار شکایتی نداشت . متأسفانه چندی بعد بیمار در یک تصادف رانندگی از بین میرود .

مورد دوم

آقای الیاس - ش (شماره پرونده ۱۶۱۸۶) ۳۸ ساله در تاریخ ۵۲/۴/۱۹ در بخش جراحی بستری میشود . از پنج سال قبل از بستری شدن ناراحتی بیمار شروع میشود با دیفازی به غذا های جامد درد و سوزش و ناراحتی دیگری را ذکر نمی کند .

رادیوگرافی مری نمایانگر آشالازی پیشرفته ای بود . اوزوفاگوسکوپی انسداد پاتولوژیک نشان میداد . کاردیو - میوتومی بطریقه هلراز راه شکم انجام شد . ۲ سال بعد از عمل بیمار هیچ نوع ناراحتی را ذکر نمیکند .

مورد سوم

خانم بیگلو - ر (شماره پرونده ۱۹۱۲۴) ۳۵ ساله در تاریخ ۵۲/۹/۱۲ در بخش جراحی با علائم بالینی دیفازی و تشخیص آشالازی بستری میشود . کاردیومیوتومی از راه سینه انجام شد .

مورد چهارم

خانم ظریفه - م (شماره پرونده ۲۸۳۷۰) ۲۷ ساله در تاریخ ۴۳/۷/۲ در بخش جراحی با تشخیص آشالازی بستری می‌شود . در سابقه شخصی بیمار نکته مهمی قابل ذکر نیست . برای مدت یکسال بیمار به دیفازی به مواد غذایی جامد و مایع بوده است که گاهی بارگورژیتاسیون همراه بوده است . ناراحتی دیگری را ذکر نمیکند . رادیوگرافی از مری (شکل ۳) علائم رادیولوژیکی بیماری آشالازی را نشان میدهد . اوزوفاگوسکوپی طبیعی بوده .

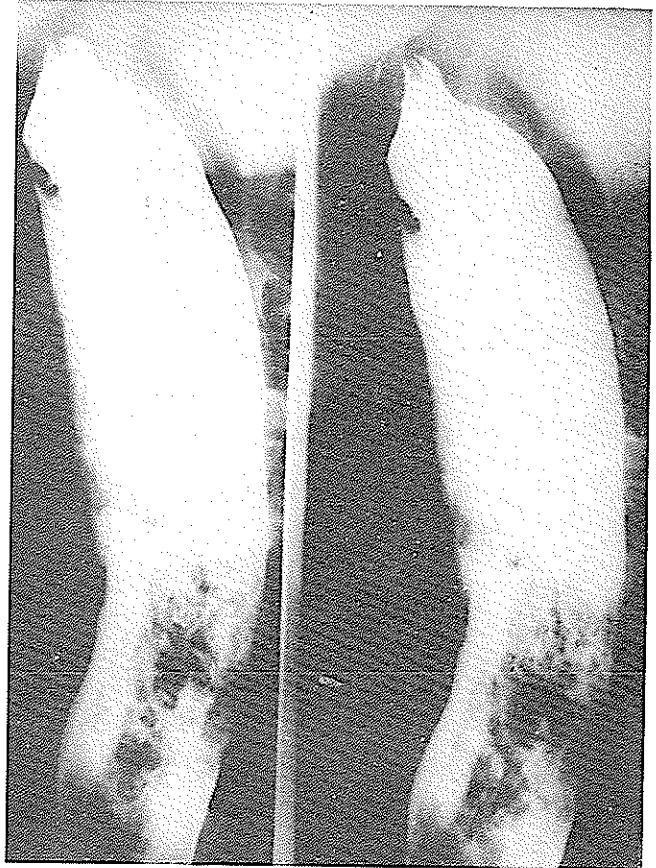عمل هلر یعنی کاردیومیوتومی از راه شکم برای بیمار انجام شد . در کنترل یکسال بعد از عمل بیمار هیچ نوع شکایتی نداشت .

مورد پنجم

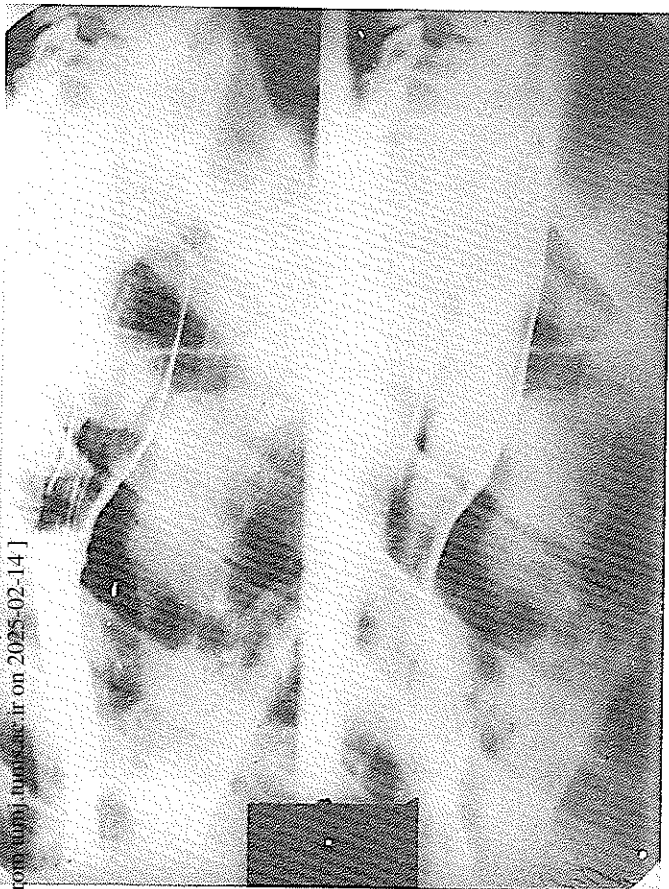
آقای داود - د (شماره پرونده ۲۳۷۸۶) ۵۰ ساله در تاریخ ۵۴/۱/۲۴ ، با تشخیص آشالازی بستری میشود . ناراحتی بیمار چهار سال قبل با دیفازی به مواد غذایی جامد همراه با استفراغ و رگورژیتاسیون شروع میشود . از درد یا سوزش شکایت ندارد . رادیوگرافی مری (شکل ۴) علائم بیماری آشالازی را نشان میدهد . اوزوفاگوسکوپی جز اتساع مری ضایعات پاتولوژیک دیگری در داخل مری نشان نمیدهد . عمل هلر از راه شکم انجام شد . در کنترل شش ماه بعد از عمل بیمار شکایتی نداشت .

مورد ششم

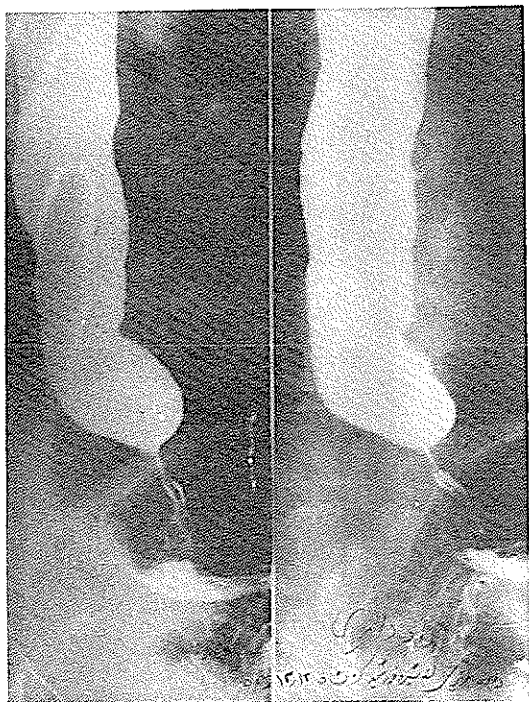
کودک صفی اله - ف (شماره پرونده ۳۴۷۷۹) ۱۱ ساله در تاریخ ۵۴/۴/۷ با تشخیص آشالازی در بخش جراحی بستری میشود . بیمار از یکسال به دیفازی مبتلا بوده است ابتدا



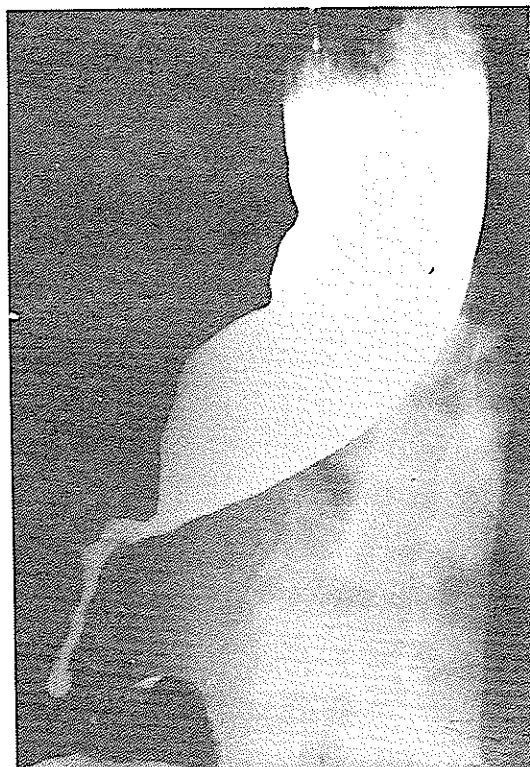شکل ۱



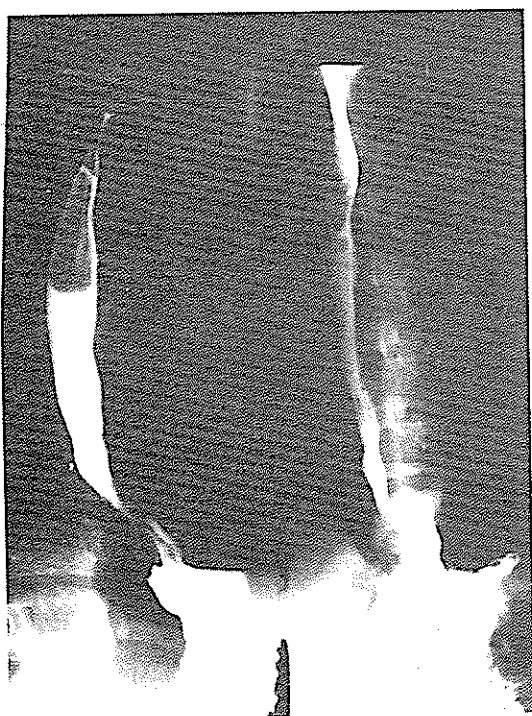شکل ۲



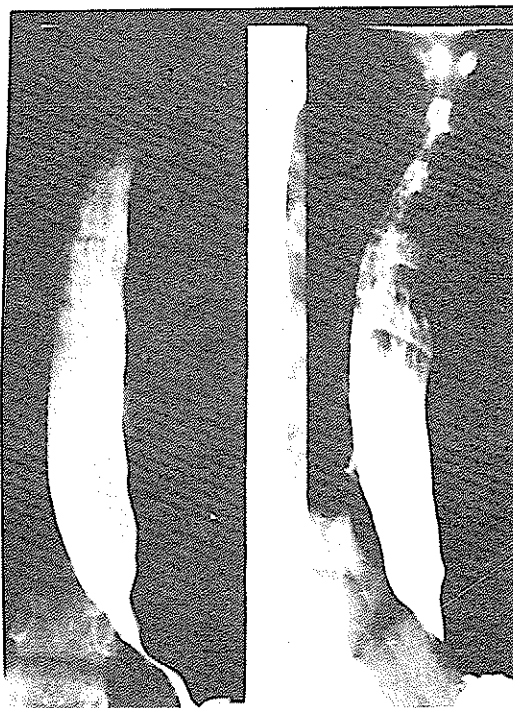
شکل ۴



شکل ۳



شکل ۶



شکل ۵

کنترل بعد از عمل بیمار شکایت ندارد .

مورد هشتم

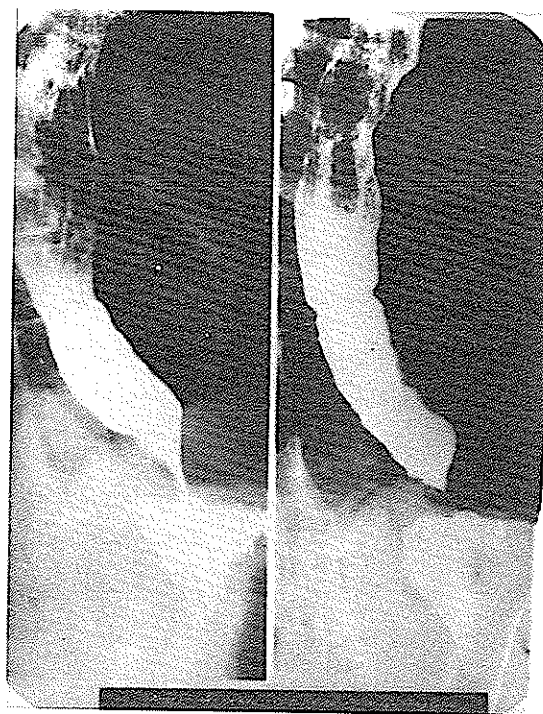
خانم فاطمه - الف (شماره پرونده ۵۴/۱۳۰۴) ۳۵ ساله در تاریخ ۵۴/۳/۱۴ با دیسفونی در بخش جراحی تاج پهلوی بستری شد . بیمار برای مدت ۱۵ سال از دیسفاژی شکایت داشته . در سالهای اخیر وزن بیمار تدریجا کم شده همراه با آنمی در معاینه یک آدنوپاتی سوپراکلاویکلر چپ لمس میشد. رادیوگرافی مری علائم بیماری آشالازی را نمایان نمود در اوزوفاگوسکوپی در ثلث میانه ضایعه مشکوک به کانسر مشاهده میشد .

بیوپسی از آن کانسر اسینوسلولر را مسجل ساخت (شماره نمونه بافتی ۵۴/۱۳۶۵) . بیمار رضایت به درمان نمیدهد و خود را مرخص میکند .

برای مواد غذایی جامد و بعد برای مایعات . بیمار از استفراغ درد در ناحیه شکم و پشت سینه نیز شکایت داشت . رادیو - گرافی مری (شکل ۵) بیماری آشالازی را مسجل میسازد . کاردیومیوتومی بطریقه هلر از راه شکم انجام شد . کنترل رادیو لوزی بعد از عمل نشان میدهد که مری تقریبا به وضع طبیعی بازگشته است (شکل ۶) .

مورد هفتم

کودک فرخنده - خ (شماره پرونده ۳۴۸۷۶) ۱۳ ساله در تاریخ ۵۴/۴/۱۰ با تشخیص آشالازی در بخش جراحی بستری می شود . بیمار برای مدت ۲ سال به اشکال در بلع مبتلا بوده است . در پاره ای از موارد دچار استفراغ و رگورژیتاسیون نیز میشده است . درد یا ناراحتی دیگری را ذکر نمیکند . رادیو گرافی مری علائم آشالازی را نمایان میسازد (شکل ۷) . کاردیومیوتومی هلر از راه شکم برای بیمار انجام شد . در



شکل ۷

بحث

اتیولوژی آشالازی ناشناخته است و به صورت نقص موج بریستالتیک تظاهر میکند. هیچ درمانی برای اصلاح بریستالتیسم وجود ندارد و درمان آشالازی فقط جنبه سمئوماتیک دارد و عبارت است از برطرف کردن انسداد فونکسیونل. درمان طبی با استفاده از داروهای ضد اسپاسمی نتیجه قابل توجهی نداده است.

متسع کردن ناحیه تنگ نتایج فوری رضایت بخشی داشته است و این نتایج رضایت بخش در ۶۰٪ از موارد دائمی بوده اند. درمان با عمل جراحی در حقیقت درمان انتخابی است و نتایج آن در زمان طولانی در ۸۰٪ الی ۹۰٪ موارد بدون بروز رفلو رضایت بخش بوده است (تابلو ۱).

درمان جراحی در اواخر قرن گذشته با کوشش Jaffé در سال ۱۸۹۷ پایگذاری شد. (Jaffé 1897, quot. Steichen et al.)

(۵۴) Gottstein در سال ۱۹۰۱ (۲۶) عمل کاردیو-میوتومی را پیشنهاد نمود و Ernst Heller در سال ۱۹۱۴ (۲۸) عمل کاردیو-میوتومی خارج مخاطی قدامی و خلفی را برای درمان آشالازی به مرحله عمل درآورد. Zaaier (۶۱) در سال ۱۹۲۳ عمل اوزوفاگومی تومی قدامی را اجرا نمود.

عمل اوزوفاگوکاردیو میوتومی قدامی بنحوی که امروز اجرا میشود و بدان نام Heller میدهند در سال ۱۹۴۹ بوسیله Barrett (۴) عمومیت داده شد. اتساع به کمک وسایل پنوماتیک هیدرواستاتیک و مکانیک هنوز بوسیله بعضی مولفین مانند Olsen و همکارانش (۴۳) Van Trappen (۵۷) Affolter (۲) مورد استفاده قرار میگیرد. Olsen (۴۳) با استفاده از دیلاتاسیون هیدرو-استاتیک در Mayo Clinic بهبودی های بالنسبه دائمی در ۶۰٪ از موارد گزارش نموده است.

۱۵٪ الی ۲۰٪ بیماران به این درمان پاسخ نداده اند و به یک دوره دوم و سوم دیلاتاسیون احتیاج داشته اند. Vantrappen (۵۷) که از دیلاتاسیون پنوماتیک - استفاده نموده است نتایج بسیار عالی در ۴۵٪ موارد، نتایج خوب در ۳۲٪ از موارد، متوسط در ۱۷٪ از موارد و نتایج

بد در ۶٪ از موارد تحصیل نموده است. باید اضافه نمود که این مولفان بهترین نتیجه را در بیمارانی بدست آورده اند که بین ۵ الی ۲۰ سال از بیماری رنج میبرده اند و مری به حد متوسطی در حدود پنجاه الی هشتاد میلیمتر متسع بوده است. Sawyers (۵۳) در ۶۴ بیماری که بکمک بالونهای پنوماتیک متسع کرده است در ۴۴٪ موارد نتایج رضایت بخش بدست آورده است، در ۹۴٪ موارد اتساع به پارگی مری منجر شده است و مورتالیتته این درمان در حدود ۳٪ است همین مولف دو مورد کانسر مری را که همراه با کاردیوآشالازی بوده است تشخیص نداده است. این نویسنده با نتیجه گیری از آمار خود اتساع را در اوزوفاژهای بسیار گشاد و همچنین در اطفال توصیه نمیکند روشی که ما انتخاب نموده ایم عبارت از صرف نظر کردن از دیلاتاسیون و اقدام به عمل جراحی علت این تصمیم به عواملی متکی است بشرح زیر:

بیماران بیشتر بوسیله اطباء ولایات بما ارجاع میشوند و از نظر اجتماعی مشکل است بتوان این بیماران را برای مدت طولانی در تهران نگاهداشت و حتی بازگرداندن آنها به بیمارستان برای بررسی نتیجه دیلاتاسیون در بسیاری از موارد عملی نیست. از طرفی دیگری گیری این بیماران برای قضاوت درباره نتیجه درمان باز به همان دلایل جغرافیائی واجتماعی امکان پذیر نمیباشد. با در نظر گرفتن آنکه نتایج عمل جراحی بطور واضحی از نتایج متسع ساختن رضایت بخش تر است و در ضمن عمل هلر عملی است ساده و تقریباً بدون مرگ و میر میتوانست تصمیم ما را تا حدی توجیه کنند.

کاردیو بلاستی از نوع Wendel یا Heyrovsky-Grond^{ahl} اوزوفاگوکاسترو تومی و رزکسیون قطبی فوقانی معده همیشه بعد از مدت کوتاهی به اوزوفاژیت ناشی از رفلو و تنگی منجر می شود. درمان جراحی انتخابی همان میوتومی مودیغیه هلر است که تقریباً همه جراحان از آن استفاده میکنند (۱۳ / ۴۸/۴۴/۲۰/۱۹/۱۴). این عمل در قریب از ۱۰٪ موارد به اوزوفاژیت ناشی از رفلو منجر میشود برای جلوگیری از چنین عارضه ای عده ای از جراحان پیشنهاد نموده اند که تغییری در عمل هلر داده شود. Wingfield و همکارانش (۵۹) تجدید ساختمان بیلیه های دیافراگم را در مواردیکه این عناصر لاکسیتیه پیدا کرده باشند و همچنین اجتناب از صدمه رسانیدن

تابلو ۱
اوزوفاگومیوتومی برای بیماری آشنالازی

نتایج رضایت بخش %	تعداد موارد	مؤلف
۷۹	۳۱	(۱) ۱۹۵۵۵ Acheson, Hadley
۶۶	۱۸	(۳۹) ۱۹۵۶ Malm,
۸۵	۴۵	(۱۷) ۱۹۵۸ Ellis, et al.
۶۸	۲۸	(۱۲) ۱۹۵۹ Douglas, Nicholson
۸۱	۴۱	(۲۳) ۱۹۶۰ Ferguson, Burford
۶۴	۵۹	(۳) ۱۹۶۱ Barlow
۷۳	۲۶	(۳۷) ۱۹۶۱ Le Roux, Wright
۹۰	۱۷	(۱۳) ۱۹۶۲ Drake,
۶۳	۱۹	(۴۹) ۱۹۶۲ Root, Wangensten
۸۷	۳۰	(۶) ۱۹۶۴ Benedict,
۸۵	۶۰	(۲۵) ۱۹۶۴ Frobese, et al.
۸۵	۲۱	(۳۳) ۱۹۶۴ Jekler, et al.
۹۵	۱۰۰	(۱۴) ۱۹۷۱ Effler,
۸۰	۲۷	(۵۹) ۱۹۷۲ Wingfield,
۸۳	۲۶۸	(۴۴) ۱۹۷۰ Payne, Donoghue
۷۹	۲۳	(۵۳) ۱۹۶۷ Sawyers, Foster
۸۲	۴۴	(۴۸) ۱۹۷۰ Rees, et al.

در $\frac{1}{3}$ میانی مری واقع بود. Wychulis و همکارانش (۶۰) از Mayo Clinic گزارش کرده‌اند که کانسر مری در بیماران مبتلا به آشالازی با مقایسه با سایر افراد شایعتر است. Just-Viera و همکارانش (۳۴) در سال ۱۹۶۹ با مراجعه به نوشته‌های طبی ۱۶۷ مورد کانسر همراه با آشالازی جمع آوری نموده‌اند.

Lortat - Jacob و همکارانش (۳۸) در ۲۷۹ مورد آشالازی ۲۴ مورد کانسر مری داشته‌اند که شیوع آن در حدود ۸٪ است. Pierce و همکارانش (۴۵) در ۱۱۰ مورد آشالازی سه مورد کانسر ذکر کرده‌اند. Ellis (۱۸) ۱۹٪ و Belsey (۵) ۷/۳٪ توام بودن دو ضایعه را گزارش نموده‌اند. علت پیدایش کانسر را در آشالازی معلول رکود مایع و مواد غذایی در مری میدانند و دلیلی که بر این امر دارند آنست که سرطان معمولاً در قسمت منسج مری که محل رکود است پدید می‌آید. در موردیکه ما بدان اشاره نمودیم ضایعه سرطانی در $\frac{1}{3}$ میانی مری واقع بود. نظریه تحریک مزمن را بسیاری از مولفین تأیید نموده‌اند و به همین دلیل باید نتیجه گرفت که تاخیر در درمان آشالازی احتمال پیدایش سرطان را افزایش می‌دهد. زمان فاصل بین پیدایش آشالازی و بروز کانسر بطور متوسط در دسته بیماران Wychulis (۶۰) در حدود ۲۸ سال است ولی در بیمارانیکه Just-Viera (۳۴) جمع آوری نموده‌است این دوره ۱۷ سال گزارش شده است بعلت پدید آمدن کانسر در آشالازی است که بسیاری از مولفین از درمان غیر جراحی صرف نظر نموده و به عمل جراحی گرویده‌اند.

بطور خلاصه باید نحوه استدلال Ellis (۲۱) را قبول کرد که در مورد عمل جراحی باید ساده‌ترین عمل ممکن را انتخاب نمود و حتی المقدور از اعمال اضافی مانند fundoplication و اگوتومی و پیلوروپلاستی اجتناب ورزید و نباید عمل ساده و بی درد سری را بیک عمل پیچیده و مشکل بدل ساخت.

به محل اتصال مری به معده را توصیه میکنند. Rees و همکارانش (۴۸) علاوه بر میوتومی و اگوتومی و پیلوروپلاستی را نیز انجام میدهد. Frobese (۲۴) تجدید ساختمان هیپاتوس ولیگامان فرنواوزوفازین را پیشنهاد نموده‌اند. Menguy (۴۰) علاوه بر میوتومی عمل را بنا بر روش Nissen به منظور جلوگیری از رفلو در شش بیمار انجام داده است و نتیجه عالی بدست آورده است.

Hatafuku (همکارانش (۲۷) تکنیک fundic patch را بنا بر روش Thal (۵۵) انجام داده‌است. با وجودیکه Heller عمل خود را شخصاً از راه شکم انجام داد ولی بیشتر جراحان از راه سینه استفاده میکنند. ما در بیمارستان پهلوی راه شکمی را ترجیح میدهم. با تشریح مری با انگشت و کشش روی آن از راه شکم میتوان ۸ تا ۱۰ سانتیمتر مری را بخوبی نمایان ساخت و میوتومی را که ۱ الی ۲ سانتیمتر معده را نیز شامل میشود انجام داد. در این عمل باید کوشش کرد که فیبرهای عضلانی کاملاً از هم جدا شوند و از هم فاصله بگیرند تا احتمال نزدیک شدن ثانوی آن به حداقل تخفیف یابد و به‌انکاء همین نظریه است که بعضی از مولفین قسمتی از عضلات را بر میدارند (۵۲/۹).

در هفت بیماریکه در این بخش مورد عمل جراحی قرار گرفتند مورتالیته و موربیدیه بعد از عمل وجود نداشته‌است بیماران بعد از عمل بخوبی به بلع و تغذیه قادر بوده‌اند. تنها موردیکه به مدت چهار سال پی گیری شده است هیچ‌گونه شکایتی نداشت و آخرین کنترل در آخر سال ۱۳۵۳ انجام گرفت متأسفانه این بیمار در تعقیب یک تصادف رانندگی فوت کرد. سایر بیماران در ۲ سال اخیر مورد عمل جراحی قرار گرفتند و نتایج فوری بعد از عمل بسیار رضایت بخش بوده است.

همراه بودن کانسر و آشالازی اتفاق نادری است ما بایک مورد همراه بودن این دو ضایعه روبرو شدیم. ضایعه سرطانی

References

- 1- Acheson, E.D. and Hadley, G.D. Brit. Med. J., 1:549, 1958.
- 2- Affolter, H. and Voegeli, R. Schweiz. med. Wschr., 99:547, 1969

- 3- Barlow, D. Brit. J. Surg., 48: 642, 1961.
- 4- Barrett, N.R. and Franklin, R.H. Brit. J. Surg., 37: 194, 1949.
- 5- Belsey, R. J. Thorac. Cardiovasc. Surg., 52: 164, 1966.
- 6- Benedict, E.B. Surg. Gynec. Obstet., 119: 1347, 1964.
- 7- Cassella, R.R.; Brown, A.L. Jr. ; Sayre, G.P. and Ellis, F.H. Jr. Ann. Surg., 160:474, 1964.
- 8- Castro, L. Dep. and Grossi, C.A. Rev. Goiana Med., 9: 3, 1963.
- 9- Chesterman, J.T. Brit. J. Surg., 52, 601, 1965
- 10- Cohen, S.; Fischer, R. and Tuch, A. Gut, 13: 556, 1972.
- 11- Dayalan, N.; Chettur, L. and Ramakrishnan, M.S. Arch. Dis. in Childhood, 47: 115, 1972.
- 12- Douglas, K. and Nicholson, F. Brit. J. Surg., 17: 250, 1959.
- 13- Drake, E.H. New Engl. J. Med., 266: 173, 1962.
- 14- Effler, D.B. Surg. Gyn. Obst., 132- 1057, 1971.
- 15- Einhorn, M. Med. Rec. N.Y., 34: 751, 1888
- 16- Elder, J.B. Digestion, 3: 90, 1970.
- 17- Ellis, F.H. Jr.; Olsen, A.M.; Holman, C.B. and Code, C.F. J.A.M.A., 166: 29, 1958.
- 18- Ellis, F.H. Proc. R. Soc. Med., 53: 663, 1960.
- 19- Ellis, F.H. Jr.; Kiser, J.C.; Schlegel, J.F.; Earlam, R.J.; McVey, J.L. and Olsen, A.M, Ann. — Surg., 166: 640, 1967.
- 20- Ellis, F.H. Jr. and Olsen, A.M. Philadelphia, W.B. Saunders Co. 1969, Vol. 9
- 21- Ellis, F.H. Jr. Surg. Cl. N. Amer., 53: 319, 1973.
- 22- Ennis, J.T. and Lewicki, A.M. The Amer. J. Roentgenol. Rad. Therap. and Nucl. Med., 119: 241, 1973.
- 23- Ferguson, T.B. and Burford, T.H. Ann. Surg., 152: 1, 1960.
- 24- Frobese, A.S.; Stein, G.N. and Hawthorn, H.R. Surgery, 49: 599, 1960.
- 25- Frobese, A.S.; Hawthorn, H.R. and Nemir, P. Jr. Amer. J. Surg, 107: 219, 1964.

- 26- Gottstein, G. Mitt. Grenzgeb. Med. Chir., 8: 57, 1901.
- 27- Hatafuku, T.; Maki, T. and Thal, A.P. Surg. Gyn. Obst., 134: 617, 1972.
- 28- Heller, E. Mitt. Grenzgeb. Med. Chir., 27: 141, 1914.
- 29- Henderson, R.D.; Barichello, A.W.; Pearson, F.G.; Mugashe, F. and Szczepanski, M. Can. J.—Surg., 15: 190, 1972.
- 30- Herrera, A.F.; Colon, J.; Valdes-Dapena, A. and Roth, J.L.A. Digest. Dis., 15: 1073, 1970.
- 31- Heyrovsky, H. Arch. Klin. Chir., 100: 703, 1912-1913.
- 32- Hurst, A.F. Proc. R.Soc. Med., 7: 150, 1913.
- 33- Jekler, J.; Lhotka, J. and Borek, Z. Ann. Surg., 160: 793, 1964.
- 34- Just-Viera, J.O. and Haight, C. Surg. Gyn. Obst, 128: 1081, 1969.
- 35- Kramer, B. and Ingleginger, F.J. Amer. J. Med., 7: 174, 1949.
- 36- Kramer, B.; Fleshler, B.; McNally, E. and Harris, L.D. Gut, 8: 120, 1967.
- 37- LeRoux, B.T. and Wright, J.T. Brit. J. Surg., 48: 619, 1961.
- 38- Lortat-Jacob, J.L.; Richard, C.A.; Fekete, F. and Testart, J. Surgery, 66: 969, 1969.
- 39- Malm, A. Gastroenterologia (Basel), 86: 208, 1956,
- 40- Menguy, R. Surg. Gyn. Obst, 133: 482, 1971.
- 41- Mikulicz, J. von Arch. Klin. Chir., 37: 79, 1888
- 42- Misiewicz, J.J.; Waller, S.L.; Anthony, P.A. and Gummer, J.W.P. Quart. J. Med.; 38: 17, 1969.
- 43- Olsen, A.M.; Harrington, S.W.; Moersch, H.J. and Andersen, H.A. J. Thorac. Cardiovasc. Surg., 22:164, 1959.
- 44- Payne, W.S. and Donoghue, F.E. Mod. Treat, 7: 1229, 1970.
- 45- Pierce, W.S.; MacVaugh, H. and Johnson, J. J. Thorac, Cardiovasc. Surg., 59: 335, 1970
- 46- Polonsky, L. and Guth, P.H. Dig. Dis., 15:291, 1970.
- 47- Rake, G.W. Guy Hosp. Rep., 77: 141, 1927.
- 48- Rees, J.R.; Thorbjarnarson, B. and Barne, W.H. Ann. Surg., 171: 195, 1970.
- 49- Root, H.D. and Wangenstein, O.H. Arch. Surg. (Chicago), 85: 594, 1962.
- 50- Rolleston, H. Trans. Path. Soc. London, 47:37, 1896
- 51- Rosenheim, T. Dtsch. Med. Wschr., 24:53, 1899.
- 52- Saegesser, M. Chirurg., 24:529, 1953.
- 53- Sawyers, J.L. and Foster, J.H. Ann. Surg. 165:780, 1967.
- 54- Steichen, F.M.; Heller, E. and Ravitch, M.M. Surgery, 47:846, 1960.
- 55- Thal, A.P. Ann. Surg., 168: 542, 1968.
- 56- Trounce, J.R.; Denchar, D.C.; Kauntze, R. and Thomas, G.A. Quart. J. Med., 26: 433,1957.

- 57- Vantrappen, G.; Hellemans, J.; Deloof, W.; Valembois, P. and Vandebroucke, J. Gut, 12: 268, 1971.
- 58- Walton, A.J. Brit. J. Surg., 12: 701, 1925.
- 59- Wingfield, H.V. and Karwowski, A. Brit. J. Surg., 59: 281, 1972.
- 60- Wychulis, A.R.; Woolam, G.L.; Andersen, H.A. and Ellis, F.H., Jr. J.A.M.A., 215:1638,1971.
- 61- Zaaijer, J.H. Ann. Surg., 77: 615, 1923.