

بررسی چند مورد درمان جراحی آترزی سوراخ خلفی بینی

دکتر هورچیترا فریدونی

ولی عمل نوزادانی که می بینیم که با وجود مبتلا بودن به آترزی دوطرفی سوراخ خلفی بینی در موقع تولد از خفگی نجات یافته و بزنگی ادامه می دهند و بعدا با عمل جراحی این نقص مادرزادی برطرف می گردد این مطلب را میشود اینطور توجیه نمود که این نوزادان بلافاصله پس از تولد توانسته اند خود را با وضعیت موجود تطبیق داده و از راه دهان تنفس نمایند و عده دیگری از نوزادان که خود را با محیط نتوانسته اند تطبیق کنند با مال بعلتی که تشخیص داده نشده در اثر خفگی در گذشته اند که فقط در اتوپسی مشخص می گردد.

Baad و Rawdon^(۵) تکنیک عمل جراحی این بیماری را از راه Transpalatal شرح داده اند. آترزی خلفی بینی اغلب مادرزادی است که در بیشتر اوقات علت آن باقی ماندن غشاء نازوبوکالها یا نازوفارنژه آل است که این غشاء معمولا در حدود روز بیست و هفتم زندگی جنینی از بین می رود گاهی علت این بیماری را نموبیش از حد برآمدگی پالاتن Palatal Processes بطور افقی و یا عمودی میدانند (Hanckel)

نوع اکتسابی آترزی بیشتر در ناحیه فارنژ قرار دارد تا در ناحیه کوآن و علت آن اغلب تروماتیسیم است - بطور نادر نیز سیکاتریس معیوبی که در اثر عمل ناقص جراحی لوزه و آدنوئید ایجاد میشود ممکن است باعث این ناراحتی گردد بعلاوه عفونتهای شدید سیفیلیس - دیفتیری و سل در صورتی

آترزی سوراخ خلفی بینی بیماری نسبت نادری است که ممکن است مادرزادی یا اکتسابی - یکطرفی یا دوطرفی - کامل یا ناقص - استخوانی یا غشائی و یا مخلوطی از آنها باشد. این بیماری در بالغین نوع یکطرفی آن بیشتر از دوطرفی دیده میشود و در کودکان نوع دوطرفی شایعتر است و علت آنکه نوع یکطرفی آن در بالغین فراوانتر است شاید بدینجهت باشد که مرگو میر کودکان مبتلا به آترزی دوطرفی امری شایع است. آترزی سوراخ خلفی بینی باعث اختلال تنفسی و تغذیه در نوزادان شده و بهمین جهت درمان جراحی آن مورد توجه متخصصین قرار گرفته است.

Boyd^(۲) مطالعات زیادی در این زمینه انجام داده و Hanckel پس از بررسی نشریات باین موضوع پی برد که Otto در ۱۸۳۱ این بیماری را مفصلا شرح داده است.

Beinfeld^(۱) علائم آترزی دوطرفی سوراخ خلفی بینی را در نوزادان و رابطه آنرا با حالت خفگی شرح داده و فوریت این موضوع را تصریح نموده و همچنین طرق اصلاح این بیماری را بوسیله عمل جراحی از راه Transnasal بیان کرده است.

Hough^(۴) مکانیسم خفگی در آترزی دوطرفی سوراخ خلفی بینی را باینترتیب توجیه نموده است که نوزادیکه نتواند از راه بینی تنفس نماید برخلاف بالغین بطور اتوماتیک دهان خود را باز نخواهد کرد و این دلیل مهم اشکال تنفسی است

که در قسمت خلفی بینی لوکالیزه شوند در اثر سیکانتریس بعدی ممکن است باعث بستگی کوآن یا نازوفارنکس گردند .
از نظر علائم بالینی بستگی دارد به یکطرفی یا دوطرفی بودن انسداد سوراخ خلفی بینی در نوزادیکه انسداد دو - طرفی سوراخ خلفی بینی دارد از بدو تولد آثار شدید اختلال تنفسی موجود است بطوریکه گاهی بعلت حالت خفغان شدید (Asphyxia) ناچاراً عمل تراکئوستومی انجام میشود بعلاوه وضع تغذیه نوزاد مختل میگردد زیرا مکیدن شیر فوق العاده مشکل است چون در هنگام مکیدن نوزاد قادر نیست از بینی تنفس نماید و در نتیجه بالاجبار از مکیدن دست می کشد و از دهان تنفس مینماید و تکرار مرتب این عمل باعث خستگی و سوء تغذیه طفل میشود بطوریکه گاهی اجباراً لازم است نوزاد با گاوآهن تغذیه گردد .

گرفتگی شدید و مقاوم بینی بحدیست که با پاک کردن و حتی آسپیراسیون و چکاندن قطره های وازوکونستریکتور در بینی بهیچوجه بهبودی حاصل نمیشود و اگر سندباریکی از سوراخ قدامی بینی وارد کنیم هرگز به فارنکس نمیرسد و می توان باریختن ماده حاجب در بینی و رادیوگرافی محل و اندازه انسداد را کاملاً نمایان ساخت .

در صورتیکه انسداد سوراخ خلفی بینی یکطرفی باشد علائم شدید نیست و کمتر جلب توجه مینماید در این موارد بینی گرفتار دائماً "پراز ترشح است که با تمیز نمودن و آسپیره کردن از بین نمیرود بعلاوه چون انسدادی در سوراخ خلفی بینی موجود است در قسمت قدام انسداد بعلت وجود مدخل سینوسها ممکن است بمرور زمان باعث سینوزیت همانطرف برای بیمار گردد و از طرفی در قسمت خلفی انسداد بعلت مجاورت با سوراخ خلفی شیپور استاش اغلب باعث اوتیت کاناریواسنگینی از نوع انتقالی میشود باید متذکر شد که Beinfeld عقیده دارد که آترزی یکطرفی سوراخ خلفی بینی در نوزاد اطفال میتواند بالمآل ایجاد خطراتی بنماید چه اگر در این حال سوراخ دیگر بینی در اثر عفونت و یا حتی بدخواهاندن طفل مسدود گردد خطر ایجاد خفگی طفل را تهدید مینماید ، اکنون شرح عمل بیمارانیکه با این ناراحتی بما مراجعه نموده اند و تحت عمل قرار گرفتند بیان میشود .

سه بیمار با تشخیص آترزی غشائی سوراخ خلفی بینی تحت عمل جراحی قرار گرفتند عمل از راه Transnasal

انجام گرفت یک بیمار آترزی غشائی دوطرفی و دو بیمار آترزی غشائی یکطرفی داشتند سن آنها بین چهار ماه و پنج سال و دو بیمار پسر و یکی دختر بود .
بعد از بیهوشی عمومی و گذاردن لوله کافدار در تراشه بادویس گگدهان را باز نگه داشته و توسط تروکاری مناسب از راه مدخل بینی وارد بینی شده و با فشاری مختصر کوآن را باز نمودیم البته با انگشت دست دیگر از داخل دهان تروکار را کنترل نمودیم و سپس برای احتراز از بسته شدن سوراخ کوآن سندی از جنس پلی اتیلن بقطریکه کاملاً سوراخ کوآن را پر نماید از مدخل بینی وارد نموده و در سوراخ کوآن قرار دادیم و برای Fixe شدن سند قسمت قدامی لوله را با مدخل بینی موقتاً دوختیم (شکل ۱) .

این سند را تا بهبود کامل زخم نگاه داشتیم که در بیماران ما از ۳ تا ۴۵ روز طول کشید - پس از خارج نمودن سند چندین جلسه با بوزی نمره های مختلف دیلاتاسیون سوراخ خلفی بینی انجام شد معهذاً پس از مدتی مدخل کوآن تنگتر شده و این تنگی بعلت تشکیل بافت فیروز می باشد - برای احتراز از پیشرفت تنگی با بیستوری نسج فیروز را باز نموده و قطعه ای از فیلم رادیوگرافی را از راه سوراخ قدامی بینی در محل انسبزیون قرار دادیم و بارینوسکوپیی خلفی محل آنرا کنترل نمودیم - هیچگونه راکسیونیی حتی پس از سه ماه مشاهده نشد .

یک هفته پس از خارج نمودن فیلم بیمار را مرخص نموده و مرتباً تا یکسال آنها را هر ماه یک بار معاینه کردیم خوشبختانه هیچگونه ناراحتی نداشتند و از نظر تنفسی راحت بودند .

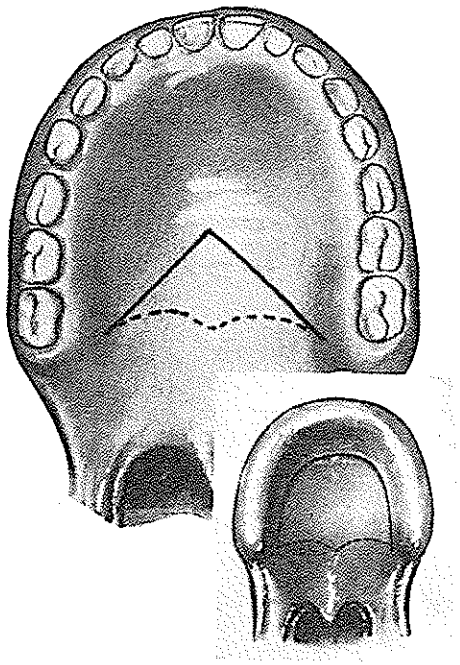
شش بیمار مبتلا به آترزی استخوانی سوراخ خلفی بینی تحت عمل جراحی از راه Transpalatal قرار گرفتند - دو بیمار آترزی استخوانی دوطرفی و چهار بیمار آترزی استخوانی یکطرفی داشتند سن بیمار ان بین ۶ ماه و ۴۸ سال و دو بیمار زن و چهار بیمار مرد بودند .

تمام اعمال جراحی با بیهوشی عمومی و گذاردن لوله کافدار داخل تراشه انجام گرفت .

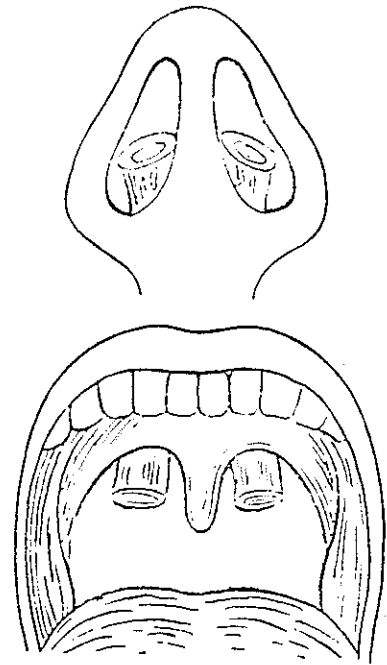
شکافی در کام بشکل هشت داده شد که زاویه فوقانی آن در حدود ۴ تا ۵ سانتیمتر تا دندانهای ثنایا فاصله داشت

(شکل ۲) سپس با روژین بافت نرم سطح تحتانی استخوان کام تالیه خلفی آن و سطح فوقانی این لبه را کاملاً دکوله نموده و آزاد ساختیم (شکل ۳) برای سهولت کار از راس زاویه برش قبلی برشی بطرف جلو داده و بافت نرم را از دو طرف کاملاً دکوله و آزاد نمودیم بطوریکه سطح تحتانی استخوان کام نمایان و لخت شد (شکل ۴) بامته سطح تحتانی حفرات بینی را باز نمودیم (شکل ۵) و در آترزیهای یکطرفی از مخاط طرف سالم برای پوشش طرف بیمار استفاده شد و بهمین منظور هم حتی در انسدادهای یکطرفی کف حفره سالم را نیز باز میکنیم و از مخاط سطح خلفی آترزی نیز برای پوشش حفره بینی پس از برداشتن تنگی استفاده میشود و باین جهت در حفظ این مخاطها باید دقت کافی بعمل آورد - سپس قسمتی از لبه خلفی

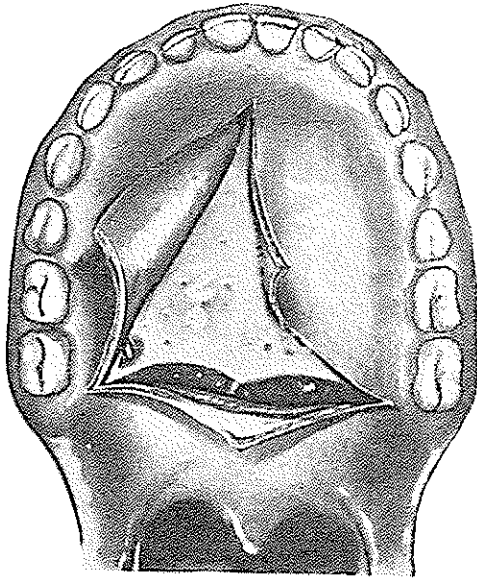
تیغه بینی را برداشتیم (شکل ۶) و آترزی را بامته تراشیدیم (شکل ۷) بدیهی است در جدار خارجی رزکسیون تا حدود سوراخ پالاتن بیشتر نمیتواند توسعه یابد باین ترتیب سوراخ کوآن تا حدی جلوتر از محل طبیعی خود قرار خواهد گرفت در آترزیهای یکطرفی سه لامبوی مخاطی برای پوشش وجود خواهد داشت که عبارتند از اول - مخاط سطح خلفی آترزی (شکل ۸) دوم - مخاط قسمت خلفی سپتوم در طرف سالم (شکل ۹) سوم - مخاط قسمت قدامی آترزی (شکل ۱۰) که حتی المقدور سعی شد لبه های این سه لامبوی هم دوخته شود. در پایان لوله لاستیکی را در سراسر حفره بینی قرار دادیم (شکل ۱۱) و سپس برش سقف دهان را در دولایه دوختیم (شکل ۱۲).



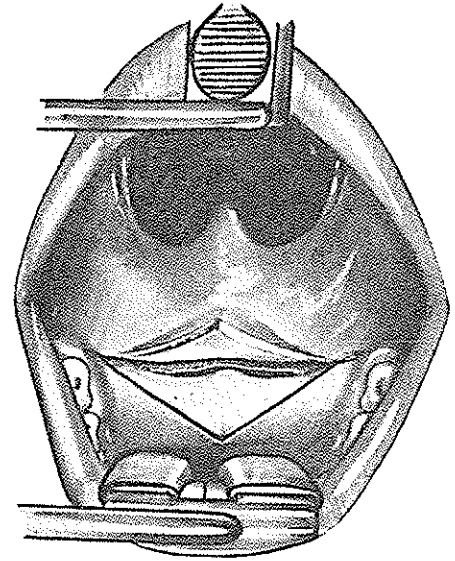
شکل ۲



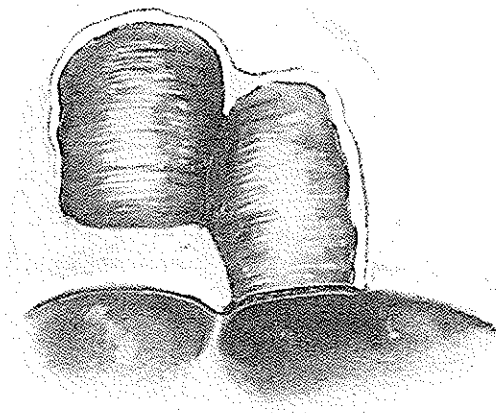
شکل ۱



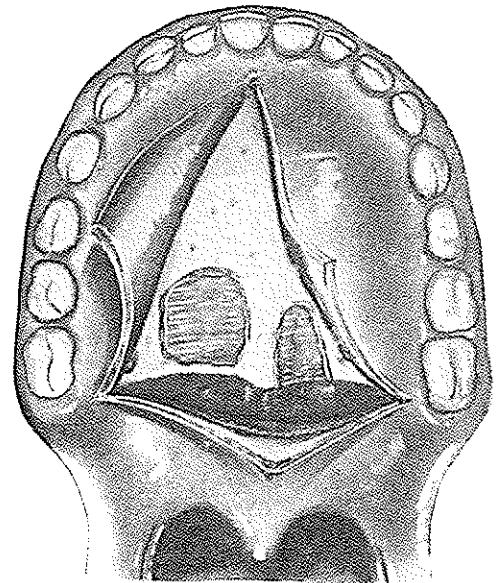
شکل ۴



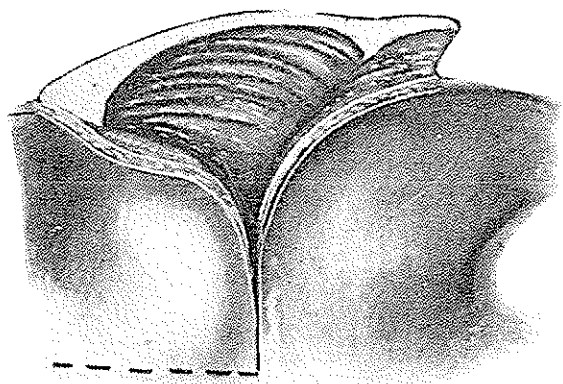
شکل ۳



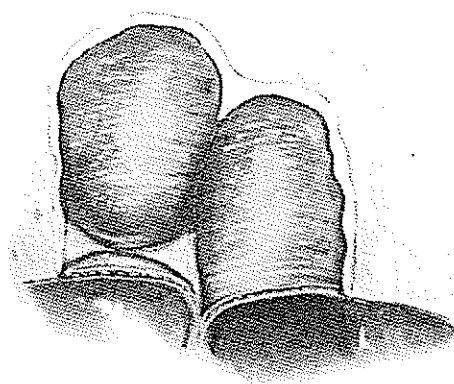
شکل ۶



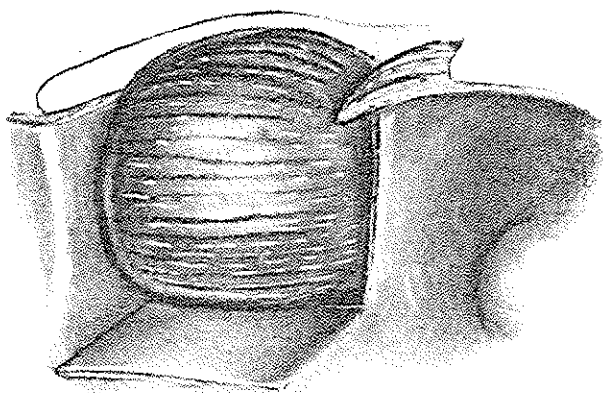
شکل ۵



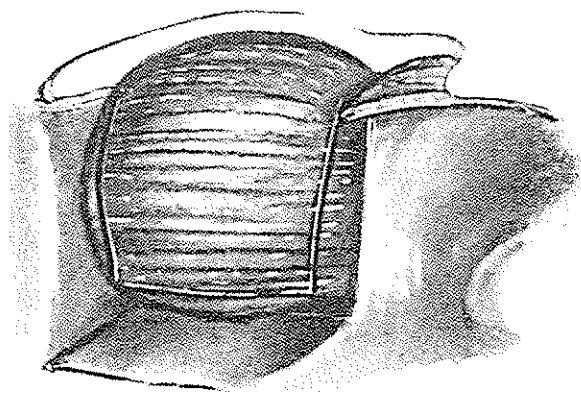
شکل ۸



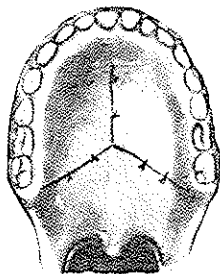
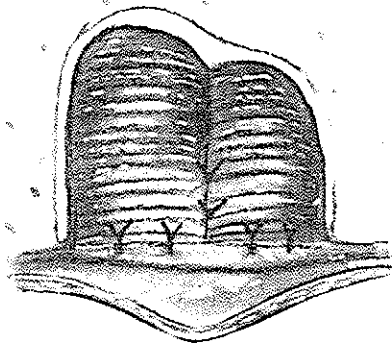
شکل ۷



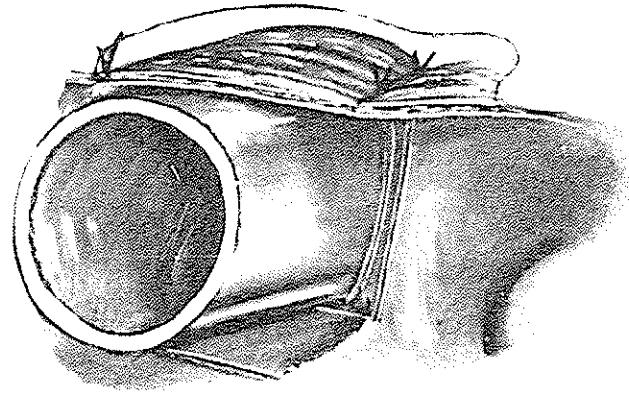
شکل ۱۰



شکل ۹



شکل ۱۲



شکل ۱۱

خلاصه و نتیجه

نه بیمار با آترزی سوراخ خلفی بینی معاینه و تحت عمل قرار گرفتند که شش نای آنها آترزی یکطرفه و سه نای دیگر دوطرفه بودند - شش نفر از بیماران مبتلا به آترزی استخوانی و سه نفر آترزی غشائی داشتند - عمل جراحی Transnasal در بیماران مبتلا به انسداد غشائی سوراخ خلفی بینی انجام شد و کاملاً رضایت بخش بود .

در بیمارانی که مبتلا به آترزی سوراخ خلفی بینی بودند عمل از راه Transpalatal انجام گرفت که در چهار بیمار نتیجه کاملاً رضایت بخش بود ولی از دو بیمار دیگر خبری نداریم ناگفته نماند که قرار دادن فیلم رادیوگرافی در بیمارانی که فیروز دیررس در محل عمل ایجاد ککک موشی در بهبودی آنها خواهد داشت .

لوله لاستیکی را در حدود ۴۵ روز در محل گذارده و پس از برداشتن لوله برای جلوگیری از تنگی بعدی اتساع مجرای کمک بوژی انجام شد . در چهار بیمار که دو ماه بعد از مرخص شدن مراجعه نمودند در سه تایشان تنگی کوآن بعلت نسج فیروز ایجاد شده بود که برای هر سه پس از شکافتن محل فیروز فیلم رادیوگرافی در محل مذکور قرار دادیم و برای مدت محدود چهار ماه تحت نظر بودند . پس از خارج نمودن فیلم بیماران هیچگونه ناراحتی تنفسی نداشتند و سوراخ کوآن تقریباً با اندازه کافی گشاد بود و بیمار چهارمی که اونیز دو ماه پس از مرخص شدن مراجعه نموده بود هیچگونه ناراحتی تنفسی نداشت و از دو بیمار دیگر خبری در دست نیست - بعضی از مصنفین بکار بردن پیوند پوستی را بعد از اینکه آترزی برطرف شد توصیه نموده اند که ما اینکار را در هیچیک از بیماران انجام ندادیم .

REFERENCES

1. Beinfield, H.: Surgery for Bilateral Bony Atresia of the Posterior Nares in the Newborn. Arch. Otolaryng. 70:1, 1959.
2. Boyd, H.M.E.: Congenital Atresia of the Posterior Nares Arch. Otolaryng. 41: 261, 1945.
3. Hanckel, R.W.: Bilateral Choanal Atresia. Annal of Otology Rhinology and Laryngology. 58:852, 1949.
4. Hough, J.V.D.: The Mechanism of Asphyxia in Bilateral Choanal Atresia. The Technique of Its Surgical Correction in the Newborn. Southern Med. J. 48: 588, 1955.
5. Rawdon, R.E., and Baad, E.A.: The Transpalatal Approach to Choanal Atresia. Trans. American Otorhin. Soc. Plas. Surg. 3:27, 1960.