

بررسی طرز تقسیم و خروج عصب سیاتیک از  
لگن، نسبت به عضله پیریفورمیس (درصدمورد)

دکتر بهرام الهی - دکتر سیروس خالدپور

و در خلف ران بطور قائم فرود می آید. در ثلث تحتانی خلف  
ران بدو شاخه انتهائی بنام عصب تیبیال (نسائی رکیبی داخلی)  
(L<sub>1</sub>, L<sub>2</sub>, S<sub>1</sub>, S<sub>2</sub>, S<sub>3</sub>) TIBIAL NERVE

و عصب پرونه آل مشترک (نسائی رکیبی خارجی) (L<sub>4</sub>, L<sub>5</sub>,  
S<sub>1</sub>, S<sub>2</sub>, S<sub>3</sub>) COMMON PRONEAL NERVE

تقسیم میگردد. هنگام خروج از لگن عصب جلدی رانی خلفی  
(نسائی کوچک) در طرف داخل آن قرار دارد. عصب سیاتیک  
مختلط است، یعنی حساسیت مفاصل اندام تحتانی و پوست  
قسمت خارجی ساق و پا را تامین میکند و عضلات اندام تحتانی  
را هم بشرح زیر عصب میدهد.

عضلات ناحیه خلف ران از تنه سیاتیک عصب میگیرند، عضلات  
اکستنسورها (بازکننده ها) و پرونشوسها (نازکنشی ها) که در  
ناحیه قدامی و خارجی ساق و پا قرار دارند از شاخه پرونه آل  
سیاتیک عصب میگیرند. کار این عضلات دورسی فلکسیون میچ.  
پا و گرداندن و بلند کردن پا بطرف خارج است. گروه فلکسورها  
(ناکننده ها) و عضله تری سپس سوره (سه سر ساقی) و تمامی  
عضلات کف پا توسط شاخه تیبیال سیاتیک عصب میگیرند.

پیشرفت روز افزون تکنیک جراحی و دقت در تشخیص امراض  
مستلزم شناسائی هر چه دقیقتر نواحی توپوگرافیک تشریحی است  
و آنچه که در کتابهای کالبدشناسی کلاسیک آمده است کفایت  
متخصصین و پژوهشگران رانمی دهد، بویژه از تغییرات نژادی  
کمتر بحث نموده اند. موضوع مقاله حاضر تحقیق در باره طرز  
خروج عصب سیاتیک از لگن در نزد افراد ایرانی و مقایسه نتایج  
حاصله با نژادهای دیگر است.

یادآوری کالبد شناسی کلاسیک

عصب سیاتیک (نسائی بزرگ) SCIATIC NERVE  
قطورترین عصب بدن است، و از شبکه ساکرال (شبه خاجی)  
SACRAL PLEXUS منشعب میگردد. الیاف آن از  
شاخه های و نترال (قدامی) اعصاب نخاعی L<sub>1</sub>, L<sub>2</sub>, S<sub>1</sub>, S<sub>2</sub>, S<sub>3</sub>  
سرچشمه میگیرند. این عصب در داخل لگن تشکیل میگردد  
و از زیر عضله پیریفورمیس (عضله هرمی) Piriformis Muscle  
از آن خارج میشود، سپس از مابین تروکانتر بزرگ استخوان ران  
و توبروزیته ایسکیال (برجستگی ورکی) استخوان خاصره میگردد

۱- ازواریاسیون شماره ۲، عبور تنه عصب سیاتیک از لابلاهی عضله پیریفورمیس Beaton و Anson، ۵/۸ در صد و PARSON, KEITH ۲/۲ در صد گزارش کرده اند.

۲- ازواریاسیون شماره ۳، عبور تنه عصب از زیر عضله پیریفورمیس BEATON و ANSON ۸۴/۲ در صد از ممالک متحده آمریکا، KEITH و PARSON ۸۵ در صد، GRANT و BASMAJIAN ۸۷/۵ درصد از انگلستان، مواردی که ما بررسی کرده ایم ۹۵ در صد گزارش شده است.

۳- ازواریاسیون شماره ۶ با عبور عصب تیبیال از زیر و عصب پرونه آل مشترک از لابلاهی عضله ANSON, BEATON ۱۱/۷ در صد، KEITH و PARSON ۱۲/۲ در صد، BASMAJIAN و GRANT ۱۲ درصد، MINGTSU ۳۲/۹ در صد، مواردی که ما بررسی کرده ایم ۴ در صد.

۴- ازواریاسیون شماره ۷، عبور عصب تیبیال از زیر و عصب پرونه آل مشترک از بالای عضله پیریفورمیس BEATON و ANSON ۳/۳ در صد، GRANT, و BASMAJIAN ۵/۵ در صد گزارش کرده اند.

ازواریاسیون های شماره ۱ و ۵ و ۹ گزارش دیده نشد. با توجه به مراتب فوق، ما هم در دپارتمان آناتومی دانشگاه تهران تعداد صد جسد ثابت شده (۹۹ مرد و یک زن) را از این نظر مورد بررسی قرار داده، نتایج زیر حاصل شد.

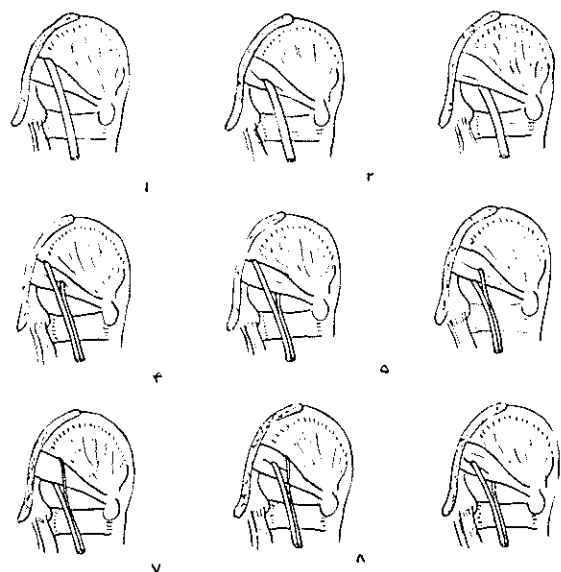
چهار مورد (سه مرد و یک زن) از نوع واریاسیون شماره ۶ دیده شد، بعضی شاخه تیبیال از پروتاچه پرونه آل از لابلاهی عضله پیریفورمیس عبور میکرد. یک مورد بسیار نادر از نوع واریاسیون شماره ۸ دیده شد، بعضی شاخه تیبیال از لابلا و شاخه پرونه کل از بالای عضله پیریفورمیس عبور میکرد. این مورد بسیار نادر است و تاکنون گزارشی از آن در دست نیست (از آن عکس گرفته شد).

بقیه یعنی ۹۵ مورد دیگر، تنه سیاتیک بدون اینکه در لگن تقسیم شده باشد از زیر عضله پیریفورمیس عبور کرده و در قسمتی از طول ران که مابین ثلث فوقانی خلف ران و راس حفره پوپلیته آل واقع شده است تقسیم میگردد.

گروه فلکسورها و تری سپس سوره، پلاننار فلکسیون پارا ایجاد می کنند و آن را بطرف داخل میگرددانند، مضافا انگشتان پا را هم تا می کنند.

### بررسی واریاسیونهای تشریحی

چنانچه گذشت عصب سیاتیک دارای یک تنه قطور است که بطور معمول در ثلث تحتانی خلف ران، به دو شاخه انتهایی خارجی و داخلی تقسیم میگردد. شاخه خارجی، عصب پرونه آل مشترک نام دارد و شاخه داخلی، به عصب تیبیال موسوم بوده و تقریبا دو برابر عصب پرونه آل ضخامت دارد. محل انقسام تنه سیاتیک به دو شاخه انتهایی، ممکن است در هر نقطه ای از طول مسیرش واقع شود، حتی ممکن است در بعضی موارد تنه عصب سیاتیک، در داخل لگن و قبل از رسیدن به عضله پیریفورمیس (هرمی)، به دو شاخه انتهایی خود یعنی عصب تیبیال (نسائی رکیبی داخلی) و عصب پرونه آل مشترک (نسائی رکیبی خارجی) تقسیم شود. از اینرو بر حسب موقعیت تقسیم عصب و طرز خروج آن نسبت به عضله پیریفورمیس واریاسیون های زیر امکان دارند که در اشکال نه گانه ای نمایش داده میشوند.



از ۹ صورت رسم شده تعدادی بشرح زیر گزارش شده است.

## جدول واریاسیونهای عصب سیاتیک نسبت به عضله پیریفورمیس.

| واریاسیون | طرز عبور عصب سیاتیک نسبت به عضله پیریفورمیس             | در صد | نام گزارش دهندگان    | متوسط درصد |
|-----------|---|-------|----------------------|------------|
| ۱         | عبور تنه عصب از بالای عضله پیریفورمیس                   | -     | موردی گزارش نشده است |            |
| ۲         | عبور تنه عصب سیاتیک از بالای عضله پیریفورمیس            | ۸%    | ANSON, BEATON        | ۱/۵        |
|           |   | ۳/۲   | PARSON, KEITH        |            |
| ۳         | عبور تنه عصب سیاتیک از زیر عضله پیریفورمیس              | ۸۴/۲  | ANSON, BEATON        |            |
|           |   | ۸۵    | PARSON, KEITH        |            |
|           |   | ۸۷/۵  | GRANT, Basmajian     | ۸۸/۲       |
|           |   | ۹۶    | ELAHI, KHALEDPUR     |            |
| ۴         | عبور تیبیال از بالا و پرونه آل از بالای عضله پیریفورمیس | -     | -                    | -          |
| ۵         | عبور تیبیال از بالا و پرونه آل از یائین عضله پیریفورمیس | -     | -                    | -          |
| ۶         | عبور تیبیال از زیر و پرونه آل از بالای "                | ۱۱/۷  | ANSON, BEATON        |            |
|           |   | ۱۲/۳  | PARSON, KEITH        |            |
|           |   | ۱۲    | GRANT, Basmajian     |            |
|           |   | ۳۲/۹  | Mingtsu              | ۱۴/۵۸      |
|           |   | ۴     | Elahi, Khaledpur     |            |
| ۷         | عبور تیبیال از زیر و پرونه آل از بالای عضله پیریفورمیس  | ۳/۳   | ANSON, BEATON        | ۱/۹        |
|           |   | ۵/۵   | GRANT, Basmajian     |            |
| ۸         | عبور تیبیال از بالا و پرونه آل از بالای عضله پیریفورمیس | ۱     | Elahi, Khaledpur     | ۱          |
| ۹         | عبور تیبیال از بالا و پرونه آل از زیر عضله پیریفورمیس   | -     | -                    | -          |

## بحث و نتیجه

## PIRIFORMIS SYNDROM میباشند.

ثالثا - این واریاسیونها بستگی به عوامل نژادی دارند چنانکه واریاسیون (۶) در چینیها از همه بیشتر و در ایرانیها از همه کمتر است. پس میتوان چنین نتیجه گرفت که اختلافات انشعاب عصب سیاتیک و طرز عبور آن نسبت به عضله پیریفورمیس بستگی به عوامل نژادی داشته و در ایجاد بعضی از علل سیاتیک و دیگر اختلافات موضعی مربوط به عصب سیاتیک دخالت دارد.

از مطالب فوق چنین حاصل میشود که .

اولا - بعد از واریاسیون (۳) واریاسیون (۶) از بقیه بیشتر دیده میشود. در مراتب بعدی واریاسیونهای (۷) و (۲) قرار میگیرند و در مورد واریاسیونهای (۱) و (۴) و (۵) و (۹) گزارشی نداریم.

ثانیا - طرز عبور عصب از داخل عضله مخصوصا در واریاسیونهای (۶) و (۸) وضعیت مناسبی برای ایجاد سندرم هر می

## References

I- Bronisch. F. W. Phys. med. u. Reh. 3, 70, (1973).

- 2- Crenshaw.A.H. Traite, de Chirurgie Orthopedique de, la Clinique Campbel, 782, 4ed. Tome3, Paris, Maloine, Si, (1965).
- 3- Feneis.H. Anatomisches Bildwörterbuch, 308, 2.Auf. Stuttgart, Georg Thieme Verlag, (1970).
- 4- Ferner.H. Anatomie des Nervensystems und der Sinnesorgane des Menschen. 228, 2.Auf. München/Basel. Ernst Reinhardt Verlag. (1964).
- 5- Grant.J.C. Basmajian, J.V. Grant's Method of Anatomy 387, 7.ed. Baltimore, Williams and Wilkins. (1967).
- 6- Hegglin, R. Differentialdiagnose innerer Krankheiten, 783, II.Auf. Stuttgart, Georg Thieme Verlag, (1969).
- 7- Hollinsheed.W.H. Anatomy for Surgeons, 693, Vol.3, I.ed. New York, Harper and Row, (1966).
- 8- Lockhart, R.D. Hamilton, G.F. Anatomy of the Humanbody, 299, 2.ed. London, Faber and Faber, (1969).
- 9- Scheid, W. Lehrbuch der Neurologie, 622, 3.Auf. Stuttgart, Georg Thieme Verlag, (1968).
- 10- Sobotta, J.- Becher, H. Atlas der deskriptiven Anatomie des Menschen, 135, Vol.3, 14.Auf. München-Berlin Urban und Schwarzenberg, (1957).
- 11- Sobotta, J. - Figge, Atlas of Human anatomy 146, Vol.3. 8.ed. New York, Hafner Publishing Co. (1963).
- 12- Voss, H.- Herrlinger, R. Taschenbuch der Anatomie, 128, band 3. 8.Auf. Jena, VEB. Gustav Fischer Verlag, (1956).
- 13- Warwick, R. Williams, P. Gray's anatomy 1056, 35ed. London, Longman, (1973).