

گزارش دو مورد سندروم استورژوبر

دکتر احسانی - دکتر خلیلی - دکتر نیکخواه

مقدمه

این بیماری که یک دیسپلازی مزودرم در مرحله جنینی می باشد (۲) گاهی بطور پراکنده در اثر ترانس لوکاسیون TRANSLOCATION (۵) و گاهی هم بصورت صفت غالب به ارث میرسد. (۱) اختلال رشد جنینی معلول عوامل خارجی بوده و احتمالاً با افزایش تنوسیتها عصاب پاراسمپاتیک شریانی، وریدی، و شبکه های پراکنده مویرگی در موقع تکامل سیستم عروقی همراه می باشد. (۶) CLACIFIKATION علائم بیماری عبارتند از

۱ - همانژیوم پوستی یکطرفه و بندرت دوطرفه در نواحی عصب سه قلو.

۲ - کالسیفیکاسیون CALCIFIKATION داخل جمجمه با حملات تشنجی و فلج و کم هوشی.

۳ - تغییرات چشمی بصورت گلوکوم GLAUKOMA نیستاگموس NYSTAGMUS، ادم پایی ته چشم آتروفی عصب باصره، آتروفی کوروئیدال و تنگی یکطرفه مردمک که البته ندرتاً وجود دارد.

آنژیومهای متعدد در این سندروم گاهی بعلت صفت غالب می باشد (۴ و ۱). طبق بعضی گزارشهای دیگر این بیماری نیز بطور پراکنده و احتمالاً در اثر ترانس لوکاسیون بوجود می آید. (۵) در آن قسمت از صورت که آنژیوم دیده میشود معمولاً - آنژیومهایی هم در همان قسمت قشر مغز وجود دارد. بعلت اختلال متابولیسمی موضعی در آن قسمت از مغز آتروفی مغزی نیز بوجود می آید و همچنین کالسیفیکاسیون Calcification

جمجمه در همان قسمت دیده میشود.

کالسیفیکاسیون داخل جمجمه مضاعف بوده که در یکی از بیماران مورد بحث نیز وجود داشت که این تغییرات در اثر اختلال گردش خون و بمرور بوجود می آید ولی گاهی هم در مراحل اولیه پیدا میشود اغلب خونریزیهای سوب آراکنوئیدال توجه پزشک را به این بیماری جلب کرده که پس از انجام آنژیوگرافی تشخیص آن داده میشود. اختلال جریان خون در مغز باعث نکروز سلولی شده و در رادیوگرافی بشکل ریل قطار مشاهده میشود. در این بیماران میکروسفالی و میکرووانتریگولی نیز شایع است.

گاهی در این بیماران همی آنوپسی طرف مقابل وهمی پلژی دیده میشود. (۴) گاهی فلج عصب فاسیال، تغییرات روانی،

تاخیر رشد جسمانی، اختلال شنوایی دیده میشود. (۱) در بعضی از موارد گزارش شده آنژیوم صورت وجود نداشته و تغییرات چشمی نیز در بعضی از موارد گزارش شده دیده نشده است. (۱)

در EEG تغییرات یکطرفه که دال بر آتروفی همانطرف می باشد وجود داشت و علاوه بر آن تغییرات صرعی شکل نیز دیده میشود. (۶ و ۱)

از آنجائیکه گزارش هر مورد دیگر این بیماری از نظر علائم کلینیکی و پیشرفت روشهای درمانی دارای اهمیت می باشد دو مورد دیگر این بیماری مورد بحث قرار میگیرد.

بیمار اول - دختر بچه‌ای بنام م. م - ۹ ماهه اهل وساکن تهران که در تاریخ ۵۲/۶/۱۸ بعلت تشنج طرف چپ بدن در بخش کودکان دانشکده پزشکی پهلوی بستری گردید.

سابقه فامیلی . پدر ۲۸ ساله و مادر ۲۱ ساله هر دو سالمند سابقه بیماریهای ارثی را در خانواده ذکر نمیکنند . پدر و مادر نسبت فامیلی باهم دیگر نداشته و بیمار تنها فرزند خانواده میباشد .

سابقه شخصی . زایمان طبیعی و در منزل انجام گرفته است . از واکسیناسیون فقط بر علیه آبله تلقیح شده است . تا ۶ ماهگی سالم بوده از آن تاریخ بعد تشنجهای تونیک و کلونیک یکطرف (طرف چپ) تظاهر کرده و گاهی هر هفته تکرار میشده است . تا اینکه پس از ۳ ماه یعنی در سن ۹ ماهگی به همان علت تشنج به درمانگاه اطفال بیمارستان پهلوی مراجعه کرده است .

یافته‌های بالینی

وزن ۷/۸ کیلوگرم ، قد ۶۹ سانتیمتر ، دور سر ۴۲ سانتیمتر در معاینه سرو گردن . سر نورموسفال ، گوشها و چشمها به ظاهر طبیعی ، در روی طرف راست صورت همانژیوم پوستی دیده میشد

در معاینه قفسه صدری . صداهای قلب در ۴ کانون طبیعی ، تعداد دفعات نبض ۱۲۰ در دقیقه ، فشار خون با متد فلاش ۷۰ میلیمتر جیوه ، در ریتین سمع و دق طبیعی ، تعداد دفعات تنفس ۳۲ در دقیقه . نبضهای محیطی بخوبی حس میشوند در معاینه شکم . کبد ۲ سانتیمتر زیر دنده قابل لمس وطحال لمس نشد .

دستگاه ادراری تناسلی . طبیعی .

در معاینه عصبی . رفلکسهای طرف چپ با مقایسه با طرف راست کمی شدیدتر بوده است .

یافته‌های آزمایشگاهی . تست ماننوبعد از ۷۲ ساعت منفی ، در فرمول شمارش خون = هموگلوبین ۱۰/۲ گرم درصد سانتیمتر مکعب خون ، همتوکریت ۳۴٪ لوکوسیت ۱۳۱۰۰ در هر میلیمتر مکعب خون ، باتونه ۴٪ ، سگمانته ۳۴٪ مونوسیت ۲٪ لنفوسیت ۶۰٪ تعداد دپلاکت ۴۵۰۰۰۰ در هر میلیمتر مکعب خون ، آزمایش ادرار و مدفوع طبیعی ، الکتروفورز پروتئینهای خون طبیعی پونکسیون مایع نخاع طبیعی .

در معاینه چشم و ته چشم دیامتر قرنیه در چشم راست ۲ میلیمتر بیشتر از حد طبیعی بوده و فشار چشم راست نیز ۵ درجه بیشتر از میزان طبیعی بوده است . و ته چشم طبیعی . در رادیوگرافی از جمجمه کالسی فیکاسیون ناحیه اکسی پیتال طرف چپ دیده شد . در الکتروآنسفالوگرافی دامنه تراسهادر دو طرف غیر قرینه بوده و یک رشته اختلالات آهسته بصورت کانونی از امواج دلتا در نیم کره چپ ناحیه تامیورال مشاهده میشود . تحرکات نورانی متناوب اختلالات یک طرفه را افزایش میدهد . بطور کلی علایم یک طرفه که به نفع صرع باشد دیده میشود .

با مجموعه این علائم تشخیص سندروم استورژوهر بر در این بیمار داده شده .

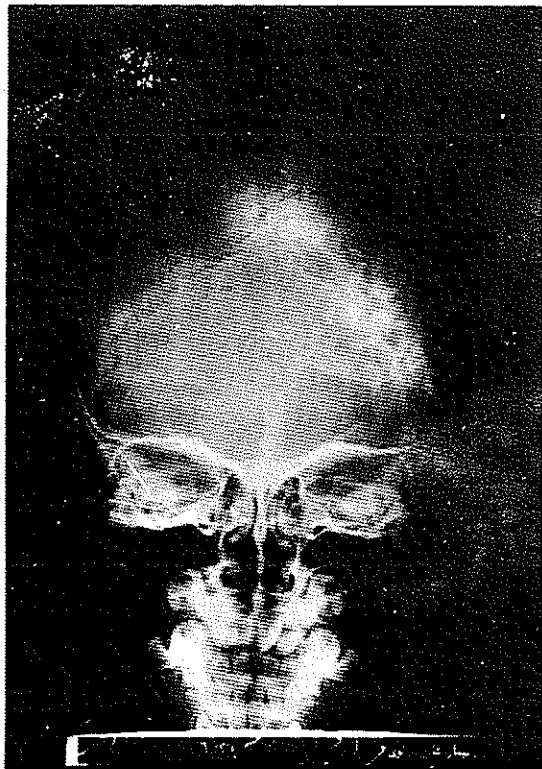
شرح حال بیمار دوم . پسر بچه‌ای بنام ف. م - ۴ ساله اهل وساکن تهران در تاریخ ۵۰/۹/۸ بعلت تشنج در بخش کودکان دانشکده پزشکی پهلوی بستری یافت .

سابقه فامیلی . پدر ۳۸ ساله و مادر ۲۴ ساله هر دو سالمند نسبت فامیلی با همدیگر ندارند دارای ۳ فرزند میباشد که بیمار مورد بحث فرزند دوم خانواده است . دو فرزند دیگر سالمند . سابقه بیماریهای ارثی و مهم را در خانواده ذکر نمی کنند .

سابقه شخصی . زایمان طبیعی و در منزل انجام شده ، کودک تا ۶ ماهگی سالم بوده و پس از واکسن ثلاث تب کرده و همراه با آن به کودک تشنج دست داده است که گاهی این تشنجات به گفته والدین در حدود ۳۰ دقیقه بطول می انجامیده است نوع حملات تونیک و کلونیک ژنرالیزه همراه با بیهوشی بوده که با داروهای مسکن درمان میشده . بعلت بهبود نیافتن در بخش کودکان مرکز پزشکی پهلوی بستری گردید .

یافته‌های بالینی . وزن ۱۶ کیلوگرم قد ۱۰۱ دور سر ۴۸ سانتیمتر . معاینه سرو گردن . سر نورموسفال در صورت روی پیشانی و پلک چپ آنژیوم هم سطح پوست مشهود است که این آنژیوم تا حدود بینی ادامه دارد ابروها و مژهها طبیعی در معاینه چشم و حلق و بینی و گوش نکته مرضی مشاهده نشد .

معاینه قفسه صدری . صداهای قلب در چهار کانون طبیعی است



شکل ۱

فشار خون $\frac{10}{7}$ سانتیمتر جیوه، تعداد دفعات نبض ۱۰۰ در دقیقه، نبضهای محیطی به خوبی حس میشوند. ریتین درسم و دق طبیعی است تعداد دفعات تنفس ۲۴ در دقیقه.

در معاینه شکم و کبد و طحال لمس نشد.

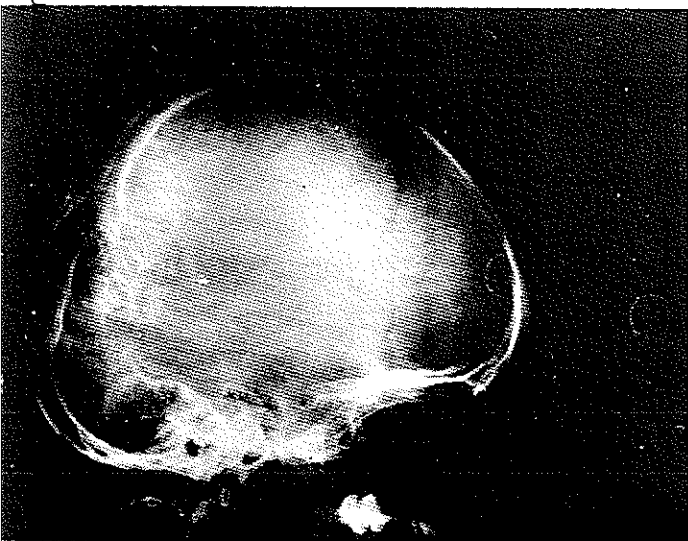
دستگاه ادرار تناسلی طبیعی. در معاینه دستگاه عصبی رفلکسها طبیعی. از نظر رشد روانی عقب افتادگی وجود داشته و اختلال تکلم نیز دیده شد.

یافته‌های آزمایشگاهی تست مانو بعد از ۷۲ ساعت منفی.

در فرمول شمارش خون هموگلوبین ۱۲ گرم در صد سانتیمتر مکعب خون و هماتوکریت ۳۹٪ تعداد دلوکوسیتها ۶۸۰۰ در هر میلیمتر مکعب خون، باتونه ۴٪ سگمانته ۳۱٪ ائوزینوفیل ۳٪ بازوفیل ۱٪ مونوسیت ۱۲٪ و لنفوسیت ۴۹٪، تعداد پلاکتها طبیعی، سدیماتاسیون در ساعت اول ۷ و در ساعت دوم ۲۲ میلیمتر بوده است آزمایش ادرار و مدفوع طبیعی. در رادیوگرافی استخوانهای

جمجمه در ناحیه تامیورال و پاریتال چپ کالسیفیکاسیون بشکل خطوط مضعاف مشهود و استخوان جمجمه نسبت به خط ساژیتال غیر قرینه و در همان طرف از علائم آتروفی وجود داشته است که این تغییرات برای این بیماری پاتوگنوموسیک است (شکل ۲ و ۱)

در الکتروانسفالوگرافی علائم منتشر صرع در ناحیه تامیورال راست زیادتر و بنفع ضایعه یک طرفه راست بوده که این ضایعه یک طرفه نیز مشخصه این بیماری میباشد. با این علائم تشخیص سندرم استورژوبر داده شد.



شکل ۲

درمان. این بیمار درمان اتیلوژیک نداشته و درمان آن بیشتر سمپتوماتیک میباشد. بر طرف کردن آنژیومهای صورت و در صورت وجود علائم کلینیکی آنژیومها درمان جراحی انجام میگردد (۱) جهت برطرف شدن تشنج داروهای ضد تشنج ضروری است. درمانهای متداول جراحی عبارتند از: لیگاتور شریان کاروتید، سمپانکتومی، الکتروکوکوآگولاسیون، همی پارکتومی، لوبکتومی. (۶۱).

References

- 1- Arlt. K.: Sturge – WeberSyndrom, Pädiatrische Praxis, Seite 121-127, vol. 8, 1969.
- 2- Bohnstedt: Dermatologie u. Gesamtmedizin, Klinik. d. Gegenwart, 3: 496, 1969.
- 3- Eicke: Missbildungen u. Entwicklungstörungen d. ZNS. Klinik. d. Gegenwart, 2:568, 1956.
- 4- Hallwich: Augensymptom in Ihrer Beziehung zu Inneren Medizin, Klinik d. Gegenwart, 10 77, 1960.
- 5- Isler W , Fanconi, Die organische Erkrankung d. Nervensystems. Lehrbuch d. Kinderheilkunde 9: 924, 1972.
- 6- Keller W. und Wiskot A.: Erkrankung d. Nervensystems, Lehrbuch d. Kinderheilkunde 2: 980, 1966.