

بررسی ۶۰ مورد شنت و فیستول شریانی وریدی برای انجام همود یالیز

دکتر نظام الدین مصفا

تاریخچه

همزمان با استفاده از دستگاه کلیه مصنوعی، اولین بار در سال ۱۹۶۰ Quiton و Scribner استفاده از دو کانول مجزا از جنس TEFLON - SILASTIC را برای شریان و ورید در شنت شریانی وریدی خارجی توصیه کردند.

در سال ۱۹۶۶ BRESCIA و CIMONO استفاده از فیستول شریانی، وریدی داخلی را معمول کردند، تکنیک همین مولفین در مورد شنت خارجی و فیستول داخلی تا زمان حاضر مورد استفاده قرار میگیرد و گزارش و بررسی دیگری بچاپ نرسیده است.

اندیکاسیون های دیالیز بوسیله کلیه مصنوعی

- ۱- نارسائی حاد کلیه - هرگاه در نارسائی حاد کلیه بهر علتنی دیورز قطع شود بیمار به اختلالات شدید الکترولیتی و افزایش اوره خون مبتلا خواهد شد. در این موارد همود یالیز، تعادل الکترولیتی را برقرار خواهد ساخت و به بدن فرصت خواهد داد تا ضایعه کلیوی را ترمیم کند.
- ۲- در نارسائی مزمن کلیوی - برای طولانی کردن عمر بیماران
- ۳- در درمان حمله حاد در نارسائی مزمن کلیه ها
- ۴- آماده کردن بیمار مبتلا به نارسائی مزمن کلیه برای پیوند کلیه.

همود یالیز بوسیله دستگاه های کلیه مصنوعی که هر روز از نظر تکنیک کاملتر و استفاده از آنها آسانتر میشود، امکانات وسیعی برای بیماران مبتلا به امراض کلیوی بوجود آورده است. برای استفاده از دستگاه کلیه مصنوعی می بایست شریان و ورید بیمار را در اختیار داشت، از این جهت با ایجاد شنت و فیستول شریانی - وریدی همود یالیز انجام میشود.

نگارنده بین سالهای ۱۳۵۱ تا ۱۳۵۳ تعداد ۶۰ مورد شنت و فیستول شریانی - وریدی بمنظور انجام همود یالیز برقرار ساخته است. در این مقاله اندیکاسیون، متد و عوارض شنت و فیستول شریانی - وریدی مورد بررسی قرار خواهند گرفت.

برای استفاده از دستگاه کلیه مصنوعی احتیاج به رگی است که بتواند در هر دقیقه بین ۲۰۰ تا ۳۰۰ خون بدهد تا دستگاه کلیه مصنوعی را تغذیه نماید. برای اینکار میتوان یا از شریان بیمار خون گرفت و خون را بعد از گردش در کلیه مصنوعی به ورید بیمار بازگردانید (شنت شریانی وریدی) و یا با ایجاد ارتباط کوچکی بین یک شریان و یک ورید بطور دائمی گردش خون وریدهای عضو و فشار داخل آنها را بالا برد بطوریکه با سوزن زدن به وریدها بتوان مقدار خون لازم برای تغذیه دستگاه را تامین کرد و خون را به ورید دیگری از عضو باز گردانید (فیستول شریانی وریدی داخلی)

بخش جراحی یک - دانشکده پزشکی پهلوی دانشگاه تهران

احتیاج به همودیالیز داشتند گذارده شده است. جمعا ۴۷ شنت شریانی وریدی خارجی و ۱۳ فیستول شریانی وریدی داخلی برقرار شده است. بطور کلی برای همه بیماران ابتدا شنت شریانی وریدی برای دیالیز سریع گذارده شده است و فقط برای ۱۳ بیمار که احتیاج به دیالیز دائم داشتند فیستول شریانی وریدی داخلی ایجاد شده است.

در بعضی بیماران بنا به عللی که بعدا گفته خواهد شد مجبور شدیم ۲ یا ۳ بار شنت شریانی وریدی را تعویض کنیم و شنت جدیدی بگذاریم، اما در مورد فیستول شریانی وریدی داخلی با اشکال مواجه نشدیم.

تکنیک و متد - در ۳۱ بیمار از ۴ بیمار، شنت خارجی برای یکبار گذارده شد و پس از رفع احتیاج بیمار به دیالیز و یا پس از قابل استفاده بودن فیستول داخلی، شنت در آورده شد در بیماران، شنت خارجی با تکنیکی که گفته شد در شریان رادیال و ورید سفالیک در سطح فلکسیون ساعد، نزدیک به مچ دست برقرار گردید. شنت خارجی همیشه در دست راست ایجاد شده است دلیل آنست که اگر بعدا بیمار به برقرار کردن فیستول دائمی نیاز داشت از دست چپ استفاده بشود امکان کار کردن با دست راست وجود داشته باشد.

در ۷ بیمار، در ۴ بیمار شنت خارجی بعلت بروز عوارض یک بار تعویض شد و در محلی بالاتر از شنت قبلی در سطح فلکسیون ساعد، قبل از آنج برقرار گردید. در دو بیمار دیگر تعویض بعلت بروز عوارض به بار سوم انجامید و در یک بیمار که بعلت انفکسیون شنت را تعویض کردیم ناچار شدیم شنت خارجی را در مچ پای بگذاریم و از شریان تی بیای خلفی و ورید صافن داخلی استفاده کنیم. این شنت بخوبی تا آماده شدن فیستول داخلی بیمار قابل استفاده بود.

فیستول شریانی وریدی داخلی در هر ۱۳ مورد بر روی سطح فلکسیون ساعد نزدیک مچ دست با آناستوموز بین شریان رادیال و ورید سفالیک برقرار گردید.

در ۲ بیمار آناستوموز پهلو پهلو (Side - to - Side) بین شریان رادیال و ورید سفالیک صورت گرفت. این نوع آناستوموز ۳ تا ۴ هفته بعد از عمل قابل استفاده شد. در ۲ بیمار انتهای پروکسیمال شریان رادیال لیگاتور شد

بدین منظور در موارد حاد و فوری از شنت شریانی، وریدی خارجی و در موارد دیالیز دائم از فیستول شریانی، وریدی داخلی و یا ابتدا از شنت و بعد از فیستول داخلی استفاده میشود.

متد

شنت شریانی، وریدی خارجی

در روش *Quinton, Scribner* شریان رادیال و ورید سفالیک در سطح فلکسیون ساعد نزدیک به مچ دست با شکاف طولی در روی پوست، آزاد میشوند، برش عرضی در روی شریان و ورید داده میشود. سر هر یک از کانولهای از جنس Teflon - Silastic بطرف بالای دست وارد شریان و ورید میشود و با گره محکم میگردد. انتهای دیگر کانول از پوست خارج میشود و در خارج، شریان و ورید بوسیله یک لوله ارتباط دهنده از همان جنس بهم متصل میگرددند (شکل ۱ و ۲) در صورت لزوم میتوان شنت خارجی را در قسمت بالای ساعد، زانو، در ارتفاع ساق پا و در مچ پا برقرار کرد.

فیستول شریانی وریدی داخلی

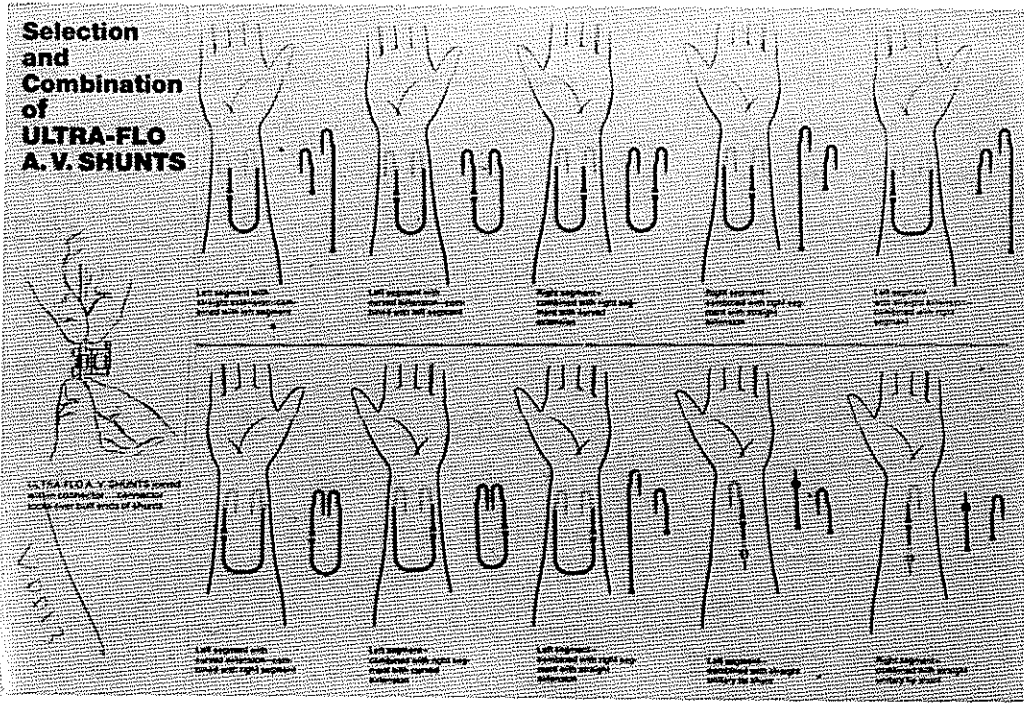
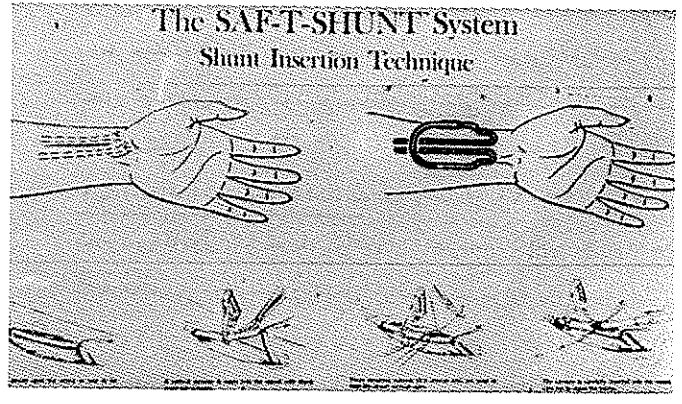
در روش *Cimono, Brèscia* آناستوموز بین شریان رادیال و ورید سفالیک در سطح فلکسیون ساعد نزدیک مچ دست صورت میگردد شریان و ورید پس از آماده شدن با شکاف طولی (۷ تا ۸ میلیمتر) باز میشود و پهلو پهلو بوسیله سوتور ۵-۷ یا ۵-۶ بهم دوخته میشود (شکل ۳). از شراین و وریدهای دیگر ساعد یا ساق نیز میتوان استفاده کرد. در صورتیکه شریان و ورید نتوانند مستقیما بهم آناستوموز شوند، میتوان از روشهای دیگر مثلا از قرار دادن قطعه‌ای از ورید صافن بین شریان و ورید استفاده کرد. بعد از عمل مدت ۱-۳ هفته وقت لازم است تا وریدها باندازه کافی متسع شوند و بتوان عمل دیالیز را انجام داد.

بیماران مورد بررسی

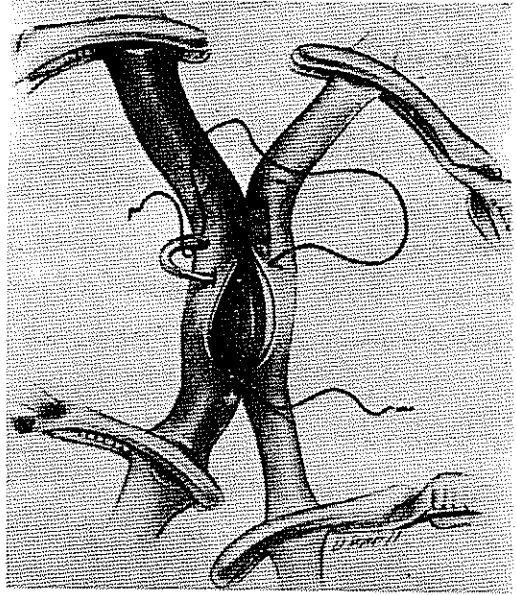
در این مقاله ۶۰ مورد شنت و فیستول شریانی - وریدی که از سال ۱۳۵۱ تا سال ۱۳۵۳ در بخش جراحی یک بیمارستان پهلوئی برای همودیالیز ایجاد شده است مورد بررسی قرار میگردد. این ۶۰ شنت و فیستول در ۴۰ بیمار که بطور موقت و دائم

شکل ۱ -

تکنیک شنت شریانی وریدی خارجی شریان رادیال و ورید سفالیک آزاد میشود و با برش عرضی کانولها وارد آنها میشود و با گره محکم میگردد.



شکل ۲ - اتصالهای مختلف در کانولهای مختلف شنت شریانی وریدی خارجی .



شکل ۳ - تکنیک آناستوموز پهلو به پهلو بین شریان رادیال و ورید سفالیک در فیستول شریانی وریدی داخلی .

و انتهای دیستال آن به انتهای پروکسیمال ورید سفالیک بنحو انتها به انتها (End-to-Side) (آنا - ستوموز گردید. این فیستول بخوبی وبعد از دو هفته قابل استفاده گردید اما هر دو بیمار از یار ستزی و احساس خستگی در شست و ناحیه تنار شکایت داشتند.

در ۹ بیمار دیگر آناستوموز انتها به پهلو (End-to-Side) بین ورید سفالیک و شریان رادیال صورت گرفت. این نوع فیستول از نظر عملی بهترین بود و (۱۵-۱۰) روز بعد از عمل قابل استفاده گردید. توجه در دوختن ظریف در این مورد نتایج بهتری میدهد.

عوارض - در مقالات مولفینی که ذکر شد عوارض شنت و فیستول شامل بر خونریزی، انسداد عفونت و آنوریسم کاذب میباشد. عوارضی که ما مشاهده کردیم شامل موارد زیر است.

فیستول داخلی - فقط در ۲ بیمار که آناستوموز انتها به انتها بین انتهای دیستال شریان و انتهای پروکسیمال ورید صورت گرفت پارستزی و احساس خستگی شست و تنار دیده شد و در بقیه عارضه دیگری دیده نشد.

در شنت شریانی وریدی عوارضی خارج از عوارض زیر دیده شد.

۱ - خونریزی - در ۴۷ شنت خارجی ۱۵ مورد (۴۳٪) خونریزی مشاهده شد که ۱۰ مورد (۲۱٪) خونریزی بعد از اولین و دومین دیالیز شدت یافت. تشدید خونریزی بعد از دیالیز بعلت استفاده از هپارین در زمان دیالیز است. در ۲ مورد بیماران دوباره تحت عمل جراحی قرار گرفته، در یک مورد خونریزی کنترل شد و در دومی تعویض شنت الزام آور گردید. در بقیه بیماران مبتلا به خونریزی پانسمان و بانداژ برای کنترل خونریزی کافی بود.

۲ - انسداد - در ۱۰ بیمار (۲۱٪) بعد از گذشت ۲۴ ساعت انسداد های پی پی در شنت پدید آمد. در ۶ بیمار استفاده از سوند فوگرتی و شستشوی مداوم شنت موثر افتاد و شنت مجددا قابل استفاده شد. در یک بیمار با بررسی مجدد شنت از داخل شریان لخته خارج شد و در ۳ بیمار دیگر ناچار شدیم شنت جدیدی برقرار کنیم.

۳ - عفونت - در ۸ بیمار (۱۷٪) عفونت محل عمل جراحی مشاهده شد که در سه بیمار (۳/۶٪) به سیتی سمی منجر گردید. کشت ترشحات زخم در ۸ مورد و کشت خون در هر سه مورد

سیتی سمی، استافیلوکوک کواگولاز مثبت را نشان داد. در سه بیمار مبتلا به سیتی سمی شنت خارجی را بیرون آوردیم و در محل جدیدی برقرار کردیم. با تجویز آنتی بیوتیک نیز عفونت کنترل شد.

۴ - ایجاد آنوریسم کاذب - در ۲ بیمار (۴/۲٪) در محل گذاردن کانول در شریان رادیال آنوریسم کاذب بوجود آمد کشف بالینی آنوریسم در بیماران بصورت توده بزرگ ضریان داری بین هفته سوم و چهارم بعد از عمل تظاهر کرد. در بیمار دیگر بعلت عفونت ضایعه بصورت توده التهابی مکشوف شد. بنظر میرسد که آسیب دیدن انتیمای شریان و یارنده شدن آن بداخل در موقع گذاردن کانول در شریان علت پیدایش این نوع آنوریسم باشد. در هر دو مورد آنوریسم برداشته شد و شنت در محل بالاتری برقرار گردید.

۵ - اختلالات عصبی و تروفیک - بصورت پارستزی در شنت و آتروفی ناحیه تنار در ۲ بیمار از ۴۰ بیمار (۵٪) مشاهده شد.

مدت تحمل شنت خارجی - کمترین مدت در مورد نارسانی حاد کلیه بدنبال مسمومیت بود که ۳ هفته بعد از عمل، بعد از بهبودی بیمار شنت خارج گردید. بیشترین مدت ۱۲ ماه بعد از عمل بود که بدون ایجاد عارضه ای تا قابل استفاده شدن فیستول داخلی مورد استفاده قرار گرفت.

نتایج

فیستول شریانی وریدی داخلی - این نوع عمل تقریباً بدون عارضه است و میتواند بطور دائم مورد استفاده قرار گیرد. برای بیمارانیکه حال بهتری دارند و میتوانند مدت ۲ تا ۳ هفته فرصت لازم برای قابل استفاده شدن فیستول را بعد از عمل جراحی تحمل کنند بهتر است از فیستول شریانی وریدی داخلی استفاده شود و بدین ترتیب بیمار از عوارض مهمی که ممکنست شنت خارجی دربر داشته باشد مصون بماند. از نظر ما بهترین تکنیک برای فیستول داخلی آناستوموز انتهای ورید سفالیک به پهلو شریان رادیال (End-to-Side) بوده است.

شنت شریانی وریدی خارجی - در مواردیکه بیمار احتیاج فوری به دیالیز دارد، برقرار کردن شنت خارجی اجباری است. بعلت بروز عوارض لازم است نکات زیر مورد توجه کامل قرار گیرد.

- ۱ - بعلت احتمال زیاد بروز عفونت زخم و سپتی سمی ، در عمل جراحی باید نهایت دقت در استریلیته انجام گیرد .
- ۲ - بعلت شیوع فراوان انسداد شنت ، لازم است شنت همه روزها با سرم فیزیولوژی و هپارین شستشو گردد .
- ۳ - در موقع گذاردن شنت دقت شود که حتی المقدور به انتیمای شریان آسیبی وارد نشود تا بدین ترتیب از بروز آنوریسم کاذب جلوگیری بعمل آید .

Reference:

- 1- Calne - R.Y.: Renal transplantation 2nd ed. London - Edward - Arnold. 272=279,1967.
- 2- Davis - Christopher - text book of Surgery Sabiston - 425 - 470, 1972.
- 3- Merrill, J.P. The Use of Artificial Kidney in the treatment of Glomerulonephritis, J.dhrinic-Dis. 1957.
- 4- Merrill, J.P. treatment of Renal failure, 1965 - Text book.
- 5- Strauss, M.B., and welt, L.G., eds.: Diseases of the kidney. 2nd ed. 2 vol. Boston, Little --- Brown and Co. 1971.