

### گزارش یک مورد آمیلوئیدوز اولیه همراه ترومبوز دو طرفه وریدهای کلیوی

دکتر ناصر کمالیان

— آمیلوئیدوز ثانوی که همراه بیماریهای عفونی مزمن ، امراض آماسی طولانی (از جمله آرتريت روماتوئید ، بیماریهای بافت همبندی ، آنتريت رژیونال و کولیت اولسرو) ، نئوپلازما (مانند بیماری هاجکین ، میلوم مولتیپل ، کارسینوم مدولر تیروئید و غیره) و دیابت قندی دیده میشود .  
— آمیلوئیدوز اولیه .

در یکدسته از ۷۶ مورد آمیلوئیدوز که با امتحان بعد از مرگ در بیمارستان جان هاپکینس John Hopkins Hospital مطالعه شده است ۲۸ بیمار مبتلا به آمیلوئیدوز اولیه ، ۴ مورد به آمیلوئیدوز ثانوی و ۵ مورد دیگر به آمیلوئیدوز همراه میلوم مولتیپل مبتلا بوده اند . (۳) هاریسون و همکارانش در مطالعه ۹ مورد ترومبوز ورید کلیوی پی برده اند که ۴ مورد آنها با آمیلوئیدوز کلیه همراه بوده است . بطور کلی ترومبوز ورید کلیوی در ۵ درصد موارد همراه سندرم نفروتیک و در موارد زیادی همراه با آمیلوئیدوز و نفروپاتی ما برانو و تومورهای بد خیم مشاهده میگردد . (۴) Barclay و همکارانش در بررسی نوشتجات طبی ۳۹ مورد از ترومبوز ورید کلیوی همراه آمیلوئیدوز پیدا کرده اند که با ۹ مورد از بیماران خود جمعاً ۴۸ مورد آنرا شرح داده اند . (۵)  
طبق فهرست جداگانه ای که در باره هر دسته نوشته اند گرفتاری ترومبوتیک ورید کلیوی در ۳۵ مورد دو طرفه و در ۱۲

مقصود از گزارش این مورد بررسی انتشار ضایعات بافتی ناشی از آمیلوئیدوز اولیه و شرح گرفتاری انتیمای رگهای کوچک کلیوی است که احتمال دارد در پاتوژنی ترومبوز موثر باشد . چون در بیماران مبتلا به آمیلوئیدوز اولیه از بافتهای گرفتار پروتینهائی استخراج کرده اند که از تجزیه شیمیائی ۷۰ درصد آنها اسیدهای آمینه ای بدست آمده است که به انواع موجود در زنجیر سبک ایمونوگلوبولینها شباهت دارند بعضی اخیراً آمیلوئیدوز را نوعی دیسکرازی پلاسما سیتو سیمیلوم مولتیپل بشمار می آورند . آمیلوئیدوز بر خلاف میلوم مولتیپل با پرولیفراسیون نئوپلاستیک سلولهای پلاسما سیت همراه نمیشد و در آن زنجیر سبک (پروتئین بنس جونس) ناشی از تحریک آنتی ژنیک مداوم سلولهای مذکور از نوع غیر محلول بوده و در بافتها رسوب میکند (۱) . آمیلوئیدوز دارای انواع متعددی است که از نقطه نظر کلینیکی بقرار زیر تقسیم بندی میگردد . (۲)

— آمیلوئیدوزهای ارشی و فامیلی .

۱ — آمیلوئیدوز اولیه فامیلی که با پلی نوریت همراه میباشد ( شامل نوع پرتقالی و اشکال دیگر ) .

۲ — آمیلوئیدوز همراه تب مدیترانه ای فامیلی .

۳ — آمیلوئیدوز اولیه فامیلی که با گرفتاری شدید قلب ، پوست ، کلیه یا کارسینوم مدولر تیروئید ( و گاهی همراه با نئوکروموسیتوم ) همراه میباشد .

دانشکده پزشکی داریوش کبیر - دانشگاه تهران

اسهال مزمن اضافه میشود. بالاخره در هنگام بستری شدن در بیمارستان علاوه بر سرفه‌های خشک بزرگی زبان و غدد تحت فکی، ترشح فراوان در حفره جنبی راست، بزرگی قابل ملاحظه قلب و کبد، کاهش شدید فشارخون در حالت ایستاده (— میلی متر جیوه) (Postural hypotension) و آریتمی قلب بصورت افزایش فاصله تا حملات وقفه ضربانات (Cardiac arrest) از علائم مهم دیگر بشمار رفته که نزد بیمار وجود داشته است. همچنین افزایش مقادیر اوره ای خون (۳۵ میلی گرم در صد میلی لیتر) کراتینین سرورم (۹/۲ میلی گرم) و مقدار کلسیم خون (۱۴ میلی گرم در صد) همراه پائین آمدن میزان آلومین سرم (پروتئین تام ۵/۳ گرم و آلومین ۲/۴ گرم و نسبت آلومین به گلبولین ۰/۸۰) و کلیرانس کراتینین ادرار و پلاسما موسیتوز مغز استخوان (۴ تا ۶ درصد) از یافته‌های آزمایشگاهی عمده در این بیمار میباشد. بیمار طی شش ماه آخر حیات خود دو مرتبه به عفونت تنفسی شبیه حالت آنفلوآنزا مبتلا میگردد که دفعه اول یک هفته و بادوم سه روز طول کشیده است. در روزهای آخر زندگی به بیمار حالت بهت روانی و خواب آلودگی و تنفس شین استوک دست میدهد و سرانجام پس از آنکه تقریباً ۲ سال و ۴ ماه از برقراری شکایات و علائم کلینیکی او میگردد در تابلوی نارسائی پیشرفته قلب و کلیه فوت میکند.

#### شرح اتویسی

جسد مربوط به خانمی است در حدود ۴۰ تا ۵۰ ساله که دارای قد و هیكل متناسب و وضع تغذیه خوب میباشد. پوست برنگ سفید کمی مهتابی و در صورت بخصوص پشت پلکها و همچنین در اندام تحتانی تا حد زانوها و سراسر اندام فوقانی در حدود ۱ بقلاوه دارای خیز سفید رنگ گوده گذار است. همچنین لبها و ناخنهای دستها و پاها سیانوزه بنظر میرسد. غدد بزاقی تحت فکی در هر دو طرف بزرگ و برجسته و دارای قوام سفت میباشند.

**دستگاه تنفس.** در قفسه سینه در حفره جنبی راست ۲ لیتر و در حفره جنبی چپ ۲۰۰ سانتیمتر مکعب مایع شفاف زرد سرمی وجود داشت. ریه راست کلاسه و ریه چپ بخصوص در لوب تحتانی پر خون و خیزدار بود. در امتحان میکروسکوپی علاوه بر آتلکتازی ریه راست و پر خونی و خیز ریه چپ رسوب ماده آمیلوئید در دیواره رگهای خونی و طبقه عضلانی مجاری

مورد یکطرفه ذکر شده است. در اتویسی ۹ مورد اخیر که تماماً به آمیلوئیدوز ثانوی مبتلا بوده اند گرفتاری کلیه‌ها، کبد، طحال در ۸ مورد، غدد سورنال در ۳ مورد و تخمدانها و رحم و روده‌ها و میوکارد تنها در یک بیمار مشاهده شده است. در این دسته از بیماران ترومبوز تنه اصلی ورید کلیوی در ۴ مورد دو طرفه و در یک مورد یکطرفه بوده است. در بقیه موارد ترومبوز در انشعابات بزرگ ورید کلیوی وجود داشت. ترومبوزهای مذکور در چهار مورد فقط تا وریدهای سقف هرمها و در ۵ مورد دیگر کم و بیش تا مویرگهای گلمرولی گسترش نشان داده اند. در یک مورد علاوه بر تنه اصلی ورید کلیوی و انشعابات آنها تا سقف هرمها از طرف دیگر لخته بداخل ورید اجوف تحتانی تا قسمت پشت کبدی آن ادامه داشته است. همچنین در یک مورد گسترش ترومبوس از مویرگهای گلمرولی گذشته و تا شبکه وریدی دور لوله‌ای آنرا مشاهده کرده اند. نشان داده اند که آمیلوئیدوز اولیه در ۳۵ درصد موارد با گرفتاری کلیه همراه میگردد و در این بیماران نسبت به مبتلایان به آمیلوئیدوز ثانوی بهمان اندازه احتمال خطر بروز ترومبوز کلیوی در کار است. در آمیلوئیدوز اولیه دیواره رگهای خونی کوچک، قلب، ریه‌ها، لته‌ها و عضلات زبان از نواحی اصلی جهت گرفتاری بشمار میرود. ولی ممکن است در آن مانند آمیلوئیدوز ثانوی احشای شکمی از جمله لوزالمعده مبتلا شود. همچنین در آمیلوئیدوز ثانوی ممکن است ماده آمیلوئید در عضلات مخطط و جدار رگها رسوب نماید. در آمیلوئیدوزهای ارثی و فامیلی معمولاً یک عضو یا دستگاه خاص مورد حمله بیماری قرار میگیرد. در آمیلوئیدوز هم‌زمان تب مدیترانه فامیلی گرفتاری بشکل سیستمیک است. (۶) (Symmers, 1956)

#### شرح حال بیمار

بیمار زن ۴۳ ساله‌ای است که بعلت شکایات و علائم مراحل پیشرفته نارسائی قلب و کلیه در بیمارستان بستری میگردد. بیماری او از دو سال قبل با خیز اندام تحتانی و آلومینوزی ماسیو شروع شده است. از یکسال قبل تظاهرات ناشی از نارسائی قلب نزد وی بروز میکند. در این موقع بیوسی کلیه گرفتاری این عضو را به آمیلوئیدوز نشان میدهد. علاوه بر این در الکتروفوز سرم موج بلندی در ناحیه مربوط به گاما گلوبولینها پدید میآید و در ادرار وجود پروتئین بنس جونس مشخص می‌گردد. بعد از یکماه به شکایات و علائم قلبی و کلیوی مذکور

هوایی مشخص گردید .

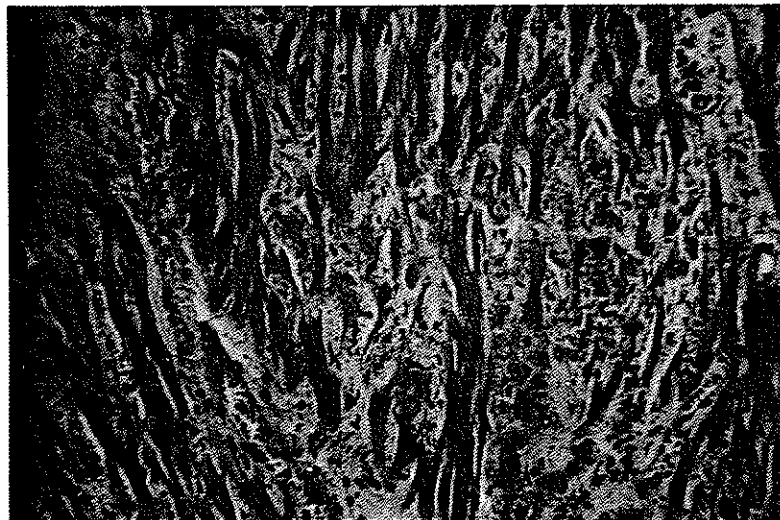
**دستگاه گردش خون** . دو ورقه جداری واحشائی پریکارد عادی و حفره آن حاوی ۳۵ سانتیمتر مکعب مایع شفاف زرد بود . قلب بزرگ بوزن ۴۴۰ گرم و راس آن مدورتر از عادی بنظر میرسید . میوکارد بزرگ قهوه‌ای شفاف و قوام سفت داشت و ضخامت آن در جدار بطن چپ ۲۰ میلی متر و در بطن راست ۷/۵ میلی‌متر بود . تمام حفرات قلب بدرجات خفیف تا متوسط گشاد شده و دو ترومبوز ارگانیزه در داخل ضمام دهلزهای راست و چپ مشاهده گردید که هر یک به ابعاد  $2/5 \times 2 \times 1$  سانتی متر میرسید . در امتحان میکروسکوپی رسوب ماده آمیلوئید در پریکارد ، میوکارد و آندوکارد مشخص گردید . در ضخامت پریکارد رسوب این ماده بطور منتشر بصورت رشته‌های متقاطع و همچنین بمقادیر فراوان در جدار انشعابات کورونری و عروق وریدی بزرگ وجود داشت . در آندوکارد کانونهای کوچکی از انباشتگی آمیلوئید در زیر سلولهای آندوتلیال دیده شد . در ضخامت میوکارد رسوب ماده مذکور منتشر و بمقادیر فراوان در انترستیس بین رشته‌های عضلانی و در جدار رگهای خونی موجود بوده و رشته‌های عضلانی قطعه قطعه شده و در بین آنها بافت همبند بمقادیر فراوان افزایش نشان میداد ( شکل ۱ ) . این بافت متظره‌ای شبیه فیروز ظریفی را داشت که معمولا در ایسکی تدریجی مزمن و آرترواسکلروز پیشرفته میوکارد دیده میشود . تراکم پراکندگی ماده آمیلوئید در آندومیسوم عضله قلب با میزان افزایش بافت همبند متناسب بود . در مجرای عروق میوکارد آثار تنگی شدید و در رشته‌های عضلانی تغییرات آتروفیک و هیپرآتروفیک وجود داشت .

**دستگاه دراری تناسلی** . کلیه‌ها هر دو مساوی ولی کوچکتر از عادی (هریک بوزن ۱۰۰ گرم) بود . کپسول آنها به آسانی جدا میشود . قشر کلیه‌ها نازکتر از عادی ( ب ضخامت ۵/۵ تا ۵/۶ سانتیمتر ) و در سطح آنها دانه‌های ظریف پراکنده وجود داشت و حد بین قسمت قشری و مرکزی کلیه مشخص نبود . قسمت مرکزی کلیه به اندازه طبیعی ولی بزرگ قهوه‌ای شفاف و با قوام سفت بنظر میرسید . لگنچه و کالیسهای کلیه راست گشاد و از مواد خاکستری نرم دانه دار ( سنگهای با قوام خمیری ) پر شده بود . دیواره غالبها ضخیم و دارای قوامی سفت و کمتر قابل انعطاف بنظر میرسید . هر دو ورید کلیوی و شاخه‌های

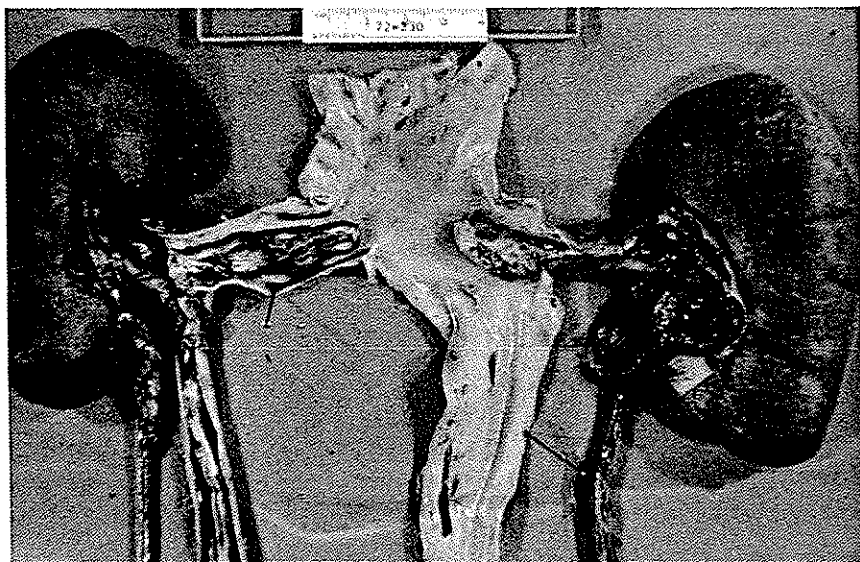
اصلی آنها بوسیله ترومبوزهای ارگانیزه‌ای مسدود شده بود که با پیشرفت بطرف ریشه خود در هر طرف بقاصله ۷ تا ۸ سانتیمتر بداخل ورید جوف تحتانی در امتداد مسیر جریان خون پیشرفت نشان میداد ( شکل ۲ ) . در طرف چپ ترومبوز بداخل ورید لوله‌ای تخمدانی ( Tubo - Ovarian vein ) تا ۱۲ سانتیمتر گسترش داشت . تخمدان طرف چپ بنهین جهت بسیار پر خون شده بود . از نظر میکروسکوپی رسوب فراوان ماده آمیلوئید در انترستیس بخصوص در ناحیه راس هرمها و هم چنین درد دیواره رگهای کوچک و متوسط و بزرگ مشاهده گردید . مقدار این ماده در دیواره رگهای کوچکتر نسبتا منتشر بنظر میرسید . در کلافه عروقی گلرولها رسوب آمیلوئید بمقادیر فراوان وجود داشت بطوریکه در بعضی گلرولها اثری از مویرگها دیده نمیشد . همچنین در جدار لوله‌ها در مجاور غشاء بازال آنها ماده آمیلوئید وجود داشت و در لوله‌های دیستال نسبت به پروگزیمال بتدریج مقدار آن افزایش مییافت . همچنین رسوب آمیلوئید بصورت کانونهایی در زیر پوشش مخاطی و بطور منتشر در ضخامت طبقات عضلانی لگنچه و غالبها مشاهده گردید . در داخل تنه وریدهای کلیوی ترومبوزی وجود داشت که در قسمت محیطی خود توسط حلقه‌ای از بافت همبند ارگانیزه شده بود . رسوب ماده آمیلوئید بطور منتشر در ضخامت طبقات عضلانی و همچنین بصورت توده‌های کانونی در ضخامت انتیمای رگ جلب نظر میکرد . در انشعابات وریدی اصلی یا رگهای سقف هرمها و بین گلرولهای داخل کلیه رسوب آمیلوئید تمامی ضخامت انتیمای راجانشین گشته و حتی در بعضی از این عروق بنظر می رسید که ترومبوز موجود در فضای داخلی این رگها مستقیما بر روی این ماده تکیه کرده است ( شکل ۳ ) .

در بافت همبند اطراف کلیه و غدد سورنال آرتروپولها و ولولها و عروق وریدی و شریانی بزرگتر جدار فوق العاده ضخیم داشته و رسوب آمیلوئید در جدار رگهای کوچکتر نسبت به عروق بزرگتر فراوانتر بود ( شکل ۴ ) .

در اعضای دستگاه تناسلی رسوب ماده آمیلوئید بمقدار نسبتا فراوان درد دیواره عروق و همچنین در بافت همبند زیر سرور رحم و دستجات عضلانی میومتر دیده شد . همچنین در ناحیه مرکزی تخمدانها رسوب ماده مذکور بطور کانونی در جدار عروق وجود داشت .



شکل ۱



شکل ۲



شکل ۳

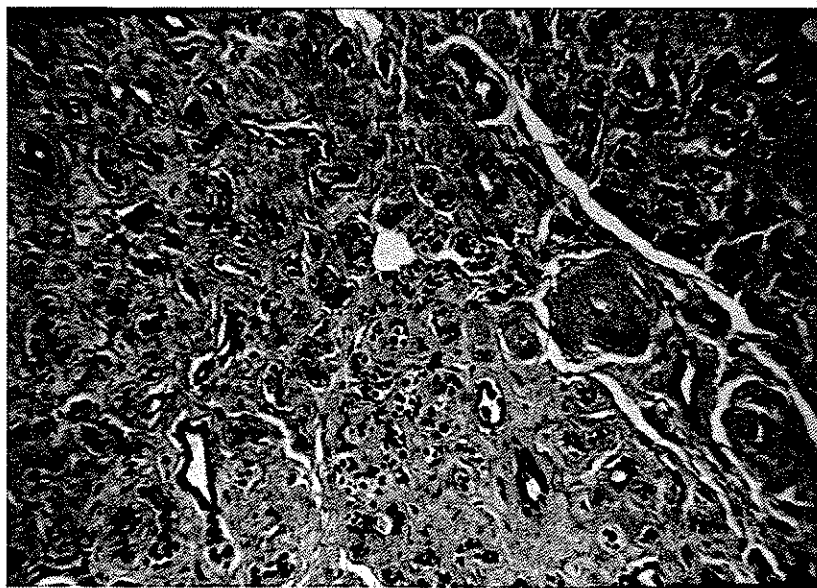
**دستگاه گوارش** . زبان بخصوص در قاعده خود ضخیم و سفت بود و در امتحان میکروسکوپی در زیر مخاط و در بافت همبند بین عضلات و همچنین در دیواره رگهای کوچک و به اندازه متوسط موجود در ضخامت آن رسوب ماده آمیلوئید بمقادیر متوسط مشخص گردید . غدد بزاقی تحت فکی در هر دو طرف بزرگ و سفت و در انترستیس آنها بطور منتشر رسوب مقادیر فراوانی ماده آمیلوئید مشاهده گردید که با آتروفی پیشرفته آسینوسهای ترشحی همراه بود ( شکل ۵ ) . در جدار لوله گوارش مخاط روده های کوچک و بزرگ بخصوص در قسمت انتهایی ایلیئون و ناحیه رکتوسیگموئید بسیار پر خون بود . از نظر میکرو-سکوپی رسوب آمیلوئید در ضخامت طبقه موسکولاریس موکوزه و زیر مخاط و جدار رگهای زیر مخاط و سروز روده کوچک و بزرگ وجود داشت و در روده بزرگ در لایه عضلات خارجی نیز گرفتاری دیده شود .

کبد بوزن ۱۳۳۰ گرم ، کپسول آن صاف و دارای نواحی پراکنده کدر بود . در سطح برش منظره لبولر این عضو کاملاً مشخص و بعلت پر خونی شدید نیز نواحی متناوب خاکستری و تیره نظیر نقش جوز هندی ( Nutmeg ) در آن وجود داشت . در امتحان میکروسکوپی علاوه بر تغییرات ناشی از کنترسیون پاسیو مزمن پیشرفته رسوب فراوان آمیلوئید در جدار اشعبات شریانی و وریدی موجود در فضاهای پورت مشاهده گردید . در لوز المعده نیز جدار عروق و مجاری بین لبولی به شدت گرفتار بود . انتهای آئورت و رگهای کوچک ادوانتیس آن ، دیافراگم ، انترستیس عروق کوچک غده تیروئید و پارا تیروئیدها و کپسول و تراپیکولهای طحال از نواحی دیگر بشمار رفته که در آنها رسوب آمیلوئید بمقادیر کم یا بیش وجود داشت .

بطور خلاصه یافته های عمده اتوئیدی شامل آمیلوئیدوز عمومی ، هیپر تروفی قلب همراه اتساع خفیف تا متوسط حفرات دهلیزی و همچنین ترومبوز دو طرفه وریدهای کلیوی بوده است . رسوب آمیلوئید در قلب ، کلیه ها ، طحال ، غدد بزاقی تحت فکی ، روده ها ، زبان ، جدار لنگچه کلیه ها و حالبها و غدد پارا- تیروئید فراوان و گرفتاری این اعضا و بافتها کاملاً پیشرفته میباشد . در صورتیکه در اعضای دیگر مانند ریه ها ، لوز المعده ، کبد ، غدد سورنال ، تیروئید و هیپوفیز رسوب این ماده محدود



شکل ۴



شکل ۵

بطوریکه علاوه بر خستگی پذیری بیش از حد و سستی عضلانی ممکن است در نتیجه آن لنگی متناوب (intermittent claudication) بروز نماید. (۱۰)

در آمیلوئیدوز اولیه گرفتاری لوله گوارش شایع است بطوریکه با بیویسی از لته یا رکتوم در ۶۰ تا ۸۰ درصد موارد میتوان به تشخیص رسید. کبد در هر دو شکل اولیه و ثانویه بیماری با شیوع زیاد گرفتار میگردد. ولی پیدایش اختلال در عمل کبد با وجود رسوب فراوان این ماده در عضو نادر میباشد. اولیائی و همکارانش (۱۱) در بررسی نوشتجات طبی پیدایش اختلال برقان را در کمتر از ۵ درصد موارد و استاز صفراوی شدید داخل کبدی را شبیه به شکلی که در انسداد مجاری صفراوی دیده میشود تنها در ۵ مورد گزارش داده‌اند. همانطور که در بیمار مورد بحث غدد بزاقی تحت فکی گرفتار بوده است در باره رسوب آمیلوئید در غدد بزاقی گزارشات متعدد وجود دارد. حتی در موارد نادر گرفتاری این غدد با خشکی دهان یا همراه ابتلای غدد اشکی با بروز خشکی توام چشمها و مخاط دهان (Compex "sica") توام بوده است. (۱۱ و ۱۲)

گرفتاری کلیه شایعترین و خطرناکترین عارضه آمیلوئیدوز بشمار میرود. ترومبوز ورید کلیوی در جریان آمیلوئیدوز این عضو عارضه ثانوی مهمی است که اغلب با آن در تابلوی نا- رسائی کلیوی ناشی از اولیگوری حیات بیمار خاتمه داده میشود. شیوع گرفتاری کلیه در آمیلوئیدوز، عارضه ترومبوتیک ناشی از آن و پراکندگی ضایعات ترومبوتیک در سیستم عروقی کلیه قبلا مورد بحث قرار گرفت. در باره علت پیدایش ترومبوز- دخالت عوامل متعددی مانند از دست رفتن آب بدن (dehydration)، افزایش مقدار فیبرینوژن پلاسما، کاهش

یا فقدان مواد لیزکننده فیبرین و ترومبوس (Thrombo-fibrinolytic Factor) را پیشنهاد کرده‌اند (۵). نقش دهیدراتاسیون در بچه‌های مبتلا به اسهالهای وبائی شکل و یا استفراغ‌های شدید و طولانی در ایجاد ترومبوز ورید کلیوی به اثبات رسیده است. در اینموارد در کلیه کودکان مبتلا اغلب انفارکتوسهای وسیع نوع هموارژیک پدید میآید. ولی در بالغین پروتوسوس ترومبوتیک به آهستگی پیشرفت میکند و در نتیجه برفراری برگشت خون از راههای جانبی (Collateral

و تنها در جدار عروق دیده شد. انباشتگی فراوان مایع در حفرات سرروزی و کنژسیون پاسیومزمن کبد و سایر احشای شکمی و گرفتاری پیشرفته کلیه به آمیلوئیدوز موید نارسائی قلب و کلیه بیمار و مرگ او به این علل میباشد.

### بحث

با توجه به شرح حال و یافته‌های اتویسی بیمار که نزد او سابقه فامیلی آمیلوئیدوز و هیچیک از حالات مرضی اولیه شناخته شده‌ای وجود ندارد که آمیلوئیدوز ثانوی به آن بروز کرده باشد میتوان گفت که این بیمار به آمیلوئیدوز اولیه مبتلا بوده است. همچنین گرفتاری عمده رگهای کوچک و عضلات صاف و مخطط از جمله میوکارد، عضلات جدار روده و میومتر، عضلات زبان و دیافراگم با طرح معمولی پراکندگی ضایعات ناشی از شکل اولیه بیماری مطابقت دارد. در بروز نارسائی قلب علاوه بر رسوب آمیلوئید در بین رشته‌های عضلانی میتوان گرفتاری عروق کورونری و شاید دستگاه هدایت کننده تحریکات انقباضی قلب (Conductor system) را سهیم دانست. پیدایش فیبروز ظریف در انترستیس میوکارد که برای سکنی تدریجی مزمن دلالت میکند ممکن است با گرفتاری عروق کوچک یا تنگی و انسداد مویرگها در نتیجه رسوب آمیلوئید در جدار آنها یا با هیپر تروفی میوکارد بستگی داشته باشد (۷). در آمیلوئیدوز سیستمیک تظاهرات قلبی (نارسائی قلب، نارسائی کورونری، و اختلالات دستگاه هدایت انقباضات میوکارد) با شیوع زیاد دیده میشود بطوریکه در آمیلوئیدوز اولیه یا آمیلوئیدوز همراه میلیوم مولتیپل در ۹۰ درصد موارد و در آمیلوئیدوز ثانوی در ۵۴ تا ۶۰ درصد موارد پیدایش این تظاهرات را گزارش (۲۸) داده‌اند. حتی در آمیلوئیدوز سیستمیک به پیدایش انفارکتوس میوکارد و طرح الکتروکاردیوگرافیک آن بخوبی پی برده‌اند و در چند مورد این یافته در اتویسی به اثبات رسیده است. در (۷) اتویسی افراد به سن بیش از ۶۰ سال بطور کلی در بین ۳۰ تا ۶۹ درصد بیماران رسوب آمیلوئید در قلب یافت میشود ولی این رسوبات معمولاً مختصر است و در نتیجه آنها اختلالاتی پدید نمیآید. ولی در ۵ تا ۱۰ درصد موارد رسوب آمیلوئید در قلب فراوان بوده و به کاردیومیوپاتی منجر میگردد. (۹) علاوه بر قلب در آمیلوئیدوز اولیه و شکل همراه میلیوم مولتیپل در یک سوم موارد گرفتاری در عضلات مخطط بدن پدید میآید.

مویرگهای گلمرولی تا وریدهای کوچک دور لوله‌های دیستال تشکیل میشود و با پیشرفت خود بطرف رگهای بزرگتر سرانجام به تنه ورید کلیوی حتی ورید اجوف تحتانی میرسد. همچنین احتمال دارد ضایعات جدار رگ مثلا رسوب آمیلوئید در جدار عروق کوچک داخل کلیه همانطوریکه در اتویسی مورد بحث مشاهده میگردد در پیدایش اینگونه ترومبوزها دخالت داشته باشد.

#### خلاصه و نتیجه

در یک زن ۴۳ ساله مبتلا به آمیلوئیدوز اولیه که در تابلوی نارسائی پیشرفته قلب و کلیه در گذشته است در اتویسی رسوب آمیلوئید در جدار عروق کوچک و انترستیس بافت‌های همبندی سراسر بدن وجود داشت. همچنین گرفتاری در قلب، کلیه‌ها، طحال، غدد بزاقی تحت فکی، روده‌ها، زبان، لنگچه و حالبها و غدد پاراتیروئید بدرجات پیشرفته مشاهده گردید. در اعضای دیگر مانند ریه‌ها، کبد، غدد سورنال، تیروئید و هیپوفیز تنها جدار عروق گرفتار بود. علاوه بر این همراه گرفتاری قلب ترومبوز ضمامم دهلیزی دو طرف و ثانوی به ابتلای شدید کلیه‌ها ترومبوز تنه اصلی هر دو ورید کلیوی با گرفتاری انشعابات وریدی داخل کلیه‌ها و وریدهای سقف هرمها و انشعابات بین گلمرولی وجود داشت. مکانیسم پیدایش نا-رسائی قلب و علل بروز ترومبوز ورید کلیوی در گرفتاری این اعضاء به آمیلوئیدوز مورد بحث قرار گرفت. همچنین نتیجه بررسی نوشتجات طبی درباره طرح انتشار ضایعات ناشی از آمیلو-ئیدوز اولیه و شیوع عارضه ترومبوز ورید کلیوی در این بیماری شرح داده شده است.

(drainage) کمتر عارضه انفارکتوس دیده میشود. در مبتلایان به آمیلوئیدوز بعلت بروز سندرم نفروتیک و یا اسپهال که ممکن است با استفراغ همراه باشد نیز در هیدراتاسیون و هیپوولمی وجود دارد. همچنین مشاهده کرده اند که در خون اغلب مبتلا-یان به آمیلوئیدوز خاصیت چسبندگی زنجیره‌ای گلبولهای قرمز بیکدیگر (Rouleau formation) و مقدار فیبرینوژن پلاسما افزایش مییابد و با برقراری سندرم نفروتیک این تغییر شدید تر میگردد. مواد فیبرینولیتیک از جمله پلاسمینوژن از عوامل ضد انعقادی مهم بشمار میروند. در حقیقت تمام بافتها جمله از سلولهای آندوتلیال رگها حاوی عوامل فعال کننده پلا-سمینوژن میباشند. رسوب آمیلوئید در جدار رگها بخصوص انباشتگی آن در انتیما علاوه بر تاثیر مکانیکی خود در کند کردن جریان خون با اختلال و انسداد آندوتلیوم رگ نیز همراه میگردد. میدانیم که غلظت خون در مویرگهای کلافه گلمر-ولی بر اثر تراوش ادرار افزایش مییابد. بر اثر جذب مجدد آب بوسیله لوله‌ها خون دوباره در مویرگهای اطراف لوله‌های دیستال تقریبا غلظت عادی خود را پیدا میکند.

اگر تاثیر سندرم نفروتیک از نظر ایجاد هیدراتاسیون و هیپوولمی و دخالت دادن غیر مستقیم سایر عوامل مذکور که پیدایش ترومبوس را مساعد میسازند روی دستگاه وریدی بدن یکسان است نمیدانیم چرا در بیماریهای مولد این سندرم از جمله آمیلوئیدوز انسداد وریدهای کلیوی شایعتر میباشد؟ برای توجیه این یافته میتوان گفت که ترومبوز ورید کلیوی نتیجه انتشار ترومبوس از وریدهای کوچک داخل عضو است. یعنی ابتدا ترومبوس احتمالا در وریدهای با خون غلیظ تر یعنی در

#### References:

- 1- Glenner, G.G., et al. : Amyloid fibril prosteins: Proof of homology with immunoglobulin light chain by sequence analysis. *Science* 172; 1150, 1971.
- 2- Cohen, A.S.: Amyloidosis, *N. Eng. J. Med.* 277: 512, 574, 628.
- 3- Strauss, M.B. and Welt, L.G.: *Disease of the Kidney*, second edition, Volum II; Brown and Little Company, 1971.
- 4- Duffy, G.L., et al. : Renal Vein thrombosis and the nephrotic syndrom. *Am. J. Med.* 54: 663-671, May 1973.

- 5- Barclay, G.P.T., et al.: Amyloid disease of the kidney and renal Vein thrombosis. Quart. J. Med. New series, No. 113, January 1969.
- 6- Robbins, S.L.: Pathologic basis of disease, W.B. Saunders company, 1974.
- 7- Capone, R.; et al. : Systemic amyloidosis, functional coronary insufficiency and autonomic impairment. Ann Intern Med 76: 599-603, 1972.
- 8- Brandt, K; et al. : Clinical analysis of the course and prognosis of forty-two patients with amyloidosis, Am J Med 44: 955-969, 1968.
- 9- Case record of the Marsachusetts General Hospital. N. Eng J Med 288: 365, 370, Feb. 17, 1972.
- 10- Barth, W.F.; et al.: Primary amyloidosis. Ann intern Med- 69: 787-805, 1968.
- 11- Oliai, A; et al.: Primary amyloidosis presenting as "Sicca Complex" and severe intrahepatic cholestasis. Digest Dis 17: 1033-1036, Nov. 1972.
- 12- Clinical Pathologic conference. Am J Med 53: 495-504, Oct. 1972.