

گزارش يك مورد از سندرم EDWARDS (قریژومی E)

دکتر محمود کبیری ☆ دکتر غلامرضا ولیزاده ☆ دکتر هوشنگ خاوری ☆

کودکان دانشکده پزشکی پهلوی بستری و مورد مطالعه بوده است معرفی میکنیم .

محمدرضا ص . - ۶ ماهه - در تاریخ ۲۴/۱۱/۵۲ بعلت عقب مانده گی شدید روانی در بخش بستری میشود . پدر و مادر بیمار هم خون (پسر خاله - دختر خاله) هستند . دوران حاملگی خالی از اتفاقات قابل ذکر بوده و نوزاد سترم متولد شده است . بعلت ای کمتر شدید در دوران نوزادی تعویض خون انجام گرفته ، بیمار تا کنون گریه نکرده ، نخندیده و توجهی باطراف ندارد . وزن موقع تولد ۲۸۰۰ گرم ، قد بهنگام تولد معلوم نیست .

یافته های بالینی در اولین معاینه بخش : وزن ۶۰۰۰ گرم ، قد ۶۱ سانتیمتر ، دور سر ۳۴ سانتیمتر ، دور سینه ۴۳ سانتیمتر . سر کوچک است Microcephaly . پیشانی کوتاه ، ابروها بلند و بهم چسبیده ، چشمها قورباغه ای است . لبها ، لثه ها و سقف دهان طبیعی است . دو دندان پیشین در فك زیرین دارد . Micrognathia وجود دارد و گردن کوتاه تر از عادی بنظر میرسد .

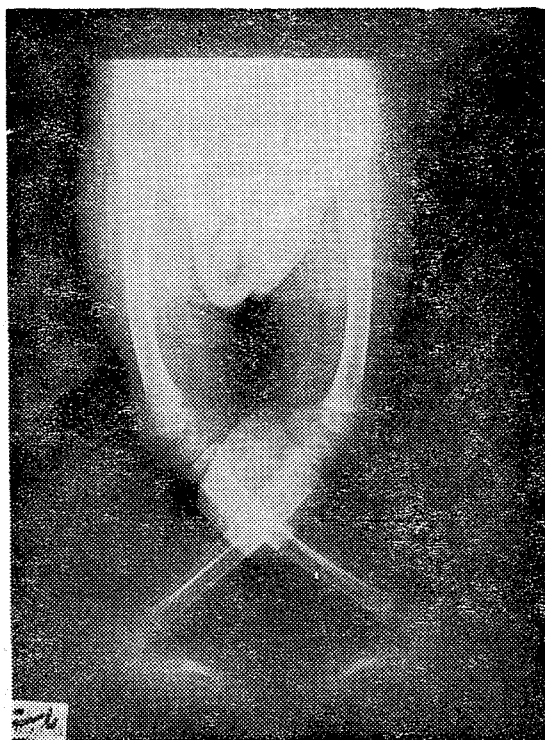
شکل قفسه صدری طبیعی است . قلب و ریه ها در دق و سماع طبیعی بوده کبد و طحال قابل لمس نیستند . فتق نافی با اندازه يك گرد و فتق بیضه چپ با بعد يك سیب کوچک وجود دارد که محتوی موادی گلوله مانند با قوام سفت میباشد و بیضه راست از این گلوله ها قابل تمیز نیست .

طول بازو ۱۲ و ساعد ۱۴ سانتیمتر است . حرکت در مفاصل شانه به بالا ، جلو و عقب کمی محدود شده . آرنجها در وضع

Edwards و همکارانش در سال ۱۹۶۰ دختر بچه ۴ ماهه ای را معرفی کردند که از نظر رشد روانی و حرکتی عقب افتاده بود و ضایعات جسمی مانند Micrognathia , Dyscrania ، ناهنجاری قلبی از نوع VSD و همچنین Clinodactyly تغییرات ناخنها را نشان میداد [۱۳] . یافته جالب در این بیمار وجود يك کروموزوم اضافی در گروه E بود . پیش از آن بیمارانی که علائم ذکر شده را داشتند در ردیف بعضی از سندرمها و بیماریهای شناخته شده دیگر بحساب میآمدند . ولی کشف این اختلال کروموزومی سبب شد سندرم مستقلی با نام کاشف آن بوجود آید . مطالعات دانشمندان دیگر ارتباط این علائم را با تریزومی E بتکرار تأیید کرده است [۱۵، ۱۳، ۷] .

البته تا قبل از یک کاربرد روش Autoradiography تشخیص این که کروموزوم اضافی از نوع کروموزوم ۱۷ یا ۱۸ است ممکن نبود . خود Edwards و همکارانش در آغاز بر این عقیده بودند که تریزومی مربوط به کروموزوم ۱۷ است و بعضی مثل Patau و همکارانش آن را با کروموزوم ۱۸ مرتبط میدانستند . بر اثر این اختلاف نام کلی تر تریزومی E را بر آن نهادند که هنوز هم بهمان اسم خوانده میشود . در سال ۱۹۶۷ Gianelli و همکارانش موفق شدند با روش اتورادیوگرافی نشان دهند که کروموزوم اضافی در این بیماران از نوع کروموزوم ۱۸ میباشد [۶] .

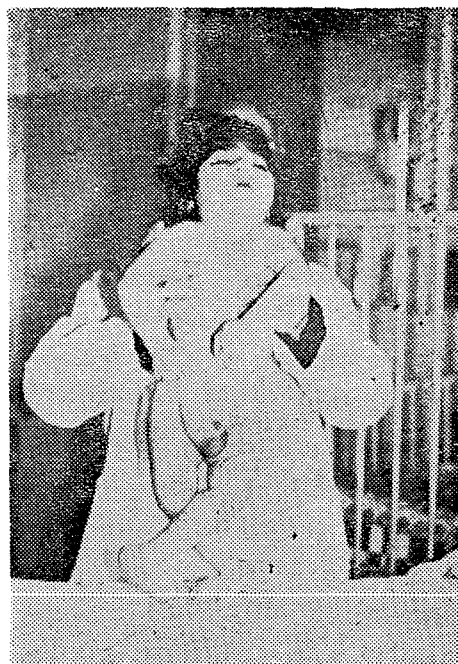در این مقاله ما يك مورد از این بیماری را که اخیراً در بخش



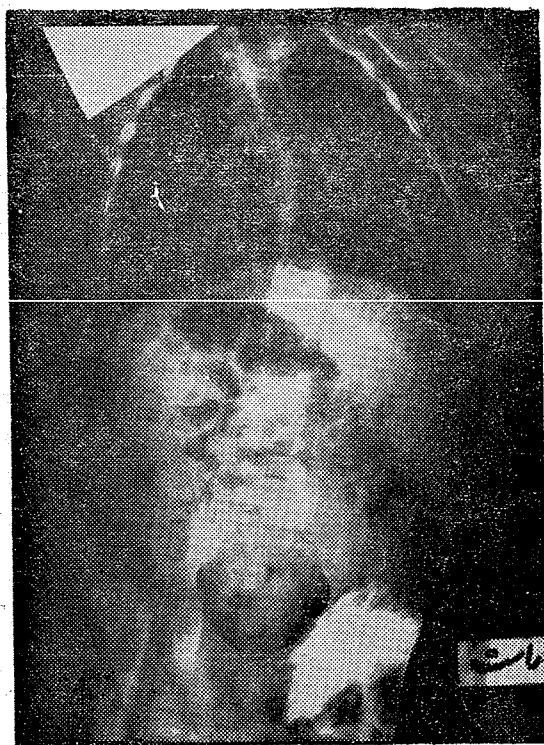
شکل ۲: رادیوگرافی اندامهای تحتانی

فلکسیون قرار دارند و فقط بین ۵۰ و ۱۴۰ درجه قابل خم کردن و بازکردن هستند. شست دستها بحال فلکسیون و اپوزیسیون قرار گرفته اند.

انگشت سوم بطرف خارج منحرف شده زیرا انگشت چهارم قرار دارد. بازکردن انگشتان بخصوص شست و انگشت سوم بزحمت ممکن است. خطوط کف دست طبیعی است. چینهای ران راست کمی بالاتر قرار گرفته اند. تمام حرکات در مفاصل ران وزانو محدود شده، زانوها در وضع خمیده با زاویه ای حدود ۱۲۰ درجه وساق پاها بشکل X درثلث فوقانی رویهم قرار گرفته اند. پاها بحال چرخش بخارج و آبدوکسیون و پروناسیون بوده شکل قند شکن دارند. طول ران و همچنین ساق پاها ۱۳ سانتیمتر میباشد. کف هر دو پا محدب و پشت پا فرورفته و بشکل مرکب خشک، کن است (شکل ۱).



شکل ۱: عکس بیمار

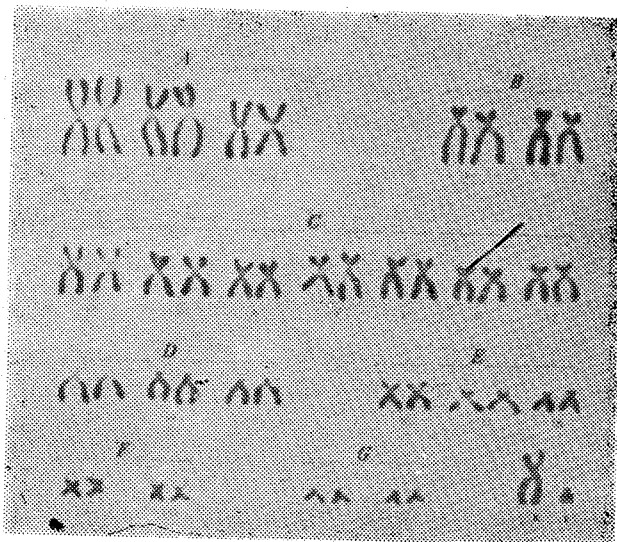


شکل ۳: رادیوگرافی ستون فقرات

رادیوگرافی: اسکلت سر بطور کلی کوچک است. بزرگترین قطر عرضی آن (دیامتر biparietal) ۱۰/۷ سانتیمتر (طبیعی برای سن $0/6 \pm 14/6$ سانتیمتر) میباشد. بخصوص کوچکی فک پائین بچشم میخورد. اسکلیوزستون مهره ای پشتی با تفرع به چپ وجود دارد. شکل و ابعاد مهره ها طبیعی است. مرکز استخوانساز فوقانی استخوان بازو بقطر تقریباً یک سانتیمتر دیده میشود. مرکز اسیفیکاسیون فوقانی استخوان ران دیده نمیشود. Coxa valga وجود دارد، محور طولی استخوان ران در هر دو طرف انحنای خفیفی بطرف داخل نشان میدهد. ساق پاها بطور X رویهم قرار

است دیده میشود (فتق بیضه چپ). (شکل ۲ و ۳).
 کاریوتیپ: از ۳۲ یاخته‌ای که مورد مطالعه قرار گرفت
 ۷۴٪ حاوی ۴۷ کروموزوم و در ۲۶٪ دیگر تعداد کروموزومها
 بوضوح قابل شمارش نبودند. کروموزوم اضافی در تمام یاخته‌ها
 متعلق به گروه E بود (شکل ۴). کاریوتیپ پدر و مادر طبیعی بود
 (شکل‌های ۵ و ۶).

بیمار در تاریخ ۵۲/۱۲/۱۰ با سرار والدین مرخص گردید
 و مدت کوتاهی بعد از آن در خارج از بیمارستان فوت شد. کالبد
 شکافی انجام نگرفته است.



شکل ۶: کاریوتیپ پدر بیمار (طبیعی)

بحث

علت بوجود آمدن تریزومی E را جدانشدن اتفاقی دو
 کروموزوم در تقسیم Meiotic سلولهای جنسی مادر میدانند که
 بیشتر در مادران مسن پیش می‌آید همچنانکه در تریزومیهای دیگر
 هم پیر شدن سلولها برای این جدانشدن Non-disjunction
 مسئول شناخته شده است.

با وجود این دیده شده که از مادران جوان نیز نوزادانی با
 سندرم Edwards متولد میشوند.

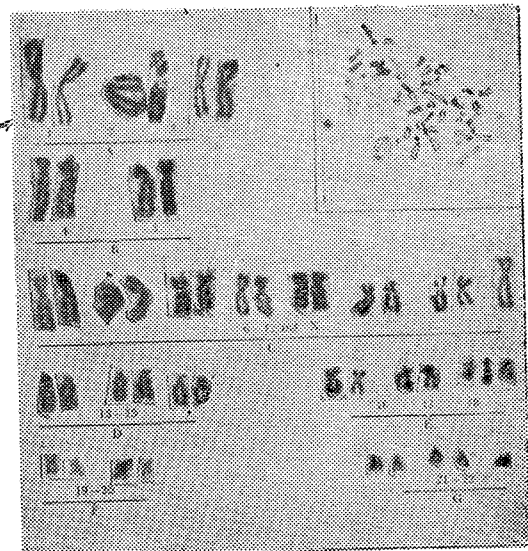
در این موارد ممکن است مادر دارای يك Balanced
 Translocation کروموزوم ۱۸ یا Trisomy E/ Normal یا
 Mosaicism باشد بدون اینکه از نظر بالینی هیچگونه نشانه‌ای
 از بیماری را نشان دهد. لذا لازم است از والدین بخصوص از
 مادران جوانی که نوزادی با تریزومی E دارند کشت کروموزومی
 بعمل آید و وجود ترانس لوکاسیون یا موزائیسیم در آنان مشخص
 شود [۴، ۵، ۱۰، ۱۷، ۱۹، ۲۰].

گرفته‌اند. تقعر کف پاها از بین رفته و بصورت محدب درآمده
 است. در استخوانهای مچ و انگشتان پاها از نظر شکل و ابعاد
 آنومالی دیده نمیشود.

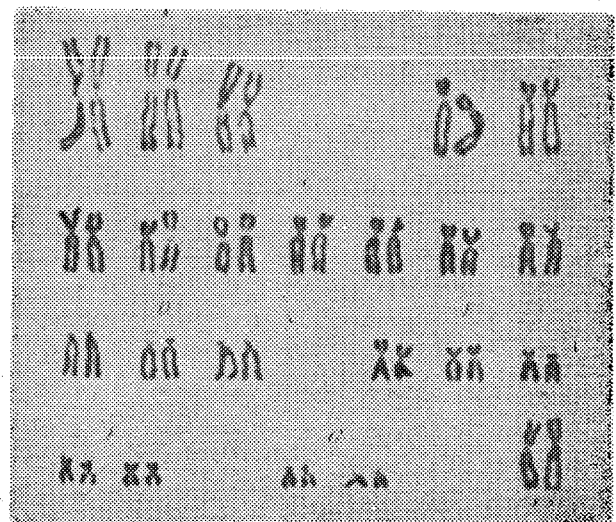شیب سقف حفره مفصل ران در هر دو طرف زیاد شده
 (زاویه استابولر ۴۵ درجه است).

باله‌های ایلیاک کمی پهن تر از عادی بنظر میرسد. در رفتگی
 مفصل ران دو طرفه وجود دارد.

در ناحیه بیضه چپ قسمتهایی از روده که محتوی گاز و مدفوع



شکل ۴: کاریوتیپ بیمار XY (E+) 47



شکل ۵: کاریوتیپ مادر بیمار (طبیعی)

از نوع شکاف جداری بین دهلیزی و باز بودن مجرای شریانی PDA میباشند ولی انواع دیگر ضایعات مادرزادی قلبی نیز کم و بیش دیده شده اند. بدن ناف اغلب فاقد یکی از دوشریان است. دردستگاه ادراری-تناسلی نیز ناهنجاریهایی از قبیل کلیه های نعلی شکل و مضاعف، هیدرونفروز و همچنین فقدان لبه های بزرگ فرج در دختران زیاد دیده میشود.

دردستگاه گوارشی دیورتیکول Meckel بیشتر از همه شایع است. ناهنجاریهای دیگری از قبیل ضایعات حجاب حاجز، انواع فتقها، مزانتر مشترک، تنگی و فقدان مجاری صفراوی و بزرگی کسه صفرا نیز مشاهده شده است.

علت عمده مرگ در این بیماران نارسایی قلبی، برونکوپنومونی و آسفیکسی است [۱۴].

طول عمر بیماران مذکر کوتاه تر گزارش شده است [۲]. در کالبد شکافی هیپوپلازی قسمتهای مختلف مغز خصوصاً منچه گزارش شده، شیارها و برجستگیهای غیر طبیعی نیز دیده شده است.

بیماران در این صورت با Hydrocephalus یا Meningocele

متولد میشوند. هر چند تغییرات مغز در این بیماری برخلاف تریزومی D علائم مشخص و ثابتی نیستند ولی وجود آنها بتکرار گزارش شده است [۱۴].

بنظر میرسد شیوع این بیماری کمتر از سندرم Patau (تریزومی D) باشد.

Lejeun و Dutrillaux يك مورد در ۵۰۰۰ نوزاد و Taylor يك بیمار در ۶۷۶۶ نفر یافته اند [۲، ۱۶].

شبهاتی که از نظر بالینی بین این دو سندرم وجود دارد میتواند از نظر تشخیص افتراقی تولید اشکال نماید. در جدول زیر اختلاف های عمده ای را که در علائم بالینی بین دو سندرم Edwards و Patau وجود دارد با اقتباس از A. Hienez [۹] می آوریم.

جدول اختلاف یافته های بالینی در سندرم Edwards

و سندرم Patau [۹]

Edwards	Patau	یافته بالینی
۱	۱	نسبت شیوع در نوزادان
۶۷۶۶	۷۶۰۲	
++++	++++	کم وزنی نوزاد
۰/۲۶	۰/۹۲	نسبت پسرها بدخترها
++++	++++	عقب ماندگی جسمی و روانی
++++	++++	کوتاهی عمر
		جمعیه
(+)	+++	جمعیه کوچک

در حاملگیهای بعدی میتوان با کشت کروموزومی از سلولهای مایع آمنیوتیک بوجود تریزومی پی برد و بقطع حاملگی که در حال حاضر تنها راه پیشگیری از تولد این نوزادان بیمار میباشد اقدام نمود.

تشخیص سندرم Edwards بعلمت نادر بودن و بسبب علائم بالینی غیر اختصاصی آن بخصوص در بد تولد مشکل است و اغلب ناشناخته میماند [۲].

نوزادان بعد از يك دوره آبستنی طبیعی و گاهی کمی دیرتر از موعد متولد میشوند. وزن آنها کمتر از طبیعی است و از نظر ظاهری هم نارس بنظر میرسند [۱۴].

بعقیده برخی از مؤلفین جنینهایی که تریزومی E دارند اغلب سقط میشوند. از ۲۰۰ سقط جنینی که Carr مورد مطالعه قرار داده ۷ مورد آن تریزومی E داشتند [۸].

در بیماران پشت سر صاف، اندازه دور سر معمولاً طبیعی یا کمی کمتر از طبیعی است. چانه کوچک است و فک بالا رشد کمتری دارد. بطور کلی صورت به جمجمه پرندگان شبیه است. بینی پهن و کوتاه است و گاهی هم میکروفتالمی، کولوبوم و کاتاراکت دیده میشود. گوشها معمولاً پایین تر از محل معمول قرار دارند و گاهی نیز آترزی گوش خارجی و شکاف لب و کام وجود دارد. سفنی عضلات از علائم مشخصه این بیماری است. از علائم مشخصه دیگر آن قرار گرفتن انگشتان دست در وضع فلکسیون میباشد و انگشتان دوم و سوم روی هم وانگشت شست هم در حالیکه کمتر از انگشتان دیگر تحرك دارد در داخل کف دست قرار میگیرد. در موقع باز کردن، انگشتان معمولاً مقاومت از خود نشان میدهند. کف پاها محدب است و پشت پاها با فرورفتگی مخصوص خود بطنهایی میتوانند عامل تشخیص سندرم باشد.

در رادیوگرافی، غیر یکنواخت بودن پهنا و کوتاهی انگشتان دست و پا بچشم میخورد [۱۱، ۱۲].

مراکز استخوان سازی مچ دست و پا بطور غیر مساوی وجود دارند و ممکن است بعضی از آنها اصلاً وجود نداشته باشند. هیپوپلازی یا آپلازی عضلات انگشتان دست هم گزارش شده است.

ناخنهای دست و پا نامنظم و هیپوپلازی هستند. انگشتان پا چکشی شکل است و تغییر شکل Equinovarus در این سندرم شیوع دارد. گاهی نیز هیپوپلازی عضلات دلتوئید و Palmaris longus دیده شده است. تونیسیته عضله های مختلط بیشتر از حد معمول میباشد. عقب ماندگی شدید جسمی و روانی در این بیماران چشمگیر است.

از اعضای داخلی در درجه اول ناهنجاریهای قلبی قرار دارند که تقریباً در همه موارد دیده میشود. این ناهنجاریها بیشتر

+++	-	محدودیت آبدوکسیون در مفصل ران	+++	-	جمعده دراز
+++	++	شکل مرکب خشک کن پاها	+ ۱	++	پیشانی بلند
+++	-	تغییر شکل Equinovarus	+++	-	باز بودن درزها و ملاج
+++	++	شست پای کوتاه خمیده به پشت			اعصاب مرکزی
++	-	انگشت پای چکشی	-	++	Arrhinencephaly
		قلب و عروق بزرگ	+	-	هیدروسفالی
+++	+++	سوراخ بین بطنها VSD	+	-	فلجهای محیطی
(+)	++	سوراخ بین دهلیزها ASD	(+)	+++	کری
++	++	Dextroposition آئورت	-	++	حملات Myoclonic
(+)	+	تنگی ایستم آئورت	-	+++	حملات Apneic
+	-	ضایعات در پیچه شریان وریدی			اعضاء حسی
(+)	-	ضایعات در پیچه آئورت	(+)	+++	Microphthalmia
++	+	بازماندن مجرای شریانی PDA	(+)	+++	Coloboma
+++	++	فقدان یکی از شریانهای بندناف	(+)	++	Cataract
		اعضای ادراری-تناسلی	+	+	Epicanthus
(+)	+	Hydronephrosis + Hydroureter	-	+	شکاف چشم مورب (مغولی)
(+)	++	کلیه کیستیک	-	++	Hypotelorism
++	+	کلیه نعلی	++	-	Hypertelorism
-	+	کلیه دوبرل	+++ + ۱	x ++	گوشهای پائین قرار گرفته و تغییر شکل یافته
(+)	+	حالب دوبرل	«+»	«+»	فقدان مجرای خارجی گوش
-	++	آنومالیهای رحم			صورت
+	-	فقدان لبهای بزرگ	«+»	+++	شکاف لب (یک یا دو طرفه)
(+)	+++	عدم نزول بیضهها	-	++	شکاف فک
-	++	آنومالیهای آلت واسکروتوم	«+»	+++	شکاف کام
+	-	ژنیتال خارجی دوجنسی	++	+	کام گنبدی
		دستگاه گوارشی	+	++	Micrognathia/Retrognathia
+	++	مزائمه شترک	(+)	-	تنه
++	+	Meckel دیورتیکول			پره گردن
+	++	فتقها (نافی و مغبنی)	++	-	خمیده بودن گردن
+	-	ضایعات عضلانی حجاب حاجز	+++	-	تغییر شکل قفسه صدری (کوتاهی استخوان جناغ)
+	++	کیسه صفرای بزرگ	+	-	تغییر شکل دندهها و ستون فقرات
		پوست و ضمائم آن	(+)	-	تغییر شکل لگن خاصره
-	+	ضایعات پوست در ناحیه جمجمه			اندامها
-	+++	همانژیومها	-	+++	Polydactyly اضافی
++	+++	تغییرات ناخنها	++	+++	خط سراسری کف دست
		یافته های دیگر	++++	+++	خمیده بودن انگشتها Camptodactyilia
-	+++	سگمانتاسیون شدید نوتروفیلها	++	-	هیپوپلازی یا آپلازی عضلات تنار
-	+++	فراوانی Drumsticks در دخترها	++	-	فقدان شیارهای تحتانی انگشتان
+++	-	پلاستهای کوچک	-	+	هیپوتونی عضلات
			+++ ۱	+	سفتی عضلات

شکل انگشتان دست، رویهم قرار گرفتن پاها بصورت X و تحذب شدید کف پاها .	در کمتر از ۱۰ درصد موارد دیده میشود	«+»
	در تقریباً ۱۰ - ۲۵ درصد موارد دیده میشود	(+)
	در حدود ۲۵ - ۵۰ درصد موارد دیده میشود	+
کاریوتیپ بیمار تشخیص بالینی را تأیید میکند : ۷۴ %	در ۵۰ - ۷۵ درصد موارد دیده میشود	++
باخته‌ها دارای ۴۷ کروموزوم بودند و کروموزوم اضافی متعلق بگروه E بود .	در ۷۵ - ۹۹ درصد موارد دیده میشود	+++
	در ۱۰۰ درصد موارد دیده میشود	++++
	خلاصه	
تریزومی E بیشتر در نوزادانی که از مادران مسن متولد میشوند دیده میشود . در صورتی که مادر جوان باشد احتمال وجود Translocation یا Trisomy E/Normal Mosaicism در او می‌رود. تنها راه پیشگیری تشخیص قبل از زایمان از طریق کشت کروموزومی سلولهای مایع آمنیوتیک و قطع حاملگی میباشد.	در این مقاله پسر بچه ۶ ماهه‌ای معرفی میشود که از نظر بالینی علائم مشخص سندرم Edwards - تریزومی E- را نشان میدهد : عقبماندگی شدید روانی و حرکتی، کوچکی جمجمه و فك زیرین، فتق بیضه چپ، در رفتگی دو طرفه مفصل ران ، تغییر	

References

1. Carr, D. H. : Obstet. and Gynec. 26 (1965) 308
2. Dutrillaux, B. Lejeun, J. : Triangle vol. 11. No 3 (1972) 84
3. Edwards, J.H. , Harnden, D.G. and Cameron, A.H. : Lancet (1960/1) 787
4. Gagnon, J. et al. un. med. Canada 90 (1961) 1220
5. Gagnon, J. et al. un med. Canada 92 (1963) 311
6. Gianelli, F. et al. An autoradiographic and measurement study, Cyto genetics 6 (1967) 410
7. Gottlieb, M. I. et al: Amer. J. med. 336(1962) 763
8. Hecht, F. et al. J. Pediat. 63 (1963) 605
9. Hienz, H. A. : Chromosomenfibel: Stuttgart (1971) 28
10. Koulischer, L. : Ann. Genet. 10 (1967) 150
11. Moseley, J. E. et al: Amer. J. Roentgenol. 89 (1963) 905
12. Ozonoff, M. B. et al. : The trisomy 18 Syndrome
13. Patau, K. et al. : Chromosoma 12 (1961) 280
14. Pfeiffer, R. A. : Hum. Genet. 2 (1966) 178
15. Smith, D. W. et al. : J. Pediat. 60 (1962) 513
16. Taylor, A. I. J. Med. Genet. 5 (1968) 227
17. Valantine, G. H. : Eine Einführung für Kliniker. Springer. Berlin ۱۹۶۸
18. Valantine, G.H. : Heidelberger Taschenbücher (1968) 91
19. Warkang, J. E. et al. : Amer. J. Dis. Child. 112 (1966) 502
20. Wang, H.C. et al. , Nature 195 (1962) 733