

## انوریسم ورید گالین و علائم رادیولوژیک آن

دکتر غلامعلی تیموریان \*  
پروفسور فرهنگ باقری \*

کالسیفیکاسیون داخل جمجمه‌ای مشاهده نگردید .  
با تشخیص افزایش فشار داخل جمجمه بعلمت يك ضایعه  
فضاگیر احتمالی وانتریولوگرافی انجام گردید . این آزمایش  
اتساع بطن‌های جانبی و وجود يك ضایعه فضاگیر در محل پینتال  
راکه اثر آن بر روی قسمت خلفی بطن سوم بخوبی مشهود بود  
نشان میدهد . پس از این آزمایش حال عمومی بیمار کمی بهتر  
میشود . با قراردادن گوشی روی سر بیمار سوفل ممتدی شنیده  
میشود و حدس انوریسم ورید گالین زده میشود . در آنژیوگرافی  
( شکل ۲ و ۱ ) که از بیمار بعمل آمد شریان سربرال قدامی و  
ارتباطی خلفی و در دنبال آن مغزی خلفی پر شده و اتساع نشان میدهند  
و سپس بيك کیسه پر از ماده حاجب که همان ورید گالین متسع  
میباشد ختم میگرددند بدین ترتیب وجود انوریسم ورید گالین  
ثابت گردید .

برای اینکه ارتباطات شریانی ضایعه بهتر روشن شود  
برای بیمار آنژیوگرافی ورتبرال نیز انجام گردید ( شکل ۳ )  
و نشان داد که شرایین سربرال خلفی و شاخه‌هایش تماماً به کیسه  
آنوریسمال ختم و با آن ارتباط دارند .  
بدین طریق تشخیص انوریسم گالین قطعی و ارتباطات عروقی  
آن مشخص گردید .

( بحث )

آنوریسم ورید گالین يك ناهنجاری شریانی وریدی  
است که در آن شرایین متسع ارتباط آزاد با ورید گالین متسع  
دارند و ورید گالین تحت اثر فشار شریانی ممکن است حجم  
فوق‌العاده زیادی پیدا نماید . تشخیص این عارضه يك تشخیص

انوریسم ورید گالین نوعی ناهنجاری شریانی وریدی است  
که در آن سیستم شریانی مغز ارتباط مستقیم و آزاد با ورید گالین  
دارد . این عارضه خیلی نادر بوده و در صورتیکه زود تشخیص داده  
شود ممکن است با عمل جراحی به درمان آن اقدام نمود .  
این ناهنجاری وریدی اولین بار در سال ۱۹۲۸ توسط  
دندی ( Dandy ) شرح داده شده است و در نشریات پزشکی  
از سال ۱۹۲۸ تا ۱۹۶۴ فقط ۳۸ مورد آن شرح داده شده بود  
[۹] و در سال ۱۹۷۲ ، ۲۷ مورد از این بیماری که در لیتراتور  
پزشکی همراه با نارسانی قلب گزارش شده توسط Cronquist  
جمع آوری و شرح داده شده است .  
در انتشارات طبی فارسی تاکنون موردی منتشر نشده است .  
در اینجا ابتدا شرح حال يك مورد از این عارضه را ذکر نموده  
سپس به بحث درباره علائم بالینی و رادیولوژیک آن میپردازیم .

### شرح حال بیمار

بیمار كودك سه سال و سه ماهه ایست که بعلمت افتادن و  
بیهوشی موقتی مراجعه نموده این وضعیت تاکنون چندین بار برای  
بیمار اتفاق افتاده است پدر و مادر طفل که ظاهر آسالم میباشند اظهار  
میکنند که در موقع ناراحتی چشمهای طفل به عقب پیچیده و لبهای  
او سیاه میشود .

در معاینه بالینی که از طفل بعمل آمد برجستگی نسبی  
وریدهای سرو پیشانی همراه با بزرگی سر و اتساع نسبی پوپی  
مشاهده شد ، ضربات نبض کمی افزایش نشان میداد و در رادیوگرافی  
قفسه صدری بزرگی قلب همراه با احتقان عروقی ریوی مشاهده گردید .  
در رادیوگرافی جمجمه سو تورها کمی باز بود ولی هیچگونه

\* دانشکده پزشکی پهلوی

رادیولوژیک بویژه آنژیوگرافیک میباشد. در این عارضه نادرازا نظر جنس، میزان ابتلاء مرد به زن را ۳ به ۱ ذکر میکنند. اغلب این بیماران بعلت بزرگی سر و تشنج و اختلالات عصبی و یا بعلت اختلالات تنفسی و سیانوز مراجعه میکنند [۵۰۳]

در امتحان بالینی برجستگی وریدهای سطحی پوست سر با صورت جلب نظر میکند و با گذاردن گوشی روی نواحی مختلف سر، سوفل واضح ممتدی اغلب بگوش میرسد.

بزرگی و نارسائی قلب نیز اغلب دیده میشود و بطور کلی در کودکان مبتلی به کاردیومگالی با یا بدون نارسائی قلبی یا علت نامعلوم باید ب فکر انوریسم و رید گالین و یا ناهنجاری شریانی و ریدی کبد بود. گولد (Gold) و همکارانش این بیماران را بر حسب سن و شروع علامت به سه دسته تقسیم میکنند [۲]

۱- زمان ثنوناتال که در آن بیشتر نارسائی قلب خود نمائی میکند.

۲- دوره کودکی - که در آن ابتدا حملات تشنجی و هیدروسفالی پیدا میشود.

۳- در نوجوانان تا سن بلوغ - که در آن سردرد و علامت موضعی بیشتر جلب نظر میکنند. مکانیسم ایجاد نارسائی قلب را باین صورت بیان میکنند که ارتباط آزاد بین شرایین و وریدها باعث افزایش بازده قلب میشود از طرف دیگر بعلت این که مقاومت عروق ریوی کم نشده است بنا بر این نارسائی بطن راست عارض خواهد شد.

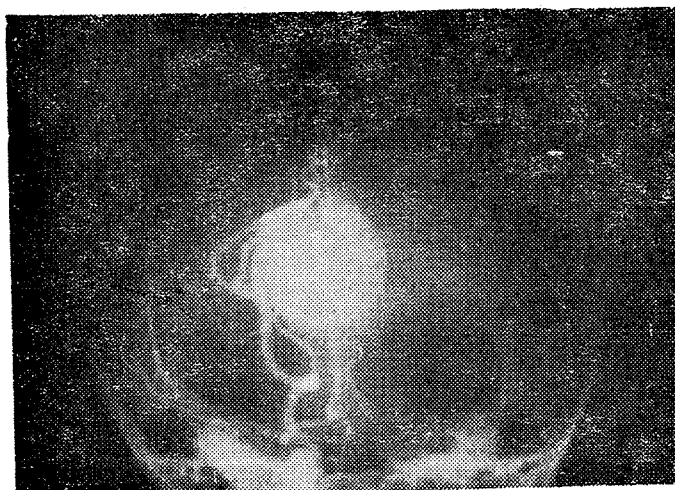
والکر (Walker) و همکارانش معتقدند که سیانوز اغلب در کودکان در اثر فیستولهای شریانی و ریدی مهم ایجاد میشود و علت آن شنت راست به چپ از راه سوراخ اوال است (ثانوی نسبت به افزایش فشار در دهلیز راست).

گاهی انوریسم گالین خیلی بزرگ شده و باعث انسداد اکدوکسیلیویوس و هیدروسفالی میشود خونریزی داخل جمجمه ای بعلت این انوریسم نادر است.

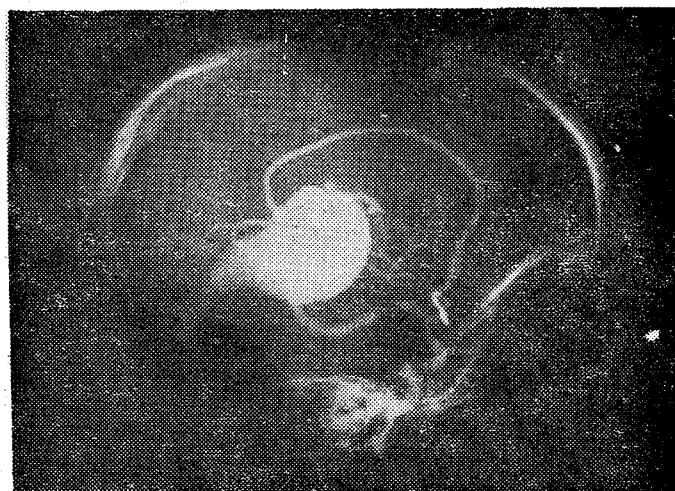
بطور کلی در بچه های مبتلا به هیدروسفالی و یا نارسائی قلبی باعث مبهم باید در فکر انوریسم و رید گالین بود و با امتحانات نورورادیولوژیک به تشخیص رسید.

از نظر علامت رادیولوژی غیر از تغییرات مربوط به نارسائی قلب (بزرگی قلب - احتقان عروق ریوی و غیره) در جمجمه اغلب سو توها کمی باز میباشند ممکن است کالسیفیکاسیون حلقوی ظریف در محل ورید گالین دیده شود. این کالسیفیکاسیون اغلب در سنین بالا معمولا بعد از ۱۵ سالگی گزارش شده است ولی ممکن است در سنین پائین تر هم دیده شود.

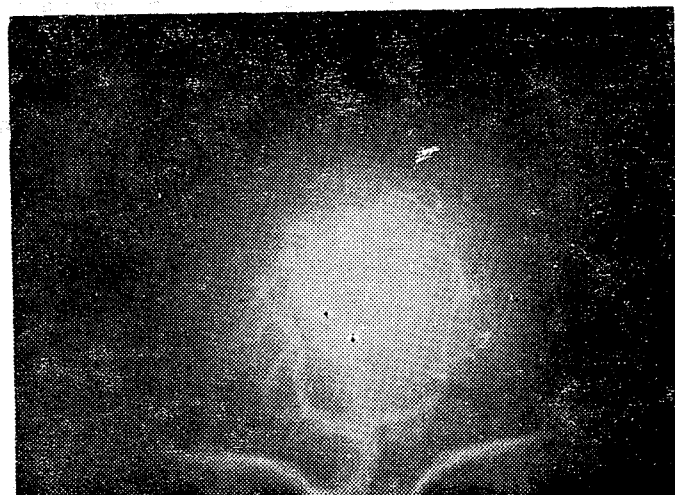گاهی این بچه ها با حدس يك ضایعه فضا گیر توهمورال داخل جمجمه تحت معاینه و آنتریولوگرافی قرار میگیرند که در این



شکل ۱



شکل ۲



شکل ۳

وضع سایر شراین را مشخص می‌سازیم ولی اگر وسائل فوق در اختیار نباشد باید آنژیوگرافی کاروتید دوطرفی و سپس ورتبرال برای بیمار انجام دهیم. معمولاً کیسه آنوریسم از راه شراین سربرال قدامی و خلفی و شاخه‌های آنها پرونیامیان می‌شود ولی ممکن است شراین مغزی میانی و مخچه‌ای فوقانی نیز مبتلا باشند و بالاخره امکان دارد تمام شراین یاد شده ورید گالین را تغذیه کرده و مبتلا باشند.

باید دانست که گاهی آنژیوگرافی کاروتید دوطرف چیزی را نشان نمیدهد بلکه تنها آنژیوگرافی ورتبرال است که عارضه را مشخص مینماید. بهترین طریقه درمان این بیماران بعقیده Pool و Potts همانا عمل جراحی و بستن شراین تغذیه‌ای و برداشتن ساک آنوریسمال در صورت امکان است [۴].

#### خلاصه

یک مورد آنوریسم ورید گالین همراه با علائم بالینی و آنژیوگرافی آن شرح داده شد سپس در مورد این عارضه نادر بحث مختصری راجع به علل مراجعه - علائم بالینی - و یافته‌های نورورادیولوژیک این بیماران بعمل آمد.

حال بطنهای جانبی متسع و توده‌ای در قسمت خلفی بطن سوم جلب نظر میکند.

Heinz و همکارانش یک مورد ترومبوز کامل ورید گالین را شرح میدهند که در کودک مبتلا به هیدروسفالی دیده‌اند و در پیوستی از توده مزبور آنرا ترا توم تشخیص داده بوده‌اند [۱۰]. بطور کلی آنوریسم ورید گالین را باید در تشخیص افتراقی توده‌های انسدادی ناحیه حلقه تننوریال و تومرهای پینئال و کیست اراکنوئید در نظر داشت و مطرح نمود.

در سننیکرافی مغزاین عارضه بصورت یک منطقه با اکتیویته زیاد در قسمت خلفی میانی در عقب و بالای زین ترکی نمایان خواهد شد ولی بطور کلی در بچه‌هایی که حدس آنوریسم ورید گالین (بزرگی سرو وجود سوفل ممتد در جمجمه و غیره) زده می‌شود اولین و بهترین وسیله تشخیص همانا آنژیوگرافی سربرال میباشد در این صورت اگر وسائل سرو آنژیوگرافی و پان آرتریوگرافی داشته باشیم از راه کاتتریس شریانی و یا تزریق رتروگراد داخل شریان براکیال میتوانیم تمام عروق مغز را بایک تزریق نمایان سازیم و با بنظریق نه تنها به تشخیص عارضه میرسیم بلکه عروق تغذیه‌ای

#### References

- 1- Lehman, S.J., K.Y. Cbynn, J.W.C. Hagstrometal. : Amer. J. roentgenol. 98 (1966) 653\_659.
- 2- Gold ,A.P.,J.Ransoboff,S. Carter. Acta neurol.scand . (suppl. II) 40 (1964) L\_31
- 3- Cronquist,S., L. Granbold, N.-R. Lundstrom : J. Neurosurg. 36 ( 1972 ) 249\_254
- 4- Pool J.L.,G.D. Potts : Ist ed. Harper & Row publishers, Hoeber Medicaldivision, New York, pp. 375-390 (1965).
- 5- Taylor, J.R.,W.E. Bell: case report. J. Neurosurg 34 (1971) 818\_822.
- 6- J.Bonnal., J.Legre , L, angiographie cerebral .MASSON 1958. (194\_196).
- 7- Moyes,P.D : J. Neurosurg. 31 : 271. 1969.
- 8- Hammock,M.K.,D.H. Milborat,K.Earle et al. J.Neurosurg. 34 (1971) 77\_83.
- 9- Russel, W., and Newton, T.H., Am. J. Roentg. 92 (1964) 756
- 10- E.Ralph Heinz,James F. Schwartz and Robert A. Sears : British J. of radiology . 41, 424\_428 1966.