

## روش‌های جراحی برای درمان آنوریسم آئورت صعودی همراه با نارسائی دریچه آئورت\*

امیر منصور روشن ضمیر\*\* A. M. Rowshanzamir

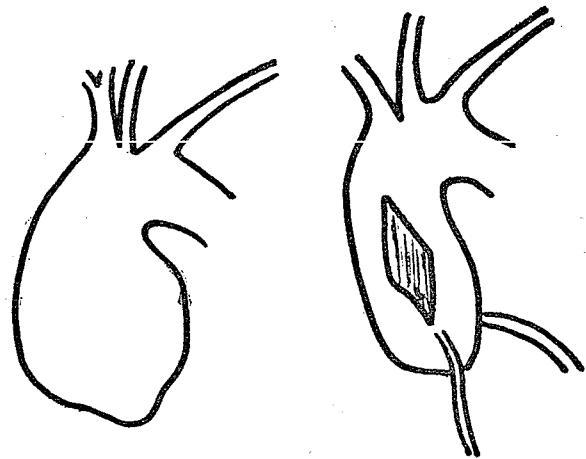
اولین بار Aneurysmorrhaphy با بر داشتن طولی (Tangential excision) يك قسمت آنوریسم توسط بانسون (Bahnsen) و Nelson بسال ۱۹۵۶ صورت گرفت [۲ و ۳] که به دنبال آن De Bakey و Crawford و Cooley نیز تکنیک مربوطه را بکار بردند.

در مرحله دوم انواع دستگاه‌های ریه و قلب مصنوعی اجازه داد که برداشت کامل قسمت گشاد شده آئورت صعودی تا حدی میسر گردد و بسال ۱۹۵۶ Cooley و De Bakey ضمن برقراری گردش خون خارج از بدن موفق گردیدند قسمت بالائی (Distal) آنوریسم را تا پائین در نزدیکی شریانهای Coronary بردارند و بجای آن يك قطعه از آئورت محافظت گردیده (Aortic homograft) پیوند نمایند [۵ و ۶ و ۷]. چندی بعد بدین منظور از لوله‌های مصنوعی از نوع نایلون مخصوصی بنام Teflon یا Ivalon استفاده گردید

با وجود این تلاش و صرف نظر از تلفات شدید مربوط به تکنیک جراحی، در اغلب موارد دوران پس از عمل توأم با ظهور نارسائی‌های شدید بطنی همراه با مرگ بیمار بود تا آنکه روشن گردید که در صورتیکه آنوریسم آئورت همراه با گشادی حلقه آئورتیک باشد درمان جراحی این گشادی نیز ضروری است. این نظریه Groves بود و پیدایش دریچه مصنوعی بالاخص از نوع استار ادواردز [Stard-Edwards ۹] وسیله‌ای گردید که قرارداد این نوع دریچه‌ها این قسمت از درمان را نیز شامل گردانند [۱۱].

معمولا بیماری مارفان (Marfan disease) با نوع Erdheim [۱۲ و ۱۰] در لایه وسطای عروق و گاهی سینولیس، علت گشادی و آنوریسم قسمت صعودی آئورت میباشد. همزمان با گشادی آئورت صعودی، گشادی حلقه آئورت و يك نارسائی دریچه‌ای شدید می‌تواند وجود داشته باشد که درمان بیماری را به مراتب مشکل‌تر مینماید.

تاریخچه تکامل تکنیکهای جراحی که بدین منظور بکار رفته است بسیار جالب است و میتوان آنها را از نقطه نظر تحول در دو مرحله مطالعه نمود: مرحله اول قبل از ایجاد وسائل ریه و قلب مصنوعی و مرحله دوم توأم با استفاده از این وسائل با Extracorporeal circulation

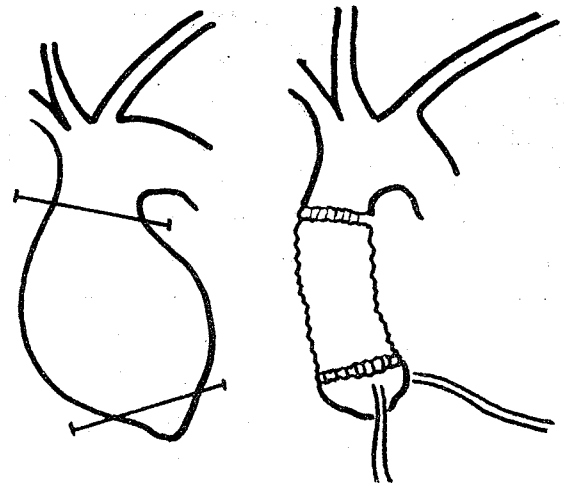


روش Nelson و Bahnsen - ۱۹۵۲

\* Evolution of technics for surgical management of the aneurism of the ascending aorta associated with aortic valve insufficiency .

\*\* گروه جراحی دانشکده پزشکی دانشگاه تهران - عضو آکادمی جراحی فرانسه

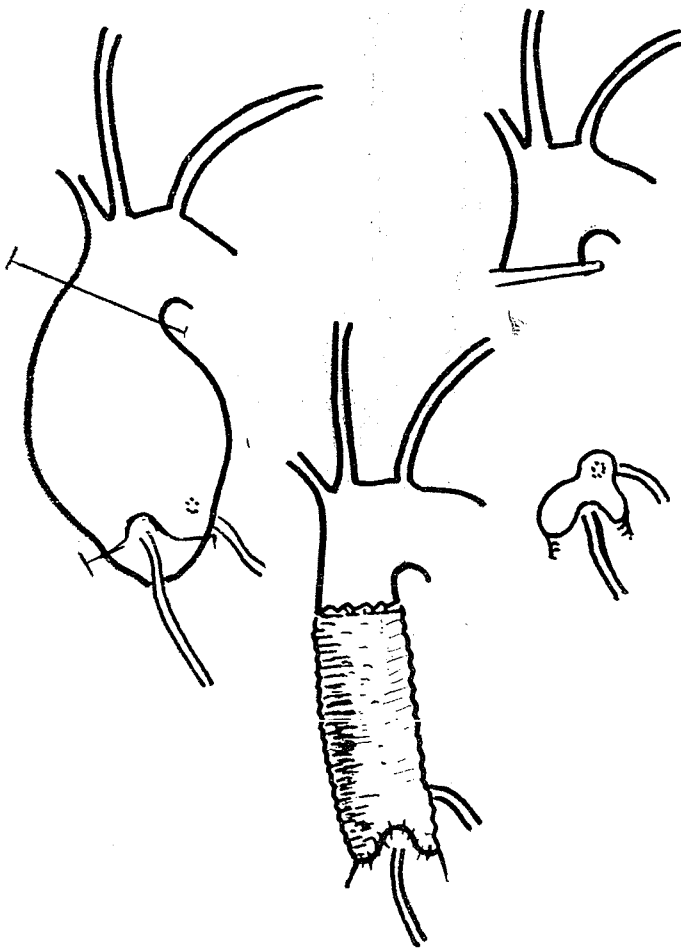
که قسمت سالم آئورت در نزدیکی حد فوقانی آنوریسم دورزده می شود تا برای درجا گذاردن يك پنس کلامپ بر روی آن آماده باشد. وقتی جریان گردش خون در دستگاه و بدن در حد رضایت بخش برقرار گردید و يك کانول (Cannula) در بطن چپ قرار داده شد آئورت سالم در محل آماده گردیده کلامپ می شود و آنوریسم در پائین این کلامپ بایک برش عمودی باز می گردد و در اسرع وقت دو کانول برای تزریق قلب در سوراخهای شرايين کرونر داخل می شوند. (این کانولها در ضمن انجام عمل جراحی به نوبت جابجا خواهند گردید). قسمتی از دریچه آئورت ناسالم در سینوس والسالوا (Valsalva sinus) برداشته می شود و بخیه های منظمی بر روی حلقه آئورت درجا گذارده می شوند که آماده دوختن پیوند (Graft) از بافت مصنوعی باشند. همزمان با انجام این مرحله آسیستان تالشی پیوند مصنوعی



شکل ۲- روش Cooley - ۱۹۵۶ - بدون والو. در سال ۱۹۶۴ Groves همین تکنیک را با درجا گذاردن والو استارادواردز تکمیل نمود

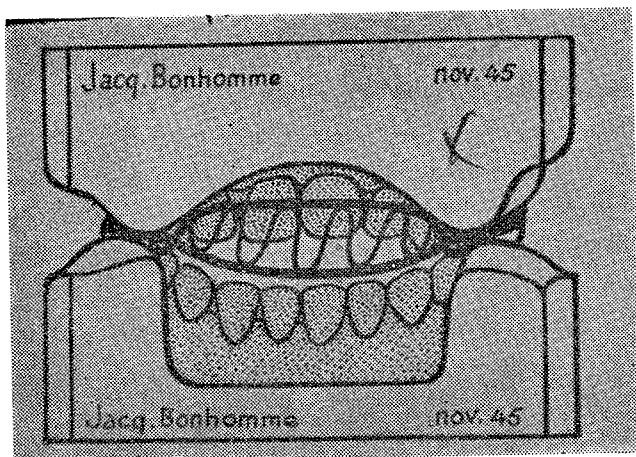
معدلك تا آن زمان با وجود کاربرد دریچه مصنوعی قسمتی از آنوریسم که شرايين کرونر (Coronary) از آن خارج میگردید در محل باقی می ماند زیرا برداشتن آن جز با قطع شریانهای مذکور امکان نداشت لذا Wheat و Wilson بسال ۱۹۶۴ تکنیکی را پیشنهاد نمودند که ضمن آن گشادشدگی آئورت بطریقه مخصوصی در اطراف سوراخهای کرونر (Coronary) نیز برداشته می شد [۱۴]. این تکنیک با آنکه بسیار هوشمندانه تعبیه گردیده بود صعب الاجرا بود و نتایج در دست گروه های مختلفه جراحی قلب همیشه رضایت بخش نبود خصوصاً آنکه پیوند آئورت در ناحیه درون حلقه آئورت در سینوس والسالوا (Valsalva) به زبانهای جدار آئورت حامل شریانهای فوق الذکر و تغییر مکان یافته به مشکلات تکنیکی شدیدی برخورد می نمود تا آنکه بسال ۱۹۶۸ بتال (Bentall) و دوبونو (Dobono) تکنیک جدیدی را پیشنهاد نمودند که از طرفی خطرات تشریح (dissection) آنوریسم را در بر نداشت و از طرف دیگر برای درمان تغییرات مرضی (Pathological) موجود کامل بنظر میرسید [۴].

طرز اجرای این تکنیک بدین قرار است که قفسه صدری بیمار آماده برای عمل جراحی با يك برش عمودی پوست و جناغ سینه باز میگردد. طبیعتاً این زمان از عمل جراحی زمانی است حیاتی زیرا کوچکترین عدهمه به آنوریسم آئورت که بدون فاصله در پشت استرنوم قرار دارد همراه است با حادثه خون ریزی غیر قابل کنترل و مرگ. وقتی دسترسی به دهلیز راست و یا بطن راست ممکن گردید جریان خون خارج از بدن در دستگاه ریه و قلب مصنوعی از طریق یکی از این دو حفره و شریان رانی برقرار میگردد و تدریجاً حرارت بدن بحدود ۳۳ درجه سانتی گراد پائین آورده می شود. فقط در این هنگام است



شکل - روش Wheat به سال ۱۹۶۴

مذکور را به يك دریچه آئورتیک مصنوعی از نوع استارادواردز بخیه میکنند بنحوی که حاصل يك پروتز (Prosthesis) مشترک يك تکه ای از آئورت و دریچه مصنوعی خواهد بود. در مرحله بعدی این مجموعه بكمك بخیه های آماده شده در اطراف حلقه آئورت به قلب دوخته می شود.



شکل ۳- پلاك با سپر مخصوص

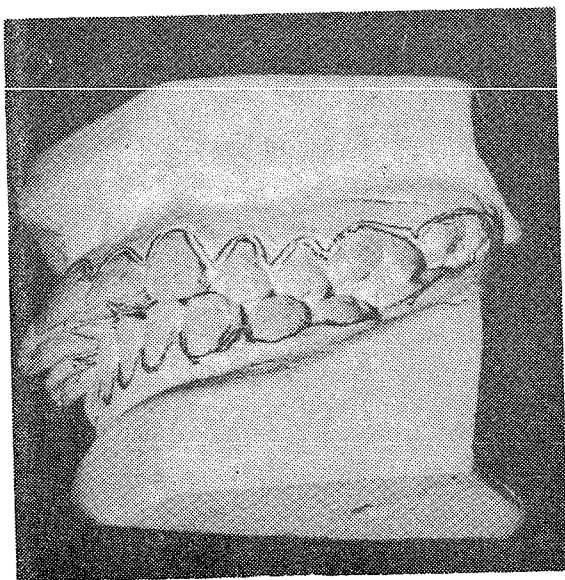
در مواردیکه فشار زبان بر روی ثنایا بعلت آنومالی آناتومیکی آن یعنی بلندی بیش از اندازه باشد باید مبادرت به عمل گلوستکتومی با برداشتن نوک زبان نمود بدین معنی که شکافی بشکل ۸ در نوک زبان داده و دو قسمت را به هم میدوزند. (ارتدنیسی شاتو)

این عمل باعث ایجاد یک تعادل کامل و پابرجای عضلانی گشته و کوچکترین اشکالی در طرز تلفظ ایجاد نمیکند.

در زیر یک نمونه از درمان پروآلوئولی و جلوآمدگی ثنایاها که بعلت آنومالی فوناسیون ایجاد گشته و در بخش ارتدنیسی دانشکده دندانپزشکی دانشگاه تهران انجام گرفته ذکر میگردد.

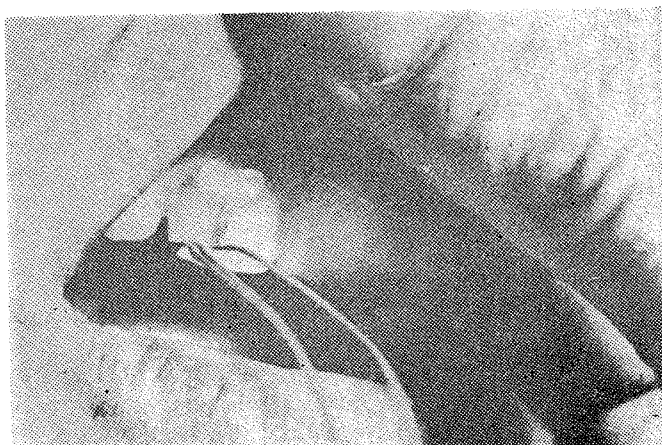
دوشیزه. س. ع. در تاریخ ۱۵/۷/۴۸ به بخش ارتدنیسی مراجعه نمود.

تصویر ۴ وضع دندانهای او را قبل از درمان نشان میدهد. پروآلوئولی و بیرون زدگی شدید ثنایاها در حدود ۱۲ میلیمتر،



شکل ۴

دریافت که در موقع ادای کدام حرف زبان بیش از اندازه به دندانها فشار می آورد. (شکل ۲)



شکل ۲

پرفسور کواپه و پرفسور فیوو شرح مفصلی درباره‌ی این فشارسنج در مجله European Orthodontic Society برشته تحریر در آورده اند.

#### درمان

بعقیده همین دانشمندان که در رسالات Bichat چاپ پاریس نگاشته شده بیشتر پروآلوئولیاها و بیرون زدگی ثنایاها بعلت بی نظمی فوناسیون میباشد.

اگر تنها مبادرت به درمان ارتدنیسی شود پس از برداشتن آپاریها ناهنجاری دوباره عود خواهد نمود.

درمان آنومالی فوناسیون با بررسی کامل طرز تلفظ کودک شروع میشود. در جلسات متعدد به او آموخته میشود که مثلاً موقع تلفظ کلمات متشکله از D و T زبان را در ناحیه سنگلوم ثنایاهای بالا فرار دهد و نیز از انترپوزیسیون زبان بین ثنایا خودداری نماید.

در جلسات دیگر کودک را وادار بخواندن متن یک کتاب مینمایند و حرکات زبان او را بدقت تحت نظر می آورند که آیا میتواند تمرینهای قبلی را بخوبی انجام دهد یا خیر.

درمان فوناسیون باید با آگاهی و حوصله انجام شود و اگر همیشه نتیجه‌ای را که این درمان در پی خواهد داشت در نظر بگیریم مشکلات آن آسان جلوه خواهد کرد.

اغلب از یک پلاك با سپر مخصوص نیز استفاده میشود که وقتی در دهان نصب شد کودک نمیتواند هنگام حرف زدن زبان را پشت ثنایاها فشار داده یا بین آنها قرار دهد. (شکل ۳)

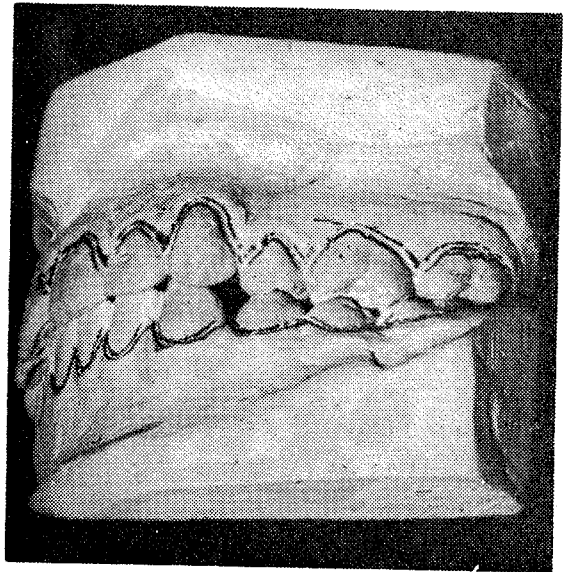
میفشرد و بهمین دلیل تلفظ او نامفهوم بود و طفل حالت شرمندگی و خجالت زیادی احساس میکرد. مدت سه ماه طول کشید تا بتدریج فوناسیون وی بهبود یافت و بانصب يك پلاك ساده همراه با آرک‌هستیبول و بایت-پلین، بمدت ۵ ماه، اورجت و اوربایت او بهبود یافت. تصویر شماره ۵ وضع دندانها را بعد از درمان نشان میدهد. البته به خاطر دیستاله کردن دندانها ناچار دو پر مولر بالای بیمار نیز برداشته شد.

نکته مهم این است که تاکنون سه سال از درمان او میگذرد و با اینکه پلاك ارتدنسی از دهان او برداشته شده هیچگونه عود و بازگشتی مشاهده نشده است در صورتیکه در موارد مشابه اگر درمان اتیولوژیکی انجام نشود پس از چند ماه مالفورمسیون عود خواهد کرد.

## نتیجه

- ۱- کلیه درمانهای ارتدنسی باید اتیولوژیک باشند و تنها برفع ظاهری ناهنجاریها مبادرت نشود.
- ۲- ناهنجاریهای فوناسیون در ایجاد آنومالی فکین بسیار مؤثرند و تا اقدام برفع آن نشود درمان بی‌اثر خواهد ماند.

فک پائین نرمال و در کلاس ۱ آنگل قرار داشت. ثنایای پائین بالته-های بالاتماس پیدا میکردند. سوپراکلوزیون شدیدی بنظر میرسید.



شکل ۵

بیمار مبتلا به آنومالی شدید فوناسیون بود هنگام تلفظ حروف «د» و «ت» زبان را بسیار جلو آورده و به پشت ثنایاها

## REFERENCES

- ۱- ابروآسیون شماره (۱۸) بخش ارتدنسی دانشکده دندانپزشکی دانشگاه تهران.
- 2- Cauhépe., *Rev. Stomat. (Paris)*, 1: 72, 1964.
- 3- Michel Chateau., *Orthopedie dento-faciale*. Masson Co, 55-59. Paris. 1964.
- 4- Cauhépe., *Europ. Orth. Society*, 5: 91, 1961.
- ۵- منوچهر صدیق: اثر عضلات در اکلوزیون دندانها و درمانهای ارتدنسی-تهران ص ۱-۲ سال ۱۳۵۰.