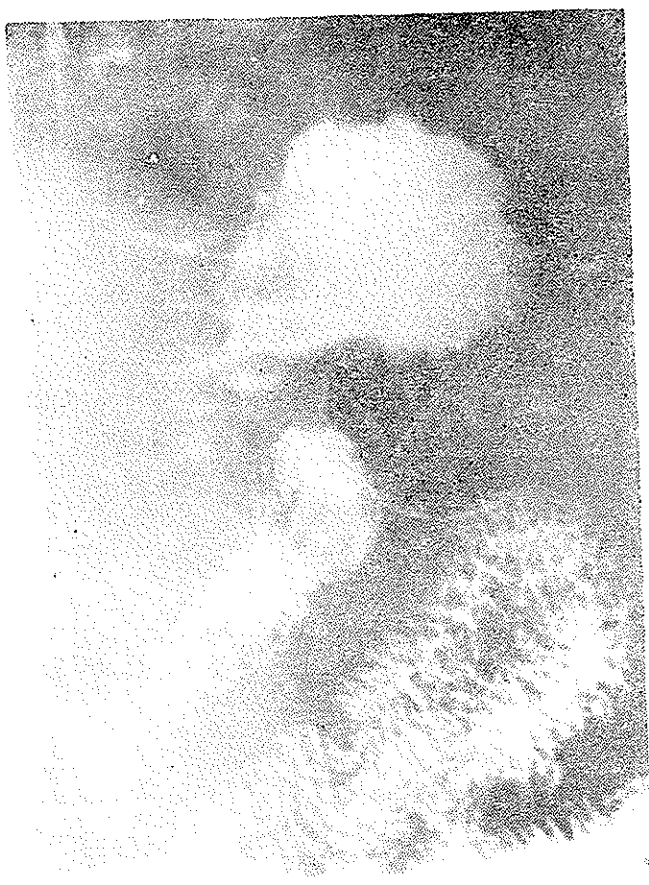


## لنفوسارکوم ازوگاردیوتو پروزیتمی (گزارش ۶ مورد)

دکتر حسن مقصودی\*

در آزمایش رادیولوژی آنها برجستگی مخاط معده با عریض شدن آن کسب یکی از علائم رادیولوژیکی لنفوم معده میباشد نزد یک بیمار آشکار بود (شکل ۱) ابتلاء مری شکمی نیز با توجه



شکل ۱- در فیلم معده در وضعیت خوابیده به پشت برای مطالعه ناحیه فندوس، عریض شدن چسبهای مخاطی ناحیه کاردیا جلب نظر مینماید.

### مقدمه :

قسمت مری شکمی کاردیا و فندوس معده به عقیده Chérigé یک واحد فیزیولوژی رادیولوژی میباشد و بعضی مواقع تومورهای این ناحیه از یکجا شروع شده (فرضاً کاردیا) و بتیغه قسمت های مربوطه را نیز بعداً فرا میگیرد.

در مواقعی که یک کارسینوم ازوگاردیوتو پروزیتمی افشاء میشود ضایعه در واقع پیشرفته و از نظر درمان جراحی مایوس-کننده است لیکن در مورد ابتلاء این ناحیه به لنفوم لا اقل شانس رادیوتراپی و بهبودی قابل توجه وجود خواهد داشت لذا مطالعه و تشخیص لنفوم های این ناحیه از نظر درمانی ارزش بیشتری خواهد داشت.

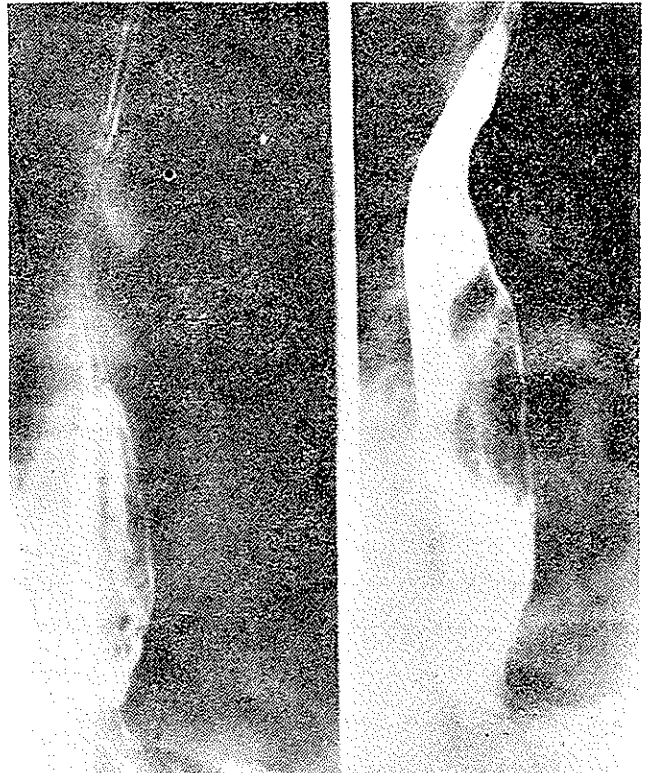
### معرفی بیماران :

در انستیتو تاج پهلوی ۶ مورد لنفوسارکوم ناحیه ازوگاردیوتو پروزیتمی مشاهده گردید که تنها نزد یک نفر آنها کسب مخاط فندوس عریض شده بود تشخیص احتمالی در رادیولوژی لنفوم در نظر گرفته شد و چون قسمت مری شکمی تا حدی دچار گردیده بود ضمن ازونفاگوسکوپی بیوپسی از مری تحتانی امکان یافت که نتیجه آن لنفوسارکوم بود.

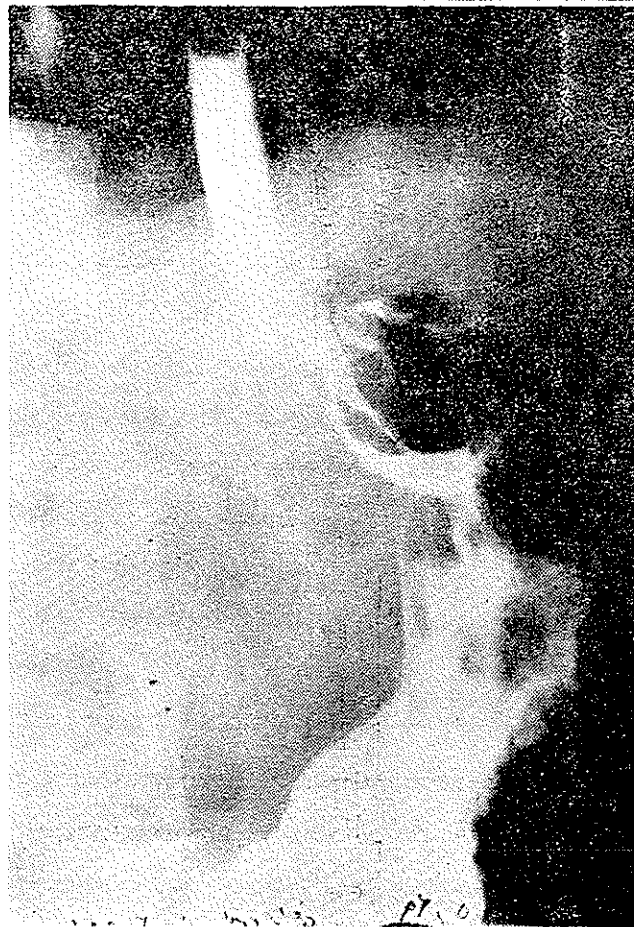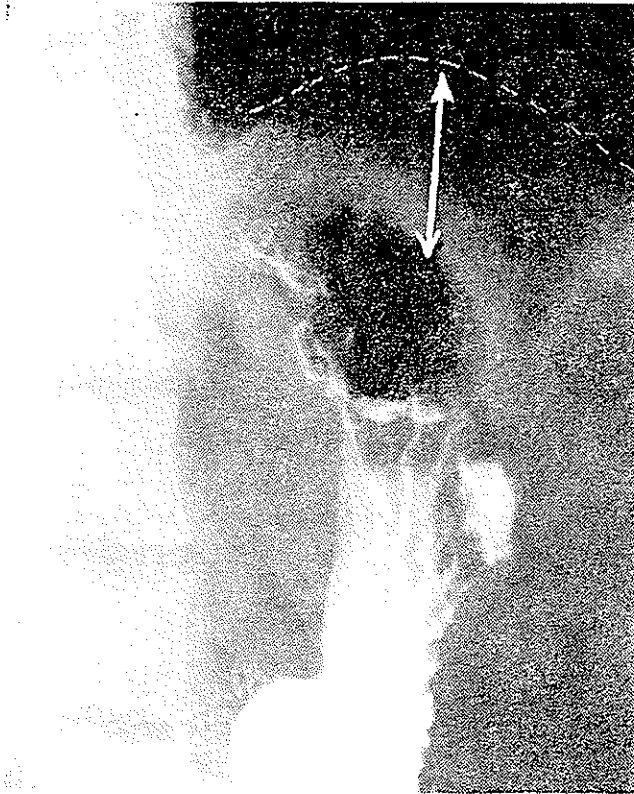
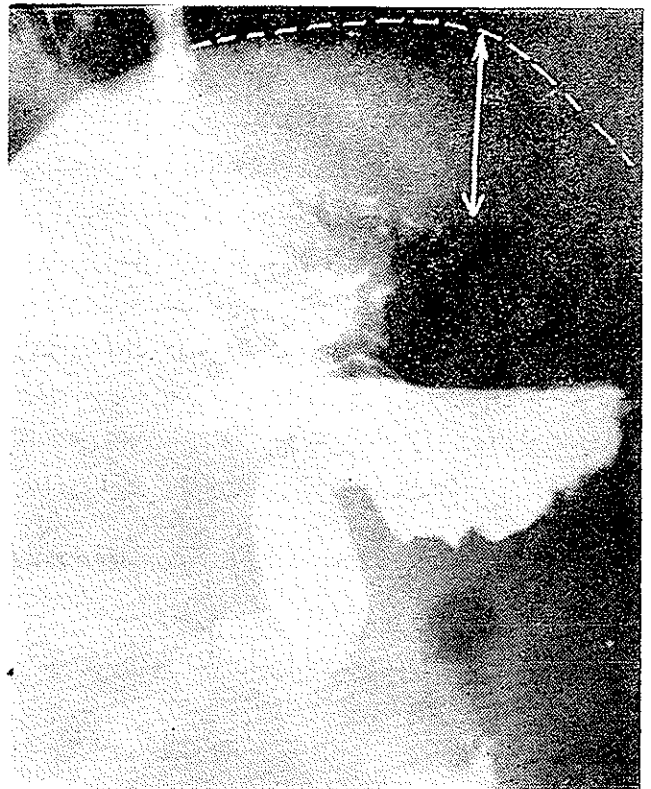
از میان این شش بیمار که امتحانات روده کوچک و کلون نیز بعمل آمد نزد دو نفر ابتلاء روده کوچک نیز با رادیولوژی معلوم شد و در چهار مورد دیگر ضایعه اولیه بنظر رسید. آدنویاتی محیطی یا مدیاستینال در هیچیک از آنها معلوم نشد. از این شش بیمار ۵ نفر مرد و یک نفر زن بود. سن آنها بین ۳۸-۴۸ سالگی قرار داشت.

\* گره رادیولوژی دانشکده پزشکی - دانشگاه تهران

بسه برجستگی مخاط آن و افزایش زاویه همپس حدس زده شد (شکل ۲) و نزد بیمار دیگر بجز منظره تومر که قسمتی از فضای



شکل ۳- زاویه همپس حادث شده و این نشانه در تومر ناحیه کاردیادیده میشود و ضمناً چین های مخاطی همی آجتانی نیز عریض می باشند .



شکل ۳ و ۴- در این شکلها ضخیم شدن جدار فندوس، با ازدیاد فاصله فضای هوایی معده و قاتاده ریه چپ مشخص میشود .

ابتلاء دئودنوم بخلاف کارسینوم زیاد است و در این مواقع اگر تومر کوچک باشد بایستی آزمایش دئودنوگرافی همیوتونیک کمک گرفت و خصوصاً به زاویه تریز توجه نمود. ترانزیت روده کوچک با باریم رقیق و بمقدار کم صورت میگیرد و در صورت امکان بهتر است با تلویزیون مرتباً شکم کنترل شود چون در لنفوم روده کوچک بعضی مواقع انسداد قابل توجه برای متوقف کردن باریم وجود ندارد. بارد شدن باریم از موضع مبتلا ممکن است تومر نادیده بماند.

آزمایش کلون نیز برای این بیماران بایستی بعمل آید و گاه ناحیه رکتوسیگموئید دچار میباشند که با رادیولوژی میتوان تشخیص داد.

از علائم بالینی درد و سنگینی وجود دارد. حدود ۸۰٪ موارد علامت درد ممکن است مثبت باشد [۸] هموپتیزی و ملنارا تنهاده ۰۲٪ موارد [۸] ذکر میکنند و نسبت به کارسینوم دستگاه هاضمه این رقم کمتری خواهد بود.

علامت انسداد روده در لنفومهای هاضمه کمتر از کارسینوم است و بیشتر در نوع هوچکین ظاهر میشود. در مقابل یک بیمار مبتلا به لنفوم قسمت کاردیو تو بروزیتر و یا بقیه قسمتهای معده نکته مهم اینست که آیا ضایعه اولیه است یا ثانوی و یا ژنرالیزه. تجسس گانگلیونهای پریفری و مدیاستینال و مجاور آئورت ضروریست و یک امتحان کامل از دستگاه هاضمه معده و روده کوچک و کلون باید بعمل آید [۸-۱].

آزمایش خون میلوگرام و بالاخره لنفوگرافی نیز کمک به تشخیص یارد اینکه ضایعه اولیه است خواهد نمود و در ابتلاء لنفوم کاردیو تو بروزیتر و یا معده هیچگونه عمل جراحی انجام نمی شود مگر تمام دستگاه هاضمه بطور مطمئن بدو تحت آزمایش رادیولوژی قرار گیرد و کانون دیگری مشاهده نشود. در موقعی که اطمینان حاصل شد ضایعه اولیه و منفرد میباشد چنانچه ضمن عمل جراحی غیر قابل دستکاری تشخیص شد بایستی برای بیوپسی اقدام گردد و بیمار تحت درمان با اشعه ایکس یا کبالت قرار گیرد [۱۴-۴-۳].

#### رادیولوژی

ضایعه در شروع زیر مخاطی است و آنرا برجسته میکند، منظره پولیپوئید یا اولسرا تیوپیدا می کند که اولسر متعدد

هوائی فندوس معده و محل کاردیارا اشغال کرده بود تغییر شکل دیگری بنظر نمیرسید منتها نکته ای که بیشتر جلب نظر نمود اینکه فاصله فضای هوائی معده تا دیافراگم فوق العاده افزایش داشت و این ازدیاد نزد هر شش بیمار بیچشم میخورد. (شکل ۳-۴-۵) این علامت معمولاً در کارسینوم این ناحیه بدین شدت دیده نخواهد شد و اصولاً این تغییر شکل بسیار در کارسینوم فندوس نادر است.

#### بحث:

اولین گزارش لنفوسارکوم معده وسیله Cruveilhier [۱۱] و در سال ۱۸۲۹ است پس از آن Virchow [۱۵-۱۲-۱۱-۱۰] بسال ۱۸۶۳ يك مورد از آنرا تحت عمل جراحی قرار داد و درباره ترمینولوژی آن گزارش تنظیم نمود.

در نوشته های فرانسوی چنین معلوم میشود که قبل از همد در سال ۱۷۵۱ (Morgagni) [۱۴-۷-۵] يك مورد لنفوسارکوم هاضمه ضمن اتوپسی مشاهده و گزارش نموده است و در سال ۱۹۳۳ يك گزارش از شرح حال بیماری که ۱۹ سال پس از عمل جراحی تعقیب میشد و در این دوره عود یا متاستازی ظاهر نکرده است وسیله Carmody و Jones منتشر شده است بطور کلی این تومر را در دستگاه هاضمه نادر میدانند و در نوشته های مختلف حدود ۱-۲ درصد و نیز ۲-۴ درصد از تمام تومرهای دستگاه هاضمه گزارش شده و شاید ۵۰٪ از لنفوم هاضمه در معده باشد [۱۵-۳]. Wang و Peterson از ۱۶۵ مورد لنفوم هاضمه حدود نصف موارد آنرا در معده ملاحظه نموده اند. سن بیماران بین ۴۰-۵۰ سالگی است یعنی حدود ۱۰ سال جلوتر از سن کارسینوما میباشد لیکن در زیر سن ۳۰ سالگی حد ابتلاء لنفوم بیش از کارسینوم میباشد و قابل مقایسه با آن نیست. لنفوم هاضمه نزد مردان فراوان تر است. لنفوسارکوم در دستگاه هاضمه از بقیه لنفومها فراوان تر میباشد و پس از آن رتیکولوسارکوم و بالاخره هوچکین قرار دارد.

تومر در موارد زیادی متعدد میباشد. معده و روده کوچک، و باز روده کوچک خود ممکن است در چند ناحیه مبتلا باشد و بهمین جهت است که با دیدن يك کانون آن بایستی تمام لوله هاضمه تحت کنترل رادیولوژی قرار گیرد. [۹-۸-۶]

اکثر لکانیزاسیون معده ثانوی باشد با توجه به سابقه بیمار حدس لنفوم معده ساده خوانند بود و در موارد لازم دادن مقدار اشعه ایکس برای کوچک شدن سریع تومور، پرتو تابش مشخص کمک نماید. در فرمهای کردیوتوبروزیتر ابتلا قسمت دیستال وری و بیوپسی از آن تشخیص را ساده مینماید.

## نتیجه:

ازشش بیمار مورد معاینه نزد چنانچه آنرا کانون دیگری در دستگاه هاضمه پیدا نشد و دو نفر آنها دچار لنفوم روده کوچک نیز بوده اند. در آزمایش رادیو نوژی آنها جز عریض شدن مخاط که نزد یک بیمار مشاهده شد علامت کلاسیک دیگری که لنفوم را از کارسینوما تمذیک نماید دیده نشد لیکن بنظر رسید که فاصله کیسه عروانی معده تا سطح فوقانی دیافراگم نزد تمام این بیماران خیلی افزایش یافته و از اندازه عادی که حدود ۴-۶ میلیمتر میباشد به ۶-۷ سانتیمتر رسیده است که ممکن است آنرا بعزت اتیلتراسیون زیر مخاطی لنفومها دانست و خصوصیتواند بعنوان یک علامت رادیو نوژی لنفوم این ناحیه در نظر گرفته شود و از طرف دیگر چون ازشش بیمار دچار لنفوم کردیوتوبروزیتر، ۲ نفر در عین حال لنفوم روده کوچک نیز داشتند لازم بنظر میرسد اشاره شود که در تمام لنفومهای هاضمه بایستی تمام دستگاه هاضمه یکجا مورد بررسی قرار گیرد.

خواهد بود. جایگزینی لنفوم معده خیلی متغیر است و محیط انتخابی مثل اپی تلیما را ندارند و منظره رادیولوژیک آنها نیز متغیر است و تصویر خاصی برای تشخیص فرم اولیه از فرم ثانویه وجود ندارد. از نظر تصویر رادیولوژیک عبارتند از:

۱- نوع با همپرتروغی مخاط

۲- اولسروز

۳- اکثریانت [۱۴-۱۳-۲-۱]

در فرم اول عرض مخاط معده تا ۲-۱ سانتیمتر میرسد منتها جهت مخاط عادی میباشد و کثاره چینها دست نخورده و سالم می باشد و این برجستگی مخاط در انحنا بزرگ معده خیلی بیشتر جلب نظر می نماید و گاه این منظره همراه با تصویر ندولهای برجسته می شود و منظره پواییونید پیدامی کند. در اولسروز نیشهای ژانت بوجود می آید که مثل اولسرهایی دارویی با کثاره صاف و از یک چمبره یا برجستگی اطراف احاطه شده است لیکن لکانیزاسیون خاصی ندارند، معمولاً متعدد هستند، با اولسرهایی از کورتیزون تراپی خصوصاً که گاه این بیماران تحت درمان کورتیزون هم برای تطاهر لنفوم می باشند اشتباه می شود.

فرم اتساع دهنده خیلی نادر است و یک قسمت از معده بشدت متسع میشود که حدود محل اتساع یافته نامنظم و در آن باریج دور میزند. در بعضی گزارشها مینویسند در نصف موارد تصویر آن مشابه کارسینوم می شود.

## REFERENCES

- 1- Crile. E. Hazard J. B. et Allen J., *Ann. Surg.*, 39: 43, 1952.
- 2- Ellis H.A., et Lannigan. R., *Gut.* (London), 4: 145, 1963.
- 3- Friedman A.J., *Amer. J. Med.*, 26: 151, 1959.
- 4- Grimoud. M., Lapeyrere J., Moreau. G., Malecaze A., *Mem. Acad. Chir.* 2: 51, 1962.
- 5- Isserlis. G., Faure J., Roncaute et Vayre P., *Press. Med.* 2: 76, 1962.
- 6- Kurpat. D., *Zentrabl. Chir.*, 85: 1130, 1960.
- 7- Mouchet A., Marquand J. et Guivare'h M.A., *Mem. Acad. Chir.*, 91: 1,2,3, 1965.
- 8- Pichard. R., et Fortier-Beaulieu M., Le Lymphosarcome gastrique mérite d'être Irradié Entretiens de Bichat. 363, 1960.
- 9- Rampal. M., Legre M., Chanas P., et Vignoli R., Réticulosarcome gastrique., *Arch. des. Mal. d'app. dig.*, 52: 411, 1963.
- 10- Rauber M., Grosdidier et Brave., *Ann. Chir.*, 32: 617. 626 1958.
- 11- R.Q J. Roque, *Acta. Chir. Scanel*, 122: 393, 1961.
- 12- Schackelford R.T., Wood. S., et Boetnott J.K., *Amer. J. Med.*, 101: 292, 1961.
- 13- Snoddy W.T., *Gastroenterology*, Baltimore, 20: 537, 1952
- 14- Vachon et Coll., *Arch., Mal. app. dig.*, 51: 1193, 1963.
- 15- Wang C.C., et Petersen J.A., *Acta. Radiol.*, 463: 523, 1956.