

## گزارش ناهنجاری گلبول‌های سفید (پلگر هیوت) در یک خانواده

دکتر سید نصرالله سیار\*

مقدمه:

اولین مرتبه Karel Pelger پزشک هلندی (۱۸۸۵ - ۱۹۳۱) نوع هتروزیگوت این ناهنجاری را شرح داد [۳] ، تدریجاً موارد متعددی از آن گزارش داده شد و در سال ۱۹۵۱ شرح یک مورد از نوع هوموزیگوت منتشر شد [۵]. اختلال عمده در این ناهنجاری عبارتست از گرایش دائمی گرانولوسیت‌ها به چپ باین معنی که هسته گرانولوسیت‌های رسیده بعلت توقف و یا دیسپلازی در مرحله باند و یا دوسکمانته متوقف میماند و نوتروفیل باهسته سه سکمانته (و بیشتر) بندرت دیده میشود. این ناهنجاری در بین خرگوشها شایع است بهمین جهت از سال ۱۹۴۲ با جفت‌گیری خرگوشها موارد هوموزیگوت تولید کرده و درباره آن مطالعه بعمل آورده‌اند [۵-۷] این ناهنجاری بطور غالب و غیر وابسته به جنس منتقل میشود.

نوع هتروزیگوت:

هسته گرانولوسیت‌های مغز استخوان و خون در مرحله باند و یا دوسکمانته متوقف میماند و به‌لاوه هسته نوتروفیل‌های دو سکمانته دارای شکل مخصوصی شبیه به عینک Pair of Spectacles میباشد که مشخص بیماری است و به آن Pelger neutro phils [۵] میگویند. هسته عده‌ای از ائوزینوفیلها گسرد و بهم فشرده است و درجه سکمانتاسیون هسته بازوفیلها هم کاهش یافته است. کروماتین هسته گرانولوسیت‌ها رویهم‌رفته خشن‌تر از طبیعی بوده و از تکه‌های درشتی تشکیل شده است.

سیتوپلاسم این سلولها رشد و تکامل طبیعی خود را دارند و افراد مبتلا کاملاً سالم بوده و مقاومت آنها در مقابل عفونت‌ها

طبیعی است [۵ و ۶]. خرگوش‌های مبتلا هم مانند انسان، سالم و طبیعی میباشند.

نوع هوموزیگوت

در این نوع هسته نوتروفیلها گرد و کروماتین آن از تکه‌های درشت بهم فشرده تشکیل شده است. در انسان مبتلا تا ۹۴ درصد از نوتروفیلها دارای هسته گرد میباشند. در خرگوش گرایش به چپ بیش از انسان است و تقریباً هسته تمام گرانولوسیت‌های خون گرد است. خرگوش‌های مبتلا یا میمیرند یا اینکه دچار ناهنجاریهای دیگر از جمله تغییرشکلهای استخوانی میباشند. در انسان عوارضی دیده نمیشود ولی یک مورد که توأم با صرع بوده است مشاهده شده [۵].

شرح حال بیمار

ر. فرزند ح. پسر بچه ۱۴ ساله بعلت درد مفاصل مچ دست و زانو‌ها که از سه ماه قبل شروع شده است به درمانگاه داخلی مرکز پزشکی پهلوی مراجعه میکند و از درمانگاه برای آزمایش روتین فرمول و شمارش گلبولی و سدیمانتاسیون به آزمایشگاه فرستاده میشود. در ضمن مشاهده لام خون محیطی متوجه ناهنجاری گلبول‌های سفید شدیم.

هموگلوبین و هماتوکریت بیمار حدود طبیعی و تعداد گلبول‌های سفید در حدود ۹۰۰۰ در میلی‌متر مکعب و تعداد پلاکتها طبیعی بود.

فرمول لکوسیت‌برش زیر است: نوتروفیل ۷۱ ائوزینوفیل ۶ لنفوسیت ۱۷ مونوسیت ۶.

فرمول هسته نوتروفیلها بدینترتیب است: باتونه ۷۰، هسته‌دو

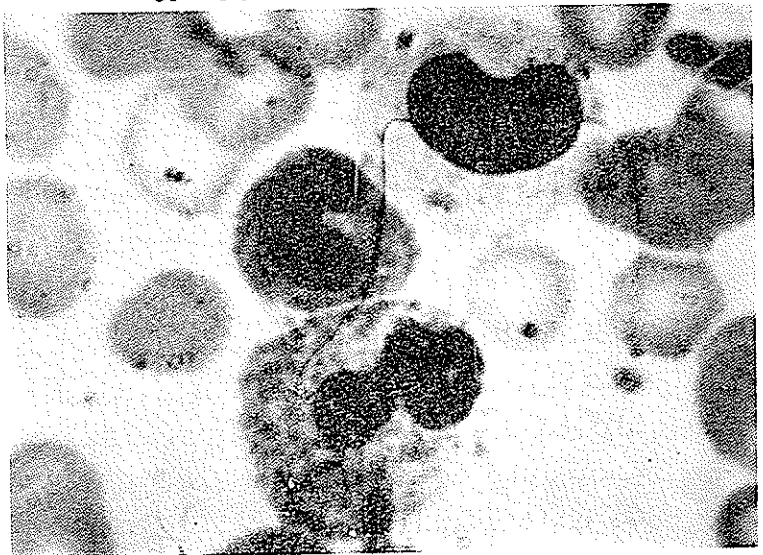
\* - مرکز پزشکی پهلوی

فرمول هسته نوتروفیلها: باند ۴۶، هسته دوسگمانته ۴۹، هسته سه سگمانته ۵ و هسته بیش از ۳ سگمانته دیده نشد.

سگمانته ۲۷، هسته سه سگمانته ۳، نوتروفیل با هسته بیش از سه سگمانته اصولاً دیده نمیشود.

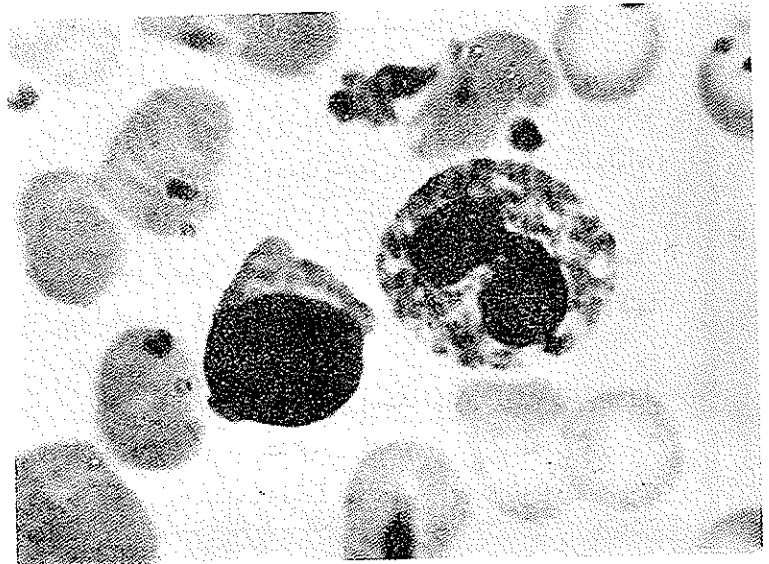
در بین ۲۰ ائوزینوفیل که فرمول هسته آنها تعیین شد ۸ ائوزینوفیل با هسته گرد ۸ تا با هسته باند ۴ تا با هسته ۲ سگمانته بود.

در داخل سیتوپلاسم عددی از نوتروفیلها گرانولاسیونهای درشت دیده میشود. با توجه به منظره لوکوسیتها تشخیص ناهنجاری پلکریهوت داده شد. برای تأیید تشخیص از خون پدر بیمار (ح) آزمایش بعمل آمد که نتیجه آن برقرار زیر است:



شکل ۱ - سه نوتروفیل خون محیطی (پدر)

هموگلوبین و هماتوکریت حدود طبیعی و تعداد گلبولهای سفید حدود ۷۵۰۰ و تعداد پلاکتها در حدود طبیعی است. فرمول لکوسیتها: نوتروفیل ۷۱، ائوزینوفیل ۹، لنفوسیت ۱۳، مونوسیت ۶، بازوفیل ۱.



شکل ۲ - نوتروفیل و لنفوسیت خون محیطی (پدر)

شکل ۳ - یک نوتروفیل خون محیطی (پدر)

آقای ح. پدراهل کاشان و دارای ۸ فرزند است و هیچگونه شکایتی ندارد و اظهار میدارد که بقیه فرزندان همگی سالم هستند و بهمین جهت حاضر نشد که فرزندان دیگر خود را برای آزمایش خون بیاورد.

بحث

در این ناهنجاری فقط منظره ظاهری هسته گلبولهای سفید تغییر میکند و مطابق بعضی گزارشها در داخل نوتروفیلها دانههای درشت نیز مشاهده میشود [۲] ولی هیچگونه وضع غیر طبیعی دیگر مشاهده نمیشود بهمین جهت از بیمار و پدر او آزمایشهای مختلف و متعدد آزمایشگاهی بعمل نیامد چه هر گونه وضع غیر طبیعی دیگر از نظر تأیید و یا رد این ناهنجاری بی تفاوت است و با آن ارتباطی ندارد.

ناهنجاری بعلت توقف یا دیسپلازی کروماتین هسته گلبولهای سفید در مراحل آخر میباشد که در خون محیطی و مغز استخوان مشاهده میشود و منحصر به گرانولوسیتها نیست.

حال باختصار بشرح این تغییرات در سلولهای مختلف دستگاه خون ساز می پردازیم.

نوتروفیلها:

هنروریکوت: هسته نوتروفیلها در مراحل باتونه و یا دو سگمانته متوقف میماند و اشکال ۳ سگمانته بندرت مشاهده میشود. کروماتین هسته اغلب نوتروفیلها بصورت تکههای درشت و ضخیمی میباشد که با کروماتین باتونه و سگمانتههای طبیعی تسا

پردازیم :

۱- شکل ناکامل هتروزیگوت Partial Carrier [۶ و ۵]

در سال ۱۹۳۷ شکل ناکامل این ناهنجاری را در یک خانواده شرح دادند بدین صورت که تعدادی از نوتروفیل‌های فرد مبتلا بصورت پلگر بوده و بقیه طبیعی بودند.

۲- شکل Stodtmeister : [۵ و ۶] اولین مرتبه توسط

پرفسور اشتودمیستر (در آلمان) مشاهده شد که تقریباً همه تمام گرانولوسیت‌ها (در نوع هتروزیگوت) گرد است و کروماتین آنها نسبتاً ظریف و خیلی بهم فشرده است و بعضاً رشته‌های نازک کروماتین از هسته بداخل سیتوپلاسم کشیده شده است.

فرمول هسته نوتروفیل‌ها: در حال طبیعی اکثر نوتروفیل‌ها

بصورت دو سگمانته و ۳ سگمانته می‌باشد و تعداد کمی از آنها دارای هسته بشکل باند و کمتر از ۲۰ درصد هسته چهار و پنج سگمانته دارند.

برای اولین مرتبه در سال ۱۹۰۴ آرنست فرمول هسته

نوتروفیل‌ها و اهمیت آنرا گوشزد نمود و بعداً کوک تغییراتی در آن داد. فرمول Arneht-cooke بقرار زیر است:

در بین ۱۰۰ سگمانته نوتروفیل ۱۰ باند، ۲۵ با هسته دو

سگمانته، ۴۷ با هسته ۳ سگمانته و ۱۶ با هسته چهار سگمانته و ۲ نوتروفیل با هسته پنج سگمانته است.

گرایش به چپ: در بسیاری از عفونتها مخصوصاً عفونتهای

چرکی فرمول طبیعی هسته نوتروفیل‌ها بهم می‌خورد بدین ترتیب که تعداد باندها افزایش یافته و از چند سگمانته کاسته میشود.

بعلاوه گاهی سلولهای نارس (مانند متامیلوسیت و میلو سیت)

در خون محیطی دیده میشود. این تغییرات غالباً توأم با لکوسیتوز بوده و تغییرات توکسیک و دژنراتیو در دانه‌ها- سیتوپلاسم و هسته نوتروفیل‌ها دیده میشود [۸]

گرایش بر راست: در کم خونی‌های مگالوبلاستیک - بندرت

در فقر آهن و بعضی اوقات در عفونتهای شدید تعداد نوتروفیل‌ها با هسته چند سگمانته افزایش می‌یابد که به آن گرایش به راست می‌گویند.

شبه پلگر هیوت Pseu de Pelger Huet [۵ و ۷]

نوتروفیل‌هایی هستند که هسته آنها به هسته نوتروفیل‌های نوع هتروزیگوت ناهنجاری پلگر هیوت شباهت دارد.

اولین مرتبه توسط Rohr, Heilmeyer در یک مورد لوسمی

مشاهده شدند بعداً در عفونتهای شدید (مخصوصاً آنتریت‌ها)

اندازه‌ای تفاوت دارد و بعلاوه اشکال دو سگمانته بشکل خاصی که شبیه به عینک است می‌باشد که به آن Pelger Neutrophil می‌گویند. هوموزیگوت: در انسان هسته اکثر نوتروفیل‌ها گرد است (نا ۹۴ درصد) و کروماتین آن بیشتر از تکه‌های درشت و ضخیمی ساخته شده و بقیه بشکل باند می‌باشد. در خرگوش هسته تمام نوتروفیل‌ها گرد با کروماتین درشت و ضخیم می‌باشد.

اؤزینوفیل‌ها:

هتروزیگوت: اکثر اؤزینوفیل‌ها دارای هسته گرد یا باند شکل با کروماتین ضخیم می‌باشد و فقط تعداد کمی از آنها دارای هسته دو سگمانته می‌باشند در صورتیکه در حال طبیعی اکثر آنها دارای هسته دو سگمانته هستند. هوموزیگوت: هسته تمام اؤزینوفیل‌ها گرد است.

بازوفیل‌ها:

هتروزیگوت: درجه سگمانتاسیون هسته کم شده است. هوموزیگوت: تا حدود ۷۵ درصد از بازوفیل‌ها دارای هسته گرد و فشرده می‌باشند.

لنفوسیت‌ها:

هتروزیگوت: درجه غلظت کروماتین بیش از حد طبیعی است.

هوموزیگوت: تفاوت غلظت کروماتین در این نوع بخوبی مشخص است.

مونوسیت‌ها:

هتروزیگوت: هسته مونوسیت‌ها نسبت به طبیعی دارای لوبولاسیون کمتری می‌باشد.

هوموزیگوت: در انسان در حدود چهل درصد از هسته مونوسیت‌ها گرد است و بقیه دندانه‌ای می‌باشد ولی در خرگوش هسته تمام مونوسیت‌ها گرد است.

پلاسموسیت‌ها:

فقط در نوع هوموزیگوت دارای کسروماتین ضخیم‌تر و فراوان‌تر از طبیعی است.

مگاکاریوسیت‌ها (سلولهای مولد پلاکت):

هتروزیگوت: هسته مگاکاریوسیت‌ها نسبت به وضع طبیعی دارای دندانه‌های کمتری می‌باشد.

هوموزیگوت: هسته مگاکاریوسیت‌ها گرد است.

ناهنجاری پلگر هیوت همیشه بصورت کلاسیک نبوده بلکه اشکال دیگری هم از آن دیده شده که باختصار بشرح آنها می-

خانوادگی تشخیص پلگرهیوت را رد میکند .  
 بعضی اوقات درلوسمی‌های میلوئید حاد و مزمن و در کم  
 خونی فانکونی و در جریان معالجه با داروهای میلو توکسیک  
 نوتروفیل‌هایی شبیه به پلگر مشاهده میشود .  
 جدول زیر فرمول هسته نوتروفیلها را درموردی که ذکر  
 شد نشان داده و برای مقایسه فرمول هسته بیمار و پدر او را نیز  
 در آن ذکر میکنیم:

دیده شد ولی در این نوع عفونت‌ها بیش از نصف نوتروفیل‌ها  
 منظره طبیعی خود را حفظ میکنند و اشکالی که دارای هسته سه  
 و یا چهار سگمانته هستند همیشه دیده میشود و در نوع نوتروفیل‌های  
 مشابیه پلگر نیز غلظت کروماتین کمتر از نوتروفیل‌های پلگراست بعلاوه  
 تغییرات دژنراتیو مانند دانه‌های توکسیک و لکه‌های آبی رنگ  
 (Doehle's bodies) و واکوئول در سیتوپلاسم آنها مشاهده  
 میشود که مجموع این تغییرات توأم با پیدا نکردن سابقه

۸	۷	۶	۵	۴	۳	۲	باند	متامیلوسیت	
سگمانته	سگمانته	سگمانته	سگمانته	سگمانته	سگمانته	سگمانته			
			۲	۱۶	۴۷	۲۵	۱۰		فرمول آرنت - کوک
			۱۸	۲۶	۲۰	۸	۶		گرایش بر است
۳	۴	۱۵	۲	۷	۲۶	۳۲	۳۳		گرایش بچپ
					۱	۴۵	۵۴		پلگرهیوت
					۳	۲۷	۷۰		ر - فرزند
					۵	۴۹	۴۶		ح - پدر

میسازم . درخاتمه از آقای محمدحسین پورنکی تکنیسین آزمایشگاه  
 مرکز پزشکی پهلوی تشکر میکنم . نامبرده در ضمن مشاهده لام  
 خون این بیمار متوجه وضع غیر طبیعی گلبول‌های سفید شده و لام  
 را برای بررسی بیشتر نزد اینجانب آورد .  
 خلاصه:

ناهنجاری گلبول‌های سفید (پلگرهیوت) عبارت از اینست  
 که هسته گرانولوسیت‌های رسیده بعلت توقف یا دیسپلازی در  
 مرحله باند یا دو سگمانته متوقف میماند . ولی صرف نظر از گرانولو-  
 سیت‌ها در هسته گلبول‌های سفید دیگر هم تغییراتی مشاهده میشود .  
 این ناهنجاری بطور غالب منتقل میشود و افراد مبتلا از همه  
 نظر سالم هستند . شرح حال یک پدر و پسر که دچار ناهنجاری هستند  
 ذکر شده و تا آنجائی که تحقیق نموده‌ام این اولین موردی است که  
 در ایران رسماً منتشر میشود .

تعداد مبتلایان به ناهنجاری پلگرهیوت در ممالک (نژادهای)  
 مختلف تا اندازه‌ای با یکدیگر متفاوت است . در بران مبتلایان  
 در حدود ۱ در هزار در لندن ۱ در ۶۰۰۰ و در آمریکا ۱ در ۴۷۸۵  
 گزارش داده شده است [۶] و ثابت شده است که با گروه‌های خونی  
 رابطه‌ای ندارد [۵] و در مورد شرقی‌ها مبتلایان نسبتاً زیادترند [۴] .  
 متأسفانه آمار صحیحی در مورد مبتلایان در عمالک شرق بدست  
 نیامد و شاید به این علت است که تحقیقات کاملی در این مورد بعمل  
 نیامده است . تا بحال گزارشی از افراد مبتلا در ایران بدست  
 نیآورده‌ام و از چندین نفر از همکاران خون شناس هم که سؤال نموده‌ام  
 به‌موارد مشابه برخورد نکرده‌اند بنابراین تا بررسی جامع و  
 کامل و آزمایش‌های خونی دستجمعی مثلاً در مدارس بعمل نیامده  
 نمی‌توان در مورد تعداد درصد مبتلایان اظهار نظر نمود و فعلاً این  
 شرح حال را بعنوان اولین ناهنجاری پلگرهیوت در ایران منتشر

#### References :

- 1- de Gruchy G. C., Clinical Haematology in Medical practice, 364, third edition, Oxford, Blackwell Scientific publications, 1970.
- 2- Mc Donald Dodds and Cruickshank, Atlas of Haematology, 67, Second edition E. and S. Livingstone Ltd. Edinburgh, 1968.

- 3- Normond L. Hoerr, Blakiston's new Gould Medical dictionary, 878, Second edition, New York, Mc Graw-Hill Book Company Inc., 1956.
- 4- Platt William R. Atlas and textbook of Hematology, 289, first edition, Philadelphia Lippincot Company, 1969.
- 5- Sandoz, Atlas of Haemotology, 49, Basle Sandoz Ltd., 1952.
- 6- Whitby and Britton, Disorders of the blood, 80, tenth edition, London J.A. Churchill Ltd., 1969.
- 7- Wintrobe Maxwell M., Clinical Hematology, 236, sixth edition reprinted, Philadelphia., 1969.