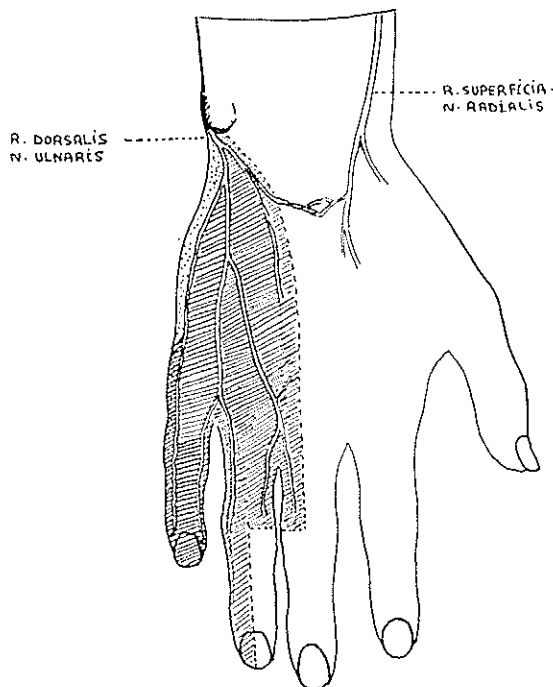


بررسی آناتومی توپوگرافیک شاخه جلدی پشتی عصب زند اسفلی و ارتباط آن با عمل DARRACH

دکتر بهرام الهی*



اندیکاسیون روز افزون عمل Darrach (رزکسیون سر استخوان زنداسفلی) [۶-۵-۸] و خطر یکه متوجه شاخه جلدی پشتی عصب زند اسفلی در این عمل میشود ، همچنین نتایج معذب کننده ای که از قطع این شاخه عصبی به بیماران دست میدهد، ما را بر آن داشت که آناتومی توپوگرافیک این ناحیه را مورد مطالعه قرار داده شاید با نتایج حاصله بتوان آمار این عوارض (Complication) [۳] را بحداقل رسانید.

زیرا بررسی های آماری نشان میدهد که در اعمال جراحی انتهای تحتانی استخوان زنداسفلی تقریباً در حدود ۱۵٪ موارد این شاخه عصبی قطع شده است.

آناتومی شاخه جلدی پشتی دست عصب زند اسفلی :

[۸-۷-۲]

این شاخه نسبتاً ضخیم بوده در حدود ۳ تا ۴ انگشت بالتر از میج دست از عصب زنداسفلی منشعب میشود - سپس در مجازات کنار داخلی استخوان زنداسفلی طی مسیر نموده متوجه پائین ، داخل عقب میشود. از بین کنار داخلی استخوان و عضله زنداسفلی قدامی عبور نموده، متوجه سطح خلفی میج دست میشود . در آنجا به سه شاخه جلدی (داخلی - میانی - خارجی) منقسم شده ، حساسیت جلدی قسمت داخلی پشت دست و انگشت پنجم و قسمتی هم از انگشتان چهارم و سوم را تأمین مینماید.

بطور کلی حساسیت جلدی پشت دست توسط دو عصب زند اعلائی و زند اسفلی تأمین میشود و حدها فصل تقریبی مناطق جلدی این دو عصب را میتوان توسط خطی که از محور سومین انگشت میکرد نمایش داد .

پس قطع شاخه جلدی پشتی دست قسمتی از حساسیت جلدی بخش داخلی پشت دست و آخرین انگشتان را زائل میکند .

روش عمل (Resection de Darrach) [۴] :

عبارتست از برداشتن انتهای تحتانی استخوان زند اسفلی که اندازه آن نباید از ۲/۵ سانتیمتر تجاوز کند. برای این منظور از برشی طولی داخلی استفاده نموده به پریوست (ضریع) استخوان که رسیدند آنرا هم با برشی مشابه قطع مینمایند . ضریع را از استخوان جدا نموده باندازه لازم از انتهای تحتانی استخوان

*گروه کالبد شناسی ، بافت شناسی دانشکده پزشکی دانشگاه تهران .

۴ - محل تقسیم شدن شاخه عصبی جلدی پشتی به شاخه‌های انتهایی :

- ساعد - ۲۳ مورد
- زائده نیزه‌ای - ۵ مورد
- در پشت دست - ۲ مورد

بحث

شروع، مسیر و انتهایی شاخه جلدی پشتی دست عصب زند اسفلی بسیار متغیر است. در اکثر موارد (۲۲) سطح عبور شاخه جلدی پشتی دست جلوتر از سطحی واقع است که بطور عرضی از کنار داخلی انتهایی تحتانی استخوان زند اسفلی عبور کند. در ۵ مورد این شاخه عصبی از مجاورت مستقیم زائده نیزه‌ای استخوان زند اسفلی عبور میکند. در بعضی از جسد‌ها شروع آن در ۹۳ میلیمتری زائده نیزه‌ای و در بعضی دیگر در ۴۰ میلیمتری آن میباشد که حد متوسط مجموع، بین ۵۰ تا ۶۰ میلیمتر میتوان بحساب آورد. این عصب بطور ثابت کنار داخلی عضله زند اسفلی قدیمی را قطع میکند و در اکثر موارد نقطه تقاطع بین ۴۸ تا ۶۶ میلیمتر تا زائده نیزه‌ای فاصله دارد. در موارد دیگر در ۲۰ تا ۴۷ میلیمتری آن واقع شده است که حد متوسط آنها را میتوان بین ۳۰ تا ۴۰ میلیمتر بحساب آورد.

این شاخه عصبی در بیشتر موارد در ساعد به شاخه‌های انتهایی خود تقسیم میشود اما مواردی هم داریم که در محاذات زائده نیزه‌ای استخوان زند اسفلی یا حتی در پشت دست منقسم شده باشد.

نتیجه :

شاخه جلدی پشتی دست عصب زند اسفلی در ۳۰ جسد فیکسه شده مورد بررسی قرار گرفت و نتایج حاصله بدین شرح است:

اولاً: در ۶۰٪ موارد مسیر شاخه عصبی جلدی پشتی دست جلوتر از کنار داخلی استخوان واقع شده است، پس در اعمال جراحی انتهایی تحتانی استخوان زند اسفلی مخصوصاً عمل Darrach باید برش در محاذات کنار داخلی استخوان زند اسفلی بوده همیشه کمی متمایل به سطح خلفی آن باشد و بلافاصله وارد فضای زیر پر پوستی (Perioste) یا «ضریع» بشوند. مخصوصاً وقتی به زائده نیزه‌ای میرسند باید احتیاط بیشتری بکار برند. زیرا در ۲۰٪ موارد شاخه عصبی از مجاورت مستقیم این زائده عبور میکند. ثانیاً: چون این شاخه عصبی دارای ابتدا و مسیر بسیار متغیر و گوناگون میباشد چه بهتر است که در صورت امکان آنرا یافته مسیرش را مشخص نمایند.

بر میدارند باید توجه داشت که زائده نیزه‌ای را از قاعده قطع کرد و انتهای آن را باقی گذاشت.

بدین منظور در آزمایشگاه آناتومی دانشکده پزشکی دانشگاه تهران شاخه جلدی پشتی دست عصب زند اسفلی در ۳۰ جسد فیکسه شده مورد بررسی قرار دادیم.

هنگام تشریح نهایتاً اهتمام در حفظ مسیر طبیعی و مجاورت شاخه عصبی بکار رفته است تا اندازه گیری‌های حاصله زیر حتی الامکان با وضع طبیعی مسیر عصبی مطابقت داشته باشد.

۱ - فاصله جدا شدن شاخه پشتی جلدی دست از عصب زند اسفلی تا انتهایی زائده نیزه‌ای استخوان:

تعداد جسد	طرف راست	طرف چپ
۲	۹۳ میلیمتر	۹۰ میلیمتر
۱۴	بین ۶۱ تا ۸۰ میلیمتر	بین ۵۸ تا ۷۸ میلیمتر
۶	بین ۴۱ تا ۵۳	بین ۴۵ تا ۵۱
۸	بین ۳۲ تا ۴۰	بین ۳۱ تا ۴۲

۲ - فاصله نقطه تقاطع شاخه پشتی جلدی دست با کنار داخلی عضله زند اسفلی قدیمی تا انتهایی زائده نیزه‌ای استخوان:

تعداد جسد	طرف راست	طرف چپ
۳	۷۱ میلیمتر	۷۲ میلیمتر
۲۰	بین ۵۱ تا ۶۲ میلیمتر	بین ۴۸ تا ۶۶ میلیمتر
۷	بین ۲۲ تا ۴۷	بین ۲۰ تا ۴۵

۳ - نقطه تقاطع شاخه جلدی پشتی دست با کنار داخلی استخوان زند اسفلی تا انتهایی زائده نیزه‌ای:

تعداد جسد	طرف راست	طرف چپ
۵	بین ۳۰ تا ۳۶ میلیمتر.	
۳	در مجاورت زائده نیزه‌ای میگردد.	تقریباً وضعی مشابه با طرف راست دیده شد.
۲۲	از زیر زائده نیزه‌ای عبور نموده به ناحیه پشت دست می‌رود.	

ثالثاً : در صورت قطع ، امکان پیوند همیشه وجود دارد و نتیجه آن رضایت بخش است.

خلاصه

شاخه جلدی پشتی دست عصب زند اسفلی که دارای مسیری است بسیار متغیر و گوناگون و امکان قطع آن در عمل Darrach

که اندیکاسیونی روزافزون دارد، ایجاب کرد آنا تومی توپوگرافیک این ناحیه را مورد بررسی قرار دهیم شاید ضوابط حاصله بتوانند از این عوارص جلوگیری نمایند . در نتیجه جراح باید برشی متمایل به سطح خلفی ساعد داده و هنگامی هم که در مجاورت زائده نیزه ای قرار می گیرد احتیاط بیشتری بکاربرد ، چون در بعضی موارد شاخه عصبی مستقیماً از کنار زائده عبور میکند.

REFERENCES :

- 1 - Boyd, H. B and Stone, Mario., *J. Bon Joint. Surg. Amer.*, 26: 313, 1944.
- 2 - Darrach, W, *Ann. Surg.*, 56: 802, 1912.
- 3 - De Wulf. A, *Acta orthop Belg.*, 34: 118-119, 1968.
- 4 - Crenshaw-A.H, *Traité de chirurgie Orthopedique Compbl.*, 664. Paris, Maloin-S.A, 1965.
- 5 - Merle d' Aubigné - *Rev. chir.*, 48: 484, 1950.
- 6 - Milch, H. *J. Bon. joint. surg.*, 23:311-1941.
- 7 - Rouvier - H - Delmas - J - *Anatomie humaine - Descriptive et Topogarithique* - 283. Paris - Masson Cic-Ed. 1967.
- 8 - Testut. L - Latarjet. A - *Traité d' Anatomie humaine*; 293. Paris - G. Doin, Cie 1949.