

## بزرگ کردن پستانهای کوچک با پروتز

دکتر سیروس اصائلو\*      دکتر علاءالدین خطیر\*\*

میشد ولی بعداً برش مذکور توسط Girard در سال ۱۹۱۰ برای بالابردن و ثابت کردن پستانهای افتاده بکار برده شد.

در سال ۱۸۹۵ Czerny دست بیک عمل پلاستیک و ترمیمی جالب زد. بدین ترتیب که ابتدا یک تومور فیبروآدنوم پستان را برداشت و یک لیپوم از خود بیمار که در نقطه دیگر بدن وجود داشت در پستان قرارداد و از این عمل نتیجه خوبی گرفت.

Longacre (۱۹۵۹-۱۹۵۳) برای بزرگ کردن پستانهای کوچک اعم از مادرزادی و یا اکتسابی از «دایه تلپالیزه» کردن موضعی فلاپ پایدار استفاده مینمود.

Berson در سال ۱۷۴۵ و Bames در ۱۹۵۳-۱۹۵۰ و Smith و Conway در ۱۹۵۸ گزارشی دادند که برای بزرگ کردن پستانها از پیوند آزاد چربی همراه با درم (Dermis Fat) یا چربی همراه با نیام استفاده میکنند.

Reinhard نیمی از پستان طرف مقابل را برای نرسازی پستانی که بوسیله جراحی و یا ضربه از بین رفته بود بکار برد. این عمل مستلزم حجیم و بزرگ بودن پستان طرف مقابل میباشد. اولین ماده ای که برای بزرگ ساختن پستانهای کوچک بکار رفت پیوند خود بخودی چربی بود که از قسمت تحتانی شکم گرفته میشود. گاهی اوقات این عمل نتایج زیبا سازی مطلوب در بردارد و زمانی متأسفانه پیوند چربی بمقدار زیاد موجب وجود آمدن چروکهای بعد از عمل و نتیجتاً عدم تناسب پستانها میگردد. مؤلفین بشمارای از روشهای مختلفی که در بالا ذکر شد نتایج متفاوتی گرفته اند و بدین سبب با پیدایش مواد مصنوعی تا حدودی مشکلات این عمل برطرف شد.

از مدت ها پیش پستان زن علاوه بر جنبه فیزیولوژی، از نظر جنسی و زیبایی مورد توجه قرار گرفته است. بطوریکه نقاشان و مجسمه سازان و زیبا پسندان مانند پیشینیان (عصر هنر کلاسیک یونان) پستان را تنها سمبل زنانگی نمیدانند بلکه از دیدگاه هنر و زیبایی مطمح نظر دارند.

پستان زیبا یک جاذبه جنسی شدید و یک تمایل طبیعی و ناخود آگاه ایجاد مینماید که شایسته است بانوئی با داشتن اندامی موزون و پستانی زیبا برخورد بیابد. همانطور که داشتن سینه زیبا و اندامی متناسب موجب مباحثات یک بانو میباشد بهمان نسبت داشتن پستانی کوچک و نامتناسب و شل باعث پیدایش عوارض روانی و سایر عقب افتادگی های اجتماعی میگردد.

در این زمان که پیشرفت روشهای جراحی و بیهوشی و کشف داروهای آنتی بیوتیک و وجود وسائل تازه تا حدودی مشکلات انجام اعمال جراحی را بویژه در رشته جراحی ترمیمی برطرف نموده و قراردادن پروتز و اجسام ساختمانی را در نقاط مختلف بدن آسان و انجام شدنی کرده است، به همین سبب روز بروز گرایش مردم باینگونه اعمال جراحی افزونی مییابد.

### تاریخچه :

ترمیم و اصلاح پستانها از نظر زیبایی در سال ۱۶۶۹ توسط Durstan برای اولین بار انجام شد و بعد از دو پست سال در حدود سال ۱۸۵۴ Velpeu گزارشی در مورد پستانهای افتاده منتشر کرد و در سال ۱۸۸۲ Thomas & Gaillard برش زیر پستانی را در اعمال جراحی پستان پیشنهاد نمودند. این برش ابتدا برای برداشتن تومورهای پستان بکار برده

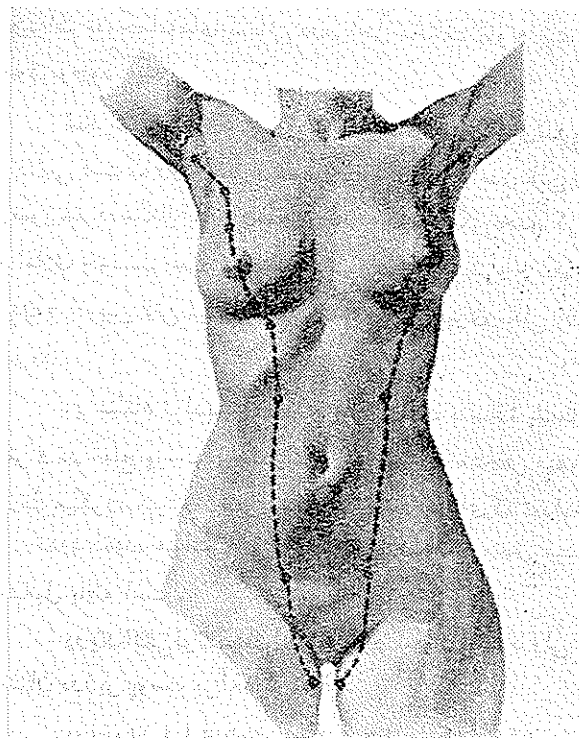
مواد که باین ترتیب تهیه و درون کاشته میشوند نسبتاً بخوبی تحمل میگردند .

اکنون Edwards برای این منظور درون کاشتهای از سیلیکون بشکل ژله بنام دی میتیل سیلوکزان که در یک محفظه‌ای از Teflon - Silicone قرار گرفته است بکار میبرد و ما نیز اخیراً برای بزرگ کردن پستانهای کوچک وشل از این ماده ژله مانند که در پوششی قرار دارد استفاده میکنیم و تقریباً میتوان اذعان نمود که تاکنون بعوارض و مشکلاتی که از بکار بردن مواد اسفنجی مذکور در فوق مشاهده میکردیم برخورد نکرده ایم .

جنین شناسی و نمو

غدد پستان مانند غدد عرق و غدد چربی از لایه اپی‌درمیک بوجود آمده و انشعابی از سلولهای اپی‌پلاست میباشد و از این لحاظ شباهت زیادی با آنها دارد ولی از نظر عمل فیزیولوژی این عضو ببقاء نسل بخاطر ترشح شیر و تغذیه نوزاد کمک و خدمت بسیار ارزنده‌ای میکند .

غدد پستان از نظر جنین شناسی از نمو خط پستانی که مابین جوانه اولیه سینه (زیر بغل) و طرح ابتدائی لگن قرار دارد بوجود میآید. (شکل ۱) خط پستانی در هر طرف دارای ۵ تا ۷ برآمدگی بنام اجسام پستانی اولیه میباشد که در فواصل این برجستگی‌ها خط مذکور از بین میرود . از بین تمام این برآمدگیها فقط



شکل ۱- خط پستانی که بطور شش‌تیک برآمدگیهای پستانی را نشان میدهد

بنابر این محققین بر آن شدند برای پیدا کردن موادی که نرمی کافی و قابلیت تحمل زیادی داشته و کمترین واکنش نسجی ایجاد نماید و از هر حیث نتایج عالی در برداشته باشد کوشش نمایند. در ابتدا مواد آلوپلاستیک (Allo Plastic) برای بزرگ کردن پستانها بکار برده شد . بطوریکه Schwartzman برای این منظور گلوله‌های شیشه‌ای را پیشنهاد نمود و تا سال ۱۹۴۲ توسط Thorek بکار برده میشد .

غضروف گاو و پشم تریلن (Terylene) نیز تا مدتی طرفدارانی داشت که امروزه دیگر بکار برده نمیشود .

پارافین مایع در سال ۱۸۹۹ توسط Gersony بصورت تزریق بکار برده شد و سبب عوارضی از قبیل آمبولی عروقی شبکیه، آمبولی مغزی، کلاپس، ظاعر شدن فیستول و آمبولی ریه گردید که خیلی زود کنار گذاشته شد .

John R . Lewis قطعاتی از پلی‌اتیلن را بکار میبرد و در سال ۱۹۵۲ در انجمن پزشکی Georgia با نمایش یک فیلم رنگی گزارشی از کار خود را نشان داد. بعد از آن از اسفنج‌های پلی‌وینیل و پلی‌اتر استفاده شده است . مدتی نیز از مایع Silastic که مانند پارافین مایع بداخل نسج پستان تزریق میگردد استفاده شد ولی بعلمت بروز عوارضی مانند نکروز پوست پستان و آمبولی ریه و غیره از بکار بردن آن خودداری گردید .

مناسبتترین ماده‌ای که برای این منظور مورد استفاده قرار میگردد اسفنج‌هایی است که از رزین پلاستیکی مانند اترون و آیوالون و سیلیکون که توسط Pangman & Wallace در ۱۹۵۴ و Edgerton & Jacobson در ۱۹۵۸ و MC. Clary & Meyer & Conway & Diety در ۱۹۶۱ و Pickrell در ۱۹۶۲ و Cronin & Gerow در ۱۹۶۳ و جون لوئیس در ۱۹۶۴ بکار برده شده است . در ۱۹۶۵ Arion گزارشی از بکار بردن درون کاشته‌ای بنام Simaplast منتشر کرد .

سیماپلاست از یک الاستومر سیلیکون ساخته شده است که دارای یک لوله میباشد، از آن لوله مقدار معینی محلول هپروتونیک مثل محلول ۶٪ دکستران وارد میکنند و بوسیله یک تسوپی از Teflon درب آنرا محکم می‌بندند که محتوی آن خارج نشود . برخی از این مواد پس از مدتی جمع و کوچک میشوند. لذا بایستی بزرگتر انتخاب شوند و برخی دیگر در اثر کوچک و جمع شدن وسفت تر شدن قوام سختتری پیدا میکنند . لذا امروزه تقریباً این مواد را در کیسه‌ی غشائی از مواد پلی‌اتیلن قرار داده و سپس آنرا در روی نیام عضله‌ی صدری قرار میدهند . تمام این

دوعدد از آنها که محل آن در سینه میباشد در انسان باقی میماند که بر حسب جنس (زن - مرد) بدرجات مختلف نمو میکند . برآمدگی یا جوانه های اولیه پستانی طرح اولیه نوک پستان را میریزند و در سطح آنها فرورفتگی ظاهر میشود بنام فرورفتگی شیری .

مجاری اولیه ناقل شیر از نمو و طرح لوله های توپری بوجود می آیند که از طبقات عمقی اپیدرم بصورت جوانه های ظاهر میشوند و در حدود ۲۰ تا ۲۵ عدد میباشد . این لوله های اپی درمیک بتدریج تو خالی شده و مجاری ناقل شیر را میسازند . در انتهای هر يك از این مجاری انشعابات دیگری ظاهر میگردد که بعدها آسینی ها را میسازند .

چنانکه ملاحظه شد هر يك از مجاری ناقل شیر با طرح يك غده پستانی اولیه ارتباط دارد و غدد پستان مجموعی از این مجاری و آسینی ها میباشد که در تمام وسعتش از یکدیگر متمایز و مشخص هستند .

نمو این جوانه ها در نژاد انسان حدود و مرز مشخص و معینی دارد و اگر تغییراتی در نمو آنها ظاهر شود حالات غیر طبیعی پستان را بوجود می آورند .

بی پستانی - چند پستانی - عدم تقارن دو پستان - کوچکی و بزرگی پستان و مانند آنها حالاتی است که ممکن است در اثر تغییرات نمو جوانه های پستانی در مراحل مختلف نمو و پیشرفت خود بوجود آیند .

غدد پستان در زن عضوی است که دارای رشد و تکامل تدریجی و دائمی است که زود آغاز میشود و دیر پایان مییابد . این رشد و نمو بیشتر در هنگام بلوغ و همچنین در زمان حاملگی بحد ما کزیم و اعلا ی خود میرسد و در زمان یائسگی بتدریج شروع بکوچک شدن و از بین رفتن میکند بطوریکه در سنین پیری بکلی از بین میرود .

در هنگام تولد پستان دارای قطری است با اندازه يك سانتی متر و در سطح پوست بوسیله يك هاله کم رنگ مشخص میشود . از نظر میکروسکوپیک از حفرات کوچک پوست غده ای که تعدادشان در حدود ده عدد میباشد و هر يك بمجاری کوچکی متصل میشوند تشکیل یافته است .

در یکسالگی نوک پستان نمو کرده و نمایان میشود ولی غدد پستان در زیر پوست برآمدگی ندارد .

در دوران قبل از بلوغ (۱۱ - ۱۳ سالگی) پستان بسرعت نمو کرده و وضع خود را با عمل تخمدان منطبق میکند . در این

هنگام پستان منظره نیم کروی دارد و هاله ای دور نوک پستان کمی برآمده شده و رنگش تیره میشود . از نظر میکروسکوپیک مجاری ناقل شیر انشعابات زیادی پیدا میکند و در انتهای آنها جوانه های بنام جوانه های انتظار ظاهر میشود .

در سنین ۱۴-۱۶ سالگی مقدار فراوانی چربی در بین الیاف بافت هم بند دور غدد پستان پدیدار میگردد که پستان را گرد و مدور میسازد . هاله پستان بتدریج شروع بکمرنگ شدن میکند و نوک پستان برجسته میشود .

در دوران حاملگی حجم پستان زیاد میگردد . این فزونی حجم پستان مربوط بازدیاد آسینی ها و عروق پستان میباشد و ببارت دیگر انشعابات عروقی فراوان تر و نسوج چربی زیاد تر میشود . در این زمان ترشحات شیر آمادگی زن را برای مادر شدن اعلام میدارد .

در طول دوران شیردهی غدد پستان اتساع مییابد و بحجم آن افزوده میگردد و بمحض اتمام این مرحله غدد پستان بحجم قبلی خود میرسد .

در دوره یائسگی نسج چربی تمام پستان را فرا میگيرد و در آن تغییراتی ظاهر میشود که در تخمدان های زن در همین هنگام پدیدار میگردد و به همین سبب پستان ها کوچکتر شده و تا دوران پیری این تغییرات ادامه مییابد .

#### ملاحظات تشریحی

پستان يك عنصر غده ای است که در دختر با کرة جوان شکل آن متغیر و از نظر فردی و نژادی ممکن است نیمکروی یا جامی - مخروطی یا گلابی - پهن و یا انجیری باشد . با مادر شدن ممکن است بزرگتر یا کوچکتر شود . در هر صورت شل و افتاده میگردد .

محل آن بطور قائم بین سومین و هفتمین دنده قرار دارد و از طرفین بین لبه کناری استخوان جناغ سینه و خط قدیمی زیر بغلی قرار گرفته است .

نوک پستان در حدود چهارمین دنده و ۹ تا ۱۰ سانتیمتری خط وسط و ۱۴ تا ۱۶ سانتی متر زیر کنار تحتانی استخوان چنبر و ۱۸ تا ۲۰ سانتیمتر از بریدگی جناغ سینه قرار دارد . سطح مقعر آن بر روی سطح محدب قفسه صدری قرار گرفته است .

گرچه تفاهیم هنری در طول تاریخ تغییر یافته است ولی مجسمه های یونان باستان بعنوان نمودهای ایده آل زیبایی انسان کماکان باقی مانده اند . از مشاهدات و اندازه گیری های معرفترین

## موارد استعمال :

روشهای تبلیغاتی امروزی و آگاهی روزافزون به سلیقه‌های عمومی و عقاید اجتماعی در مورد زیبایی و بی‌پروائی در روابط جنسی عمده و همه باعث هیجان عاطفی در زنان گشته است و همگی آنان معترف شده‌اند که از نظر هنر زیبایی بطور چشمگیری که بود داشته و برای رسیدن به استانداردهای قابل قبول اجتماعی عصر خود که شاخص جنسیت آنان باشد با اندازه کافی مجهز نمی‌باشند. زنانی که پستانهای پهن و بشقابی دارند آنچنان از لحاظ احساسات دچار درماندگی میشوند که برایشان همخوابگی و ازدواج غیرممکن خواهد بود و واکنش آنان در مقابل مردان بصورت بیمیلی و دفاع تجلی میکند.

هنگامیکه زنان با این نقص عاطفی اقدام به ازدواج مینمایند احتمال زیادی برای بروز سرد مزاجی وجود دارد که ریشه آن همان احساس نارسائی و عدم کفایت جسمی شخصی میباشد. این قبیل عقده‌های واکنشی میتواند ازدواج را دستخوش شکست و ناکامی سازد.

پزشک باید در مورد این مسائل احساس همدردی نموده و با بیمار در این مورد تفاهم داشته باشد نه اینکه با روش پزشک منشی خود، با بیمار ناسازگاری نماید.

## کوچکی پستان به چهار سبب می‌باشد :

- ۱ - عدم رشد و یا کمبود رشد ابتدائی پستان.
- ۲ - جراحی برای تومرهای خوش خیم و یا بدخیم پستان.
- ۳ - کم کردن ناگهانی وزن در بانوانی که پستانهای کوچکتر از میزان طبیعی دارند.

- ۴ - کوچک شدن پستان بعد از دوره آبستنی. بطور کلی بانوانی که داوطلب عمل جراحی پستان هستند اشخاصی فعال، پیشرو و برتری طلب و از لحاظ جسمانی شایسته، با وقار و اغلب زیبا و از نظر زندگی مرفه میباشند. واضح است که تنها عمل جراحی مسائل اصلی عاطفی اینگونه بیماران را حل نخواهد کرد. لذا بر رسیهای مداوم روانپزشکی ضروری بنظر میرسد ولی با وجود این باید باین حقیقت اعتراف نمود که اکثریت این بانوان خوشنود و راضی میشوند. لذا عمل جراحی در مورد این زنان امری سودمند و قابل ارزش است.

## دره‌ان:

اصولا چنانکه قبلا متذکر گردید چهار طریق برای بزرگ کردن پستانهای کوچک وجود دارد :

مجمسه‌هائی مانند ونوس میلو یا آفرودیت سیرن یا جسمه‌های جدید Rhodin و Maillol دیده میشود که شکل پستان نیمکره یا مخروطی است ولی همیشه یک قاعده بیضی شکل دارد که محور بزرگتر آن افقی قرار میگیرد.

مطابق همین مأخذ نوك پستانها يك مثلث متساوی الاضلاع با بریدگی جناغ میسازند. در ونوس میلو قاعده این مثلث از قاعده مثلثی که در کارهای هنری دیگر وجود دارد عریضتر است. شاید این زیادی فاصله بین دو نوك پستان در بعضی از زنان زیباتر باشد در هر صورت سلیقه جراح و خواست بیمار نیز باید در نظر گرفته شود.

## ماما پلاستی و سرطان

بسیار طبیعی بنظر می‌آید که مراجعین ماما پلاستی بایستی از تأثیر عمل جراحی و وقوع نئوپلاسم‌های پستان مطلع گردند. در سال ۱۹۶۲ Guthbert Dukes گزارشی از پیدایش سارکوم بعد از درون کاشتن اسفنجهای پلاستیک در زیر پوست بطور آزمایشی نزد چونندگان منتشر کرد. و در نتیجه گیریهای خود اندازه ایمپلانت را مهم دانست. ولی نزد انسان در طی ۱۵ سال که مطالعه گردیده هیچ موردی از سارکوم مشاهده نشده است. آزمایش بافت‌شناسی نسوج لیفی اطراف اسفنجهای مانند اترون و آیوالون علائم نگران کننده‌ای نشان داده است.

بطور کلی آنچه که مسلم است باید تمام بیمارانی که از مواد اسفنجی برای ماما پلاستی استفاده میکنند مطلع باشند که گرچه دانش امروزی در شرایط فعلی هیچگونه خطر نئوپلاسمی را به ثبوت نرسانده و گزارشی نداده است ولی در آینده ممکن است بطور ضروری و الزام توصیه شود که ایمپلانت‌های اسفنجی درون کاشته را خارج نموده و بردارند، چه شاید در آنه وقوع دلیلی پیدا شود که وجود آنها را مضر و تحریک کننده بدانند.

در هر صورت امروزه هرگونه قضاوت صحیح و خارج از احساسات و تعصبات نباید متکی بر ابرو و اسپیون‌های متعدد و مطالعات دقیق باشد.

اگر در مدت ۱۵ سال که از عمر این اعمال میگذرد یکی دو تا کارسینوم پستان گزارش شده است بطور اتفاقی و استثنائی ظاهر شده و دلیل قاطعی وجود ندارد. بنابراین در مورد ماما پلاستی برای بزرگ کردن پستان و قراردادن پروتز در آن بایستی با دقت قضاوت گردد و معمولاً باین اعمال صلاح است که خوشبین بود.

## اندازه‌های ژل سیلاستیک

۱۲۵ cc	۱ - خیلی کوچک
۱۷۵ cc	۲ - کوچک
۲۲۵ cc	۳ - متوسط کوچک
۲۶۵ cc	۴ - متوسط
۳۱۰ cc	۵ - متوسط بزرگ
۳۵۰ cc	۶ - بزرگ
۴۰۰ cc	۷ - خیلی بزرگ
۴۵۰ cc	۸ - بینهایت بزرگ

## عمل جراحی :

ارزشیابی بیماران از نظر بلندی قامت و وزن و طرح سینه و سلیقه و خواست بیمار و بالاخره مد روز بودن ، همه و همه باید مورد توجه قرار بگیرد تا جراح بتواند اندازه مطلوب را انتخاب و بهترین فرم پستان را عرضه نماید .

گاهی لازم است قبل از عمل جراحی ماموگرافی بعمل آورد ، در هر صورت اغلب بیماران اندازه‌های کوچک را بهتر می‌پسندند شاید سبب آن دلپذیر بودن فرم و اندازه آن میباشد .

## آماده کردن بیمار :

به بانویی که داوطلب این عمل میباشد توصیه میشود که سه روز قبل از عمل روزانه مرتباً استحمام نموده و نواحی سینه خود را با فایزوهکس بخوبی بشوید . این اقدام امکان عفونت بعد از عمل را حداقل می‌رساند .

- بیمار در حالیکه نشسته است در زیر پستانها در محل چین زیر پستانی او با محلول مرکوروم و یا بلودومتیل نشانه گذاری میشود .

- خط برش در حدود ۶ تا ۸ سانتی متر اندازه گیری میگردد .

- طول خط برش بر حسب اندازه پروتز متفاوت است .  
- باید توجه داشت که خطوط برش در طرفین بیک اندازه و فواصلشان از خط میانی سینه و خط زیر بغلی مساوی باشد .

- برش تاروی نیام عضله سینه‌ای ادامه دارد .  
- دکولمان با دقت و احتیاط صورت میگیرد و صلاح است با یک اسباب نوک گرد و یا با انگشت انجام شود .

- عروق را خیلی دقیق و کامل باید هموستاز نمود .  
- الکتروکوآگولاسیون برای انجام هموستاز بهترین روش است که جراح انتخاب میکند .

۱ - پیوند چربی پایه‌دار همراه با درم فاسیا که امروزه چندان طرفدار ندارد .

۲ - پیوند چربی آزاد همراه با درم و فاسیا .  
۳ - تزریق پارافین و سیلیکون مایع در زیر پوست که کاملاً منسوخ گردیده است .

۴ - درون کاری مواد مصنوعی : مانند اسفنجهای مختلف که قبلاً متذکر گردید و بعلت عیوب و عوارض بعد از عمل تا حدودی از بکار بردن آن خودداری شده است ولی امروزه ژله سیلیکون را که پوششی از تفلون سیلیکون دارد بکار می‌برند .

## ژل سیلاستیک :

کیسه‌ای از Teflon Silastic که مملو از Silastic می‌باشد . این ماده خمیری شکل با قوام ژله مانند به همراهی نگاهدارنده‌ای از Dacron Mesh بنحویکه توسط Cronin طرح ریزی گردیده است با اندازه‌های مختلف بکار برده میشود .

## خواص :

۱ - نرمی - کاملاً شبیه نرخی پستان .  
۲ - ثابت بودن اندازه آن در تمام مدت .  
۳ - داشتن حداقل واکنش نسجی .  
۴ - نفوذ نسج گرانولاسیون بداخل منفذ Dacron پشت کیسه که موجب تثبیت و استحکام آن در محل خود میگردد .  
۵ - چون اجباری نیست که درون کاشته را بزرگتر از اندازه دلخواه انتخاب نمائیم ، بنابراین درد بعد از عمل جراحی حداقل میرسد و بیمار ظرف ۴۸ تا ۷۲ ساعت بعد از عمل راحت میباشد و میتواند کاملاً حرکت نموده و نفس عمیق بکشد و دستش را حرکت بدهد .

۶ - اندازه‌های مختلف بطور آماده دارد که بر حسب لزوم میتوان از هر کدام آنها استفاده نمود .

۷ - موقع لمس طبیعی تر حس میشود .

۸ - جمع نمیشود در نتیجه قوام آن سخت و سفت نميگردد .

۹ - استریلیزه کردن آن آسانتر و امکان پذیرتر است .

۱۰ - وزن مخصوص ژل سیلاستیک ۹۸٪ و وزن مخصوص پستان ۹۴٪ است .

بنابراین چنانکه ملاحظه میشود این دو وزن مخصوص خیلی نزدیک بهم میباشد .

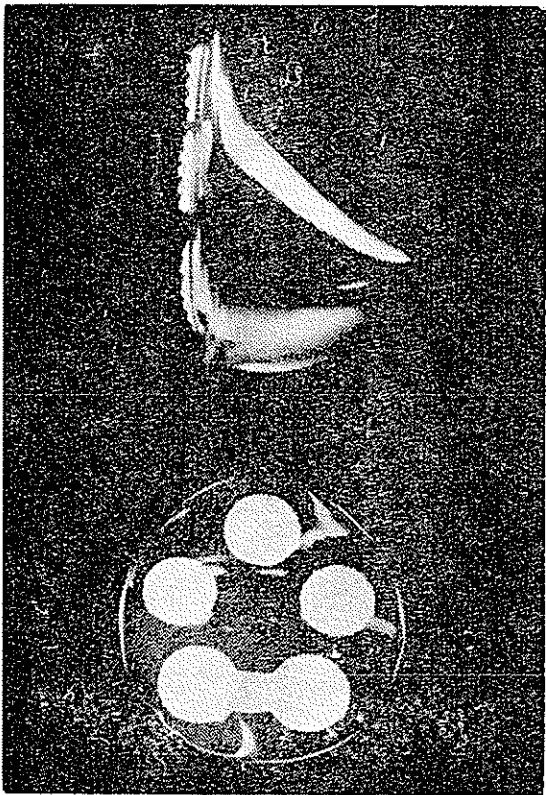
۱۱ - طرح و شکل آن شبیه پستان معمولی است یعنی شبیه بقطره اشک میباشد .

های دیگر مانند اسکارزشت و ناهنجار دست بیک عمل جراحی دوباره بزنیم .

در موارد دیگر اقدام به قراردادن پروتز گردید .

در سالها قبل بیشتر از اسفنجهای آیوالون واترون استفاده میکردیم که چزسفتی و سختی در موقع لمس وحساس بودن آن ، عوارض مهم دیگری مشاهده نشد ، ما در این مدت هیچگونه عوارضی از قبیل مردگی پوست و یا خونریزی شدید و مردگی نوک پستان و بالاخره عفونت مشاهده نکرده ایم .

در دوسه سال اخیر در حدود ده مورد از پنجاه مورد فوق بمنظور بزرگ کردن پستانهای کوچک وشل افتاده از ژل سیلاستیک استفاده نموده ایم .



شکل ۲- ژل سیلاستیک. در قسمت دایره‌ای شکل تصویر دایره سفید رنگ Dacrone پروتز را نشان میدهد

در این ده مورد هیچگونه عوارض مهمی مشاهده نکرده ایم. فقط پس از مدتی بعد از عمل قوام آن کمی سخت تر گردیده که البته بسختی پروتزهای اسفنجهای نبوده است .  
تصویرهای ۴۰۳ بیماری است ۳۰ ساله که بعد از یک آبستنی ، پستانهایش بشکلی درآمده است که مشاهده میشود :  
« کوچک - افتاده - شل »  
ولی تصویرهای ۴۰۵ همان بیمار را بعد از یکماه نشان میدهد .

- حفره ایجاد شده باید کاملاً باندازه پروتز باشد تا هم فشار زیادی نیارود و هم اینکه پروتز در محل مناسب و بطور صحیحی قرار بگیرد .

- حفره حاصل را باید با سرم فیزیولوژی و یا با محلول آنتی بیوتیکی که محتوی نیم گرم نئوماسین Neomycin و ده هزار واحد Bacitracin است شستشو نمود . سپس پروتز را در جای صحیح و با دقت بسیار قرار میدهند. و شکاف زخم در سه لایه دوخته میشود .  
نسوج زیر پوستی با کاتکوت ساده صفر و بخیه‌های جدا از هم دوخته میشود و پوست بانخ نایلون چهار صفر انترادرمیک بخیه میگردد .

- قراردادن درن بمنظور زه کشی لزومی ندارد ولی برخی از جراحان یک لوله باریک پلی اتیلان در گوشه از شکاف زخم قرار میدهند که پس از چهار روز آنرا خارج میکنند . پانسمان محل زخم با باندهای چسبیده سبک انجام میشود بطوریکه قسمتهای طرفی و زیر پستان را محکم و بی حرکت نگهدارد .

- به بیمار توصیه میشود که مدتی بر پشت بخوابد و از پهلو به پهلو شدن خودداری کند و حرکات دستها را برای مدت دو هفته محدود نماید. حرکات وسیع دستها و شانها مانند حرکات ورزشی تنیس و یا شنا باید تا حدود شش هفته ممنوع باشد .

پس از اتمام پانسمانها و برداشتن آن بلافاصله بیمار باید از سینه بند استفاده نماید ولی باید متذکر شد که از بکار بردن سینه بندهای سفت و فنردار خودداری نمایند .

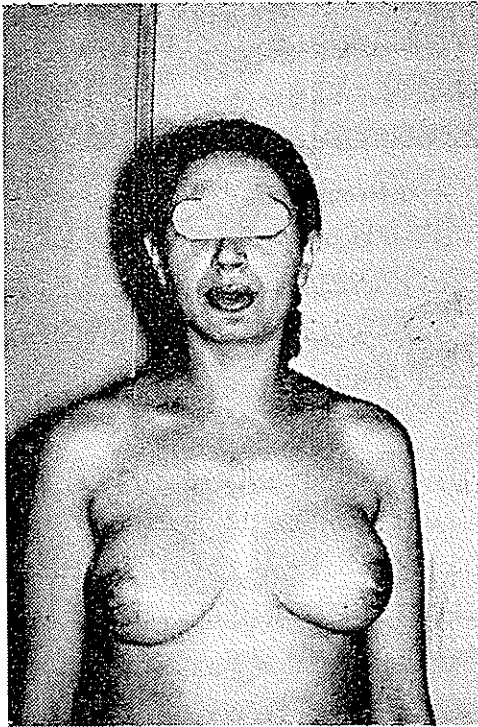
#### گزارش :

در طول پانزده سال اخیر در حدود پنجاه مورد بیمار جهت عمل جراحی برای ماما پلاستی بمنظور بزرگ کردن پستان داشته ایم که از این تعداد در حدود ده نفر جوان و بقیه از ۳۵ سال ببالا داشته اند .

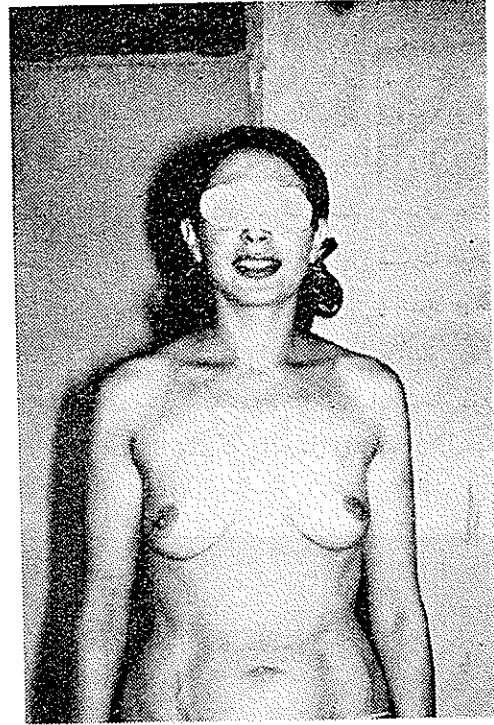پنج نفر از مجموع آنها پیوند چربی گردید که دو تا پایدار باداپی تلیالیزه کردن پوست همراه بود و سه دیگر بقیه با عمل پیوند آزاد Dermis - Fat تحت عمل جراحی قرار گرفتند .

در دو نفر اول که با پیوند پایدار عمل گردیدند، بدشکلی دروضع قرار گرفتن نوک پستانها و چروکیدگی مخصوص در پوست پستان پس از دو سال مشاهده گردید .

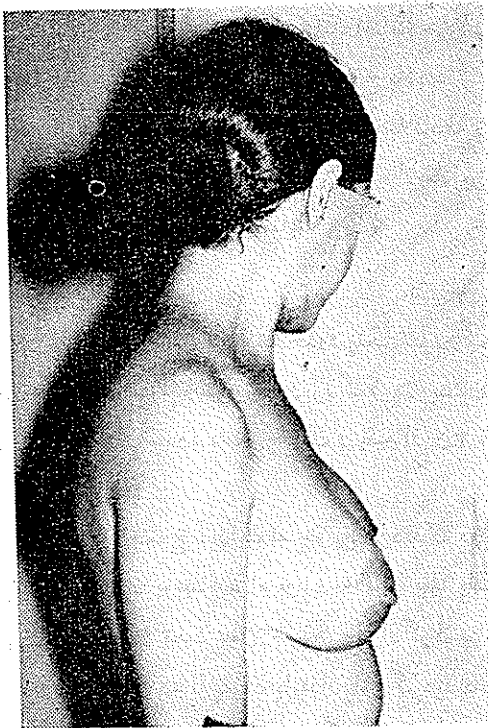در سه مورد پیوند آزاد چربی متأسفانه تمام پیوند بصورت ترشحات چربی و چرک از پستان خارج گردید که ما ناچار بان شدیم برای تخلیه بقایای پیوند و جلوگیری از عفونت و ناراحتی



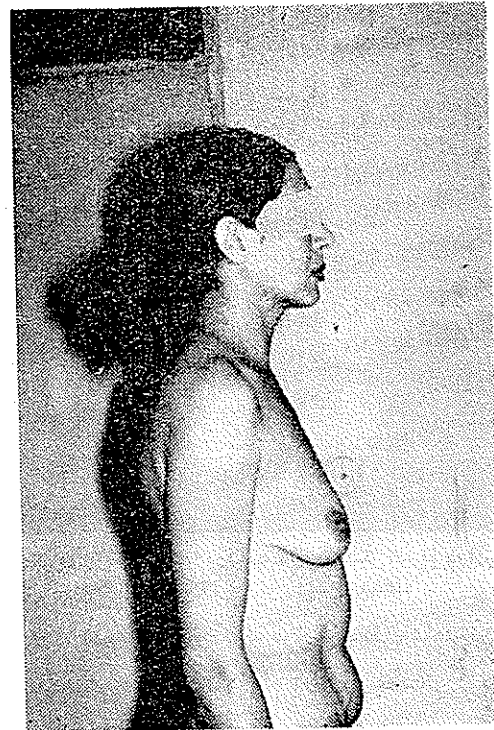
شکل ۵ - بعد از عمل



شکل ۳ - قبل از عمل



شکل ۶ - بعد از عمل



شکل ۴ - قبل از عمل

درد در حدود روز سوم یا چهارم بکلی از بین رفته بود ولی پوست پستان و بخصوص نوک آن تا یکی دو ماه بعد از عمل نیز حساس بود . حرکات دست از روز پانزدهم با احتیاط و ملاحظه شروع گردید .

بیمار مذکور در حدود دو ساعت تحت عمل جراحی قرار داشت و بیهوشی عمومی عمل گردید و روز دوم از بیمارستان مرخص شد و تا یک هفته پانسمان داشت و بخیه های آنترادرمیک که بانج نایلون ۵ صفر زده شده بود یک ماه بعد از عمل برداشته شد.

قابل توجهی رخ دهد ولی باید دانست که بطور کلی در هر عمل جراحی عوارضی نیز ممکن است بوقوع پیوندد که جراح مجرب میتواند با استفاده از تجارب خود و خونسردی کامل و دقت بسیار رفع مشکل نماید .

نکته‌ای که لازم است متذکر گردد آنست که در ماستکتومی ساده مخصوصاً در نوع ماستکتومی زیر پوستی بخاطر اینکه تقارن دو پستان از نظر اندازه و حجم و شکل و فرم آن حفظ گردد و بدینوسیله برای بیمار ناراحتی روانی ایجاد نشود میتوان از این پروتز استفاده نمود و آنرا بعد از عمل ماستکتومی در زیر پوست قرارداد . و صلاح است که پروتز را در زیر عضله صدری بزرگ یعنی در میان نیام عضله سینه‌ای کوچک قرارداد . زیرا ممکن است بخاطر اینکه پوست پستان بعد از عمل ماستکتومی نازک و حساس گردیده است و چندان ضخامتی از نظر چربی و یا نسوج غددی ندارد وزن پروتز بر روی آن سبب سوراخ گردیدن و مردگی پوست قسمت تحتانی پستان شود ، بنابراین برای جلوگیری از این عارضه از ضخامت رشته‌های عضلانی سینه‌ای بزرگ میتوان استفاده نمود .

به بیمار توصیه شد از پستان بند پارچه‌ای که پستان را از پائین و از پهلوها محکم در بر بگیرد و در عین حال هیچگونه فشار ناراحت کننده‌ای نداشته باشد برای همیشه استفاده نماید .

## نتیجه

بانوانی که برای ماما پلاستی مراجعه مینمایند بایستی جراح تمام مشکلات و نتایج حاصله از عمل جراحی را برایشان بطور کامل شرح داده و آنان را تا حدودی بوضع آینده خود آشناسازد . چنانکه ملاحظه شد قرارداد دادن اسفنجهای مختلف برای بزرگ کردن پستانها امکان بوجود آمدن ضایعات و عوارضی را دارد که با خارج نمودن آن خیلی زود و سریع بهبودی حاصل خواهد شد . و امکان پیدایش سرطان بعد از عمل جراحی ماما پلاستی زیاد شایع نبوده و نیست و اگر تاکنون یکی دو مورد گزارش شده است شاید وجود آن قبل از اقدام بعمل جراحی بوده است . در هر صورت توجه داشتن به این عارضه بعد از عمل جراحی لازمه دقت جراح بوده و تذکر آن به بیمار زیانی ندارد . اصولاً اگر عمل جراحی باروش دقیق و حساب شده و با رعایت کامل استریلیزاسیون انجام گردد نبایستی عوارض چندان

## REFERENCES

- 1 - Bader . K . and Pellettieri . E . and Curtin . , *Surgery* . , 46 : 123 . 1970 .
- 2 - Browers . L . T . C . D . G . and Radlauer . st . , *Surgery* . , 44 : 451 - 455 . 1969 .
- 3 - Chaplin . C . H . , *Surgery* . , 44 : 447 - 450 . 1969 .
- 4 - Chapple . J . G . and Stephenson . K . L . *Surgery* . , 45 : 140 . 1970 .
- 2 - Cholnoky . T . *Plast . and Reconst . , Surgery* . , 45 : 573 - 577 . 1970 .
- 6 - Clarkson . P . and Jeffs . , *Brit . J . Plast . Surgery* . , 20 : 310 , 1967 .
- 7 - Conway . H . and Smith . , *Surgery* . , 21 : 8 - 16 . 1958 .
- 8 - Cronin . T . D . and Greenberg . R . L . , *Surgery* . , 46 : - 1 - 7 . 1970 .
- 9 - Dempsey . W . C . and Latham . W . D . *Surgery* . , 42 : 515 - 520 . 1968 .
- 10 - Edwards . B . F . , *Surgery* . , 32 : , 519 - 526 . 1963 .
- 11 - Hamilton . J . M . , *Surgery* . , 44 : 305 - 306 . 1969 .
- 12 - Horton . C . E . , Adamson . J . E , Mladick . R . and Taddeo . R . J . , *Brit . J . Plast . Surgery* . , 22 : 161 - 164 , 1970 .
- 13 - Krause . J . L . and Crikclair , G . F . and Cosman . , *Brit . J . Plast . Surg* . , 44 : 536 540 , 1969
- 14 - Lewis . J . R . *Surgery* . , 35 : 51 - 59 . 1965 .
- 15 - Masson . J . K . , Payne . S . J . *Plast . Surgery* . , 46 : 399 - 420 . 1970 .
- 16 - Perras . C . , *Surgery* . , 35 : 649 - 655 . 1965 .
- 17 - Rao . Y . V . S . *Surgery* . , 43 : 149 - 151 . 1969 .
- 18 - Rees . T . D . , *Surgery* . , 5 : 1924 - 1933 . 1964 .
- 19 - Regnault . P . , *Surgery* . , 37 : 31 - 36 . 1966 .