

معرفی ۲ مورد بلوک دهلیزی بطنی در جریان کاردیت روماتیسمال و بهبود آنها با کورتیکو تراپی

دکتر حسن فامیلی*، عبدالله موسوی*

گزارش مورد

نکات مثبت شرح حال بیمار اول:

کیومرث ج. ۲۶ ساله اهل بندر پهلوی، بعلت دردمفصل
مچ پای راست و زانوی راست در تاریخ ۱۰/۹/۵۰ به بیمارستان
مراجعه کرده است.

در سابقه خود گلودرد مکرر چرکی و طپش قلب و تنگ نفس
بهنگام فعالیت زیاد را ذکر میکند ولی سابقه درد مفاصل مهاجر
نداشته است.

نکات مثبت معاینه بیمار: تورم قوزک داخلی پای راست و
دردناک بودن آن. زانوی راست بدون تورم است ولی در حرکات
پاسیو دردناک است.

درسمع قلب، رولمان دیاستولیک و سوفل پرسیستولیک و
دوآئمی شدن صدای دوم شنیده میشود.

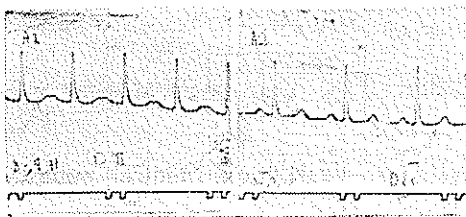
آزمایشهای پاراکلینیک: فرمول و شمارش، پلی نوکلئوز
و لکوسیتوز را نشان میدهد. A.S.T.O معادل ۶۲۵ واحد تود و
سدیمانتاسیون در ساعت اول ۱۱۰ و در ساعت دوم ۱۱۷ بوده است.
XR قلب و ریه فاقد ضایعه پاتولوژیک بوده است.

اولین EKG بیمار در تاریخ ۱۰/۹/۵۰ (A1) تاکیکاردی
۱۲۵ در دقیقه و بلوک درجه اول دهلیزی بطنی را نشان میدهد
امواج P با امواج T تداخل نموده و ابتدای موج P کاملاً مشخص
نیست. فاصله P-R بهر حال بیش از $\frac{2}{3}$ ثانیه است.

دومین EKG که با فاصله سه روز از ابتدای درمان با
کورتیکو استروئید انجام شد (A2) بازگشت فاصله P-R را

* بیمارستان شماره ۲ - کمد

به $\frac{2}{3}$ ثانیه نشان میدهد و ضربان قلب در حدود ۸۴ بار در دقیقه
است.



شرح حال بیمار دوم:

تاجماه ك. ۳۰ ساله و خانه دار بعلت درد مهاجر در مفاصل
در تاریخ ۲/۱۰/۵۰ به بیمارستان مراجعه نموده است.

یکماه قبل بدنبال سرماخوردگی، دچار گلودرد چرکی توأم
با تب شدید شده و پس از ۱۵ روز دچار درد مفاصل میشود که ظاهراً
متورم نبوده ولی با حرکت دچار درد شدید میشود. در معاینه
مفاصل مختلف جایگزین میشود و فعلاً بهبودی نسبی دارد.

در معاینه بالینی، بیمار چهره میتراالی دارد. مفاصل ظاهراً
متورم نیستند. در حرکات پاسیو، بیمار احساس درد در مفاصل زانو
و آرنج راست میکند. درسمع قلب امکان دیاستولیک موجود و
سوفل پر سیستولیک درجه دوم بگوش میرسد.

آزمایشهای انجام شده:

A.S.T.O. معادل ۱۲۵۰ واحد تود، فرمول و شمارش
لکوسیتوز و پلی نوکلئوز (۱۳۰۰۰-۱۳۰۰۰ درصد) را نشان میدهد
آزمایش ادرار در حدود طبیعی بوده است. سرعت سدیمانتاسیون
در ساعت اول ۷۹ و در ساعت دوم ۸۷ بوده است.

دهلیزی به بطن صورت نگرفته و یک ضربان بطنی حذف میگردد (دیاستول طولانی) ضربان بعدی که انجام میگیرد دارای کوتاخرین فاصله P.R میباشد [۶] تعداد ضربانات هر سری ممکن است متفاوت باشند .

وجود آن در انفارکتوس میوکارد حاد مبین یک ایسکمی بازگشت پذیر در گره A. V. و یا شاخه Hiss بوده و از نوع بلك پریودیك در همین وضعیت وخامت کمتری به همراه دارد (۴) بلك پریودیك درجه دوم بصورت عدم جواب پریودیك بطن به تحریکات دهلیزی است. فاصله P.P و P.R ثابت بوده و این وضع گاهی همراه یک بلك درجه اول است .

در بلك ثابت درجه دوم جواب بطن به تحریکات دهلیز بطور منظم کاهش یافته است و ممکن است بازاء هر دو یا سه تحریک دهلیز یک جواب بطنی موجود باشد .

از نظر اتیولوژی : بلك درجه اول ممکن است بدون هیچ بیماری ارگانیک دیده شود . تمام بیماریهای حاد عفونی میتوانند موجد این حالت باشند . بیماری روماتیسمال قلبی ، دیژیتال ، دیفتری کینیدین ، بیماری آترواسکلروز و بیماریهای مادرزادی قلب نیز از عوامل مهم اتیولوژیک هستند [۴] . بلك درجه دوم معمولاً بر اساس یک بیماری ارگانیک بوجود میآید . مسمومیت دیژیتال ، بیماریهای عفونی (دیفتری) و بیماری کرونو انفارکتوس میوکارد از علل شایع هستند .

پیش آگهی و تشخیص : انواعی که با بیماریهای عفونی بهمرهند ، همگی با بهبود بیماری اصلی خوب شده و اهمیت کلینیکی جزئی دارند . در دیفتری بلك قلبی نشانه وخامت بیماری بوده ولی با بهبود بیماری ، دلیلی بر میوکاردیت مزمن وجود ندارد . (۴)

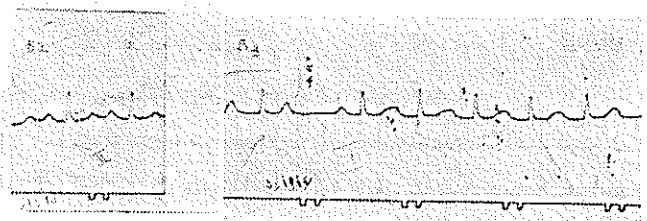
در روماتیسم قلبی ، بلك ممکن است با خاموش شدن بیماری از بین رود ولی گاه مدتها پس از فرونشستن علائم بالینی بلك باقی میماند [۴]

بلك کامل هنگامی که همراه سندرم استوکس آدامس باشد بعلمت مرگ ناگهانی پیش آگهی وخیمی دارد [۴] و طول عمر در این بیماران بین ۲ تا ۴ سال پس از شروع علائم گزارش شده است [۳] .

تشخیص قطعی انواع بلكها با الکتروکاردیوگرافی است .

از نظر بالینی هنگامیکه شدت صدای اول (در یک بیمار تحت نظر) ناگهان کاسته گردد ولی در تصویر بالینی تغییری حاصل

اولین الکتروکاردیوگرام (B1) در تاریخ ۱۳۰۱۰۱۰۵۰ نشان دهنده یک بلك درجه اول دهلیزی بطنی میباشد (P.R معادل $\frac{24}{100}$ ثانیه) ضربان قلب در حدود ۱۰۰ در دقیقه است . سه روز بعد (۱۳۰۱۰۱۰۵۰) در مابینه قلب بیمار مشاهده گردید که پس از ۶ تا ۷ ضربان وقفه ای در ضربان قلب (سمع و نبض) رخ میدهد . EKG انجام شده یک بلك S. A همراه با بلك درجه یک نشان میدهد (B2)



بحث :

بلك دهلیزی بطنی که عبارت از اختلال هدایت امواج محرکه از دهلیز به بطن میباشد ، میتواند بعامل فونکسیونل و یا پاتولوژیک ایجاد شود . افزایش تحریک واگ مثالی برای علت فونکسیونل و ضایعات التهابی ، سمی دژنراتیو و عروق مثالهایی برای علت پاتولوژیک هستند .

بر حسب شدت اختلال هدایت ، بلكهای دهلیزی بطنی به سه درجه تقسیم میشوند : بلكهای درجه اول و دوم ناکامل و بلك درجه سوم بلك کامل است [۵]

۱) بلك درجه اول : تأخیر هدایت موج تحریکی از دهلیز به بطن که در گره A.V. و یا شاخه میس (Hiss) اتفاق میافتد و در EKG بصورت طولانی شدن فاصله P. R (بیش از ۲۲/۱۰۰ ثانیه) مشخص میگردد

۲) بلك درجه دوم : در این نوع بلك ، بطن بطور پریودیك از پاسخ دادن به تحریک موج دهلیزی باز میماند. انواع بلكهای درجه دوم عبارت است از ۱- تیپ یک Mobitz یا نوع ونکباخ ۲- بلك ثابت $\frac{2}{1}$ A. V. و ۳- بلك پریودیك (تیپ دو Mobitz)

که هر کدام با الکتروکاردیوگرام مشخص میگردد [۴ و ۳]
۳) بلك درجه سوم : در این وضعیت دهلیز و بطن جداگانه و بدون ارتباط با یکدیگر می تپند.

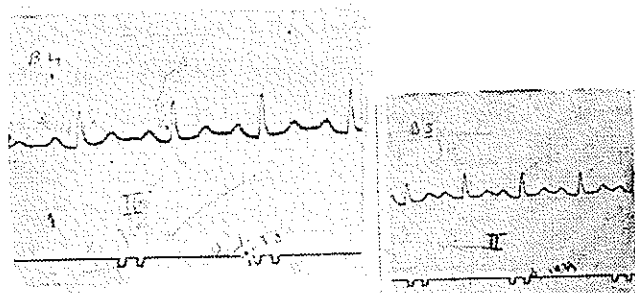
ریتم دهلیز ممکن است منظم سینوسی ، تاکیکاردی و یا فیبریلاسیون باشد. ریتم بطن معمولاً منظم ولی کند است (۲۰ تا ۶۰) در بلك درجه دوم نوع ونکباخ فاصله P. R بطور پیشرونده در یکسری ضربانات بطنی افزایش می یابد تا آنجا که انتقال موج

نگردد و دلیلی بر تجمع مایع در پریکارد نباشد و با هنگامیکه در غیاب اولین موج P. R معادل $\frac{24}{100}$ ثانیه است .

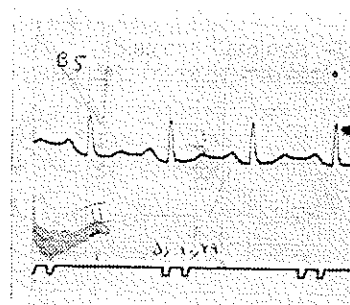
پس از اولین کمپلکس بطنی يك وقفه در تولید موج بطنی موجود است . موج P پس از این وقفه دیده میشود و فاصله P. R را معادل $\frac{28}{100}$ ثانیه نشان میدهد که دلیل بريك بلوك درجه يك میباشد .

این تغییر وضعیت در الکتروکاردیوگرام ، دلیلی بر کاردیت فعال و پیشرونده روماتیسمال محسوب گردیده بیمار تحت کورتیکو-تراپی قرار گرفت .

در EKG بعدی بیمار (B3) که سه روز بعد از بیمار گرفته شده S. A بلوك از بین رفته و فقط بلوك درجه اول مشاهده میشود (P. R) معادل $\frac{24}{100}$ ثانیه) ضربان قلب ۱۰۵ بار در دقیقه است ۹ روز پس از شروع کورتیکوتراپی بلوك درجه اول همچنان باقی است (P. R) معادل $\frac{24}{100}$ ثانیه) ولی ضربان قلب به ۹۴ تقلیل یافته است (B4).



آخرین EKG بیمار که ۱۳ روز پس از شروع کورتیکوتراپی گرفته شده فاصله P. R $\frac{20}{100}$ ثانیه نشان میدهد که مبین از بین رفتن بلوك دهلیزی بطنی است (B5).



دو بیمار فوق در جریان بیماری و با قبل از آن دیژیتال مصرف نکرده و داروهای آنها آسپیرین ، پردنیزلون و آنتی‌اسید و

پنی‌سیلین بوده است .

فیبر یلاسیون دهلیزی يك سوफल پره سیستمیک تبدیل به سوफल میدیاستولیک گردد .

میتوان حدس زد که فاصله P. R طولانی شد و يك بلوك درجه اول بوجود آمده است [۲] هنگامیکه فاصله P. R بحد کافی طولانی شود امکان شنیدن صداهای دهلیزی موجود است و علاوه بر آن در ناحیه گردن موج a خیلی واضح با نام Canon a wave وجود دارد .

بلوك درجه ۲ ثابت بصورت يك برادیکاردی و بلوك پریودیک درجه ۲ بصورت آریتمی ریتمیک تظاهر می کند .

بلوك درجه سوم بصورت يك برادی کاردی تظاهر کرده و صدای اول بشدت متغیر است و گاه خیلی شدید گردیده که با نام Bruit de Canon موسوم است [۳]

درمان : در مواردی که بلوك همراه يك بیماری عفونی است با بهبودی بیماری اصلی بلوك از بین میرود . در روماتیسم حاد قلبی بلوك درمان خاص ندارد و درمان درجهت بهبود کاردیت است [۳] . در موارد مسمومیت با دیژیتال یا کینیدین با قطع دارو بلوك تدریجاً از بین میرود . در بلوكهای غیر کامل کلرو تیازید بمقدار روزانه ۵۰۰ تا ۷۰۰ میلی گرم ، بعلت دفع پتاسیم ممکن است اثرات نیکویی داشته باشد [۷]

بلوكهای قلبی موجود در انفارکتوس حاد میوکارد به کورتیکوتراپی جواب مطلوب می دهند (۱) در بلوكهای کامل همراه انفارکتوس میوکارد ، در صورتیکه بیمار دچار حملات استوکس آدامس شود علاوه بر کورتیکوتراپی - demand pace maker مورد استفاده قرار می گیرد . در صورت عدم نتیجه درمان در pace maker بلوكهای کامل در داخل و یا روی قلب نصب می گردد .

خلاصه

مورد معرفی دو بیمارند که به کاردیت و آتریت روماتیسمال مبتلا گردیده اند . در اولین بیمار بلوك درجه اول دهلیزی بطنی مشاهده گردیده که طی ۳ روز درمان با کورتیکوتراپی بازگشت نموده است .

دومین بیمار بلوك دهلیزی بطنی پیشرونده داشته و در جریان کورتیکوتراپی سیر معکوس و بازگشت آن مشخص گردیده است .

REFERENCES

- 1- Aber, C. P. and Jones, E. W. *Brit. Heart J.*, 27: 916, 1965.
- 2- Braunwald, EU. *Harrison's Principles of Internal Medicine*, 1151, 6th. ed. New york. Mc. Craw-Hill, Co. 1970.
- 3- Friedberg, CH. K. *Diseases of the Heart*, 583, 3rd. ed. Philadelphia. W. B Saunders Co. 1969.
- 4- Goldman, M. J. *Principles of Clinical Electrocardiography.*, 230, 7th. ed. California Lange Medical Publications, 1970.
- 5- Kay, C. F. Cecil - Loeb, *Text - Book of Medicine* 671, 12th. ed. Philadelphia W. B. Saunders Co. 1967.
- 6- Schaffer, H. I., *Amer. Heart. J.*, 19: 138, 1470.