

## مطالعه فوق‌ریزینی اووسیت و پرده‌ی شفاف فولیکول‌های تخمدانی موش صحرایی متعاقب ایجاد دیابت تجربی و درمان با متفورمین

تاریخ دریافت مقاله: ۱۳۹۰/۰۳/۳۱ تاریخ پذیرش: ۱۳۹۰/۰۴/۲۲

### چکیده

پویا پورنقی<sup>۱\*</sup>، رجبعلی صدرخانلو<sup>۱</sup>، شاپور حسن‌زاده<sup>۱</sup>، امیرعباس فرشید<sup>۲</sup>

۱- گروه علوم پایه

۲- گروه پاتوبیولوژی و سرپرست مرکز میکروسکوپ الکترونی دانشگاه ارومیه

دانشکده دامپزشکی، دانشگاه ارومیه، ارومیه، ایران.

\* نویسنده مسئول: ارومیه، کیلومتر ۱۱ جاده سرو، دانشگاه ارومیه، دانشکده دامپزشکی، گروه بافت‌شناسی و جنین‌شناسی

تلفن: ۰۴۴۱-۲۹۷۲۵۸۰  
email: p.pourmaghi@gmail.com

**کلمات کلیدی:** دیابت، تخمدان، پرده شفاف، اووسیت، متفورمین، رت.

### مقدمه

دیابت قندی (Diabetes mellitus) شامل گروهی از اختلالات متابولیک است که از نظر صفت ظاهری افزایش قندخون اشتراک دارند. در دنیای امروز، این بیماری یک مشکل جدی برای سلامت انسان‌ها محسوب می‌شود. سازمان بهداشت جهانی (WHO) تخمین زده است بیش از ۱۷۱ میلیون نفر در سراسر جهان مبتلا به دیابت قندی هستند که این میزان تا سال ۲۰۲۵ به ۳۰۰ میلیون و تا سال ۲۰۳۰ به ۳۶۶ میلیون نفر یا بیشتر افزایش می‌یابد.<sup>۱</sup> با توسعه شهرنشینی و گرایش افراد جامعه به استفاده از غذاهای پرکربوهیدرات، کم‌تحرکی و وجود فاکتورهای خطر نظیر استعمال دخانیات، امروزه شاهد افزایش بروز بیماری‌های متابولیکی و قلبی-

زمینه و هدف: دیابت یک اختلال متابولیکی است که بر تمام بدن از جمله دستگاه تناسلی ماده تأثیر می‌گذارد و از عوامل مؤثر در ناباروری می‌باشد. متفورمین از داروهای رایج کنترل قندخون بیماران دیابتی است. هدف این مطالعه بررسی تغییرات فوق‌ریزینی فولیکول‌های تخمدانی رت‌های دیابتی و سنجش میزان اثربخشی داروی متفورمین در این زمینه بود. روش بررسی: تعداد ۳۶ سر رت ماده بالغ نژاد Sprague-Dawley (۲۱۰-۱۷۰ گرم) در سه گروه (کنترل، دیابتی و دیابتی درمان‌شده با متفورمین) مطالعه شدند. در گروه‌های دوم و سوم، رت‌ها با تزریق ۴۵mg/kg استرپتوزوتوسین دیابتی و در گروه سوم با ۱۰۰mg/kg/day متفورمین منوایدروکلراید تیمار شدند. در پایان دوره آزمایش، رت‌ها تشریح و تخمدان راست آن‌ها پس از طی مراحل آماده‌سازی، با میکروسکوپ الکترونی عبوری (TEM) مطالعه گردیدند. یافته‌ها: نسبت به گروه کنترل، کاهش در ضخامت پرده شفاف و کاهش در میانگین تعداد میکروویلی‌های درون واحد سطح آن، در گروه دیابتی معنی‌دار (به ترتیب  $P < 0/01$  و  $P < 0/001$ ) و در گروه دیابتی درمان‌شده با متفورمین به ترتیب معنی‌دار ( $P < 0/05$ ) و غیرمعنی‌دار بود. اندامک‌های سیتوپلاسم اووسیت در گروه دیابتی درمان‌شده با متفورمین نسبت به گروه دیابتی به تعداد بیشتر و با اشکال طبیعی و یا نزدیک به طبیعی ملاحظه شد. کاهش تعداد و بالونی شدن کریستاهای میتوکندری‌ها از بارزترین تغییرات در گروه دیابتی بودند. نتیجه‌گیری: دیابت باعث کاهش در ضخامت پرده شفاف و تعداد میکروویلی‌های درون آن، کاهش تعداد اندامک‌های اووسیت و تغییر ساختاری آن‌ها می‌گردد. در بیماران دیابتی درمان با متفورمین شرایط بهتر در موارد فوق را فراهم می‌کند.

عروقی نظیر چاقی و دیابت هستیم.<sup>۲</sup> دیابت قندی با ایجاد عوارض عروقی کوچک و بزرگ، تقریباً بر تمام ارگان‌ها و سیستم‌های بدن تأثیرگذار است.<sup>۳</sup> شایع‌ترین عوارض دیابت عبارتند از: رتینوپاتی، نفروپاتی، بیماری‌های نورولوژیک، بیماری‌های قلبی-عروقی، بیماری‌های پوستی و زخم در اندام‌های تحتانی.<sup>۴</sup> دیابت قندی اثرات مضر بر عملکرد جنسی زنان گذاشته و از آن به‌عنوان یکی از علل ناباروری زنان نام برده می‌شود.<sup>۴</sup> دیابت موجب اختلال در عملکرد تخمدان از جمله تغییر در رفتار استروس، رشد فولیکولی، بلوغ اووسیت و کاهش یا عدم تخمک‌گذاری می‌گردد.<sup>۴</sup> استرپتوزوتوسین (Streptozotocin)، مشتق متیل نیتروزوراز ۲-اکسی گلوکز، یک داروی ارزشمند آزمایشگاهی است که جهت ایجاد دیابت وابسته به

میزان ۴۵ میلی گرم به ازای هر کیلوگرم وزن بدن به شکل داخل صفاقی، دیابت ایجاد گردید و به رت‌های ناشتای گروه C، مقدار ۱ ml سیترات بافر مذکور به همان روش تزریق شد. پس از تزریقات، حیوانات به قفس‌های خود برگردانده شده و آب و غذا به صورت آزاد در اختیار آن‌ها قرار گرفت. ۴۸ ساعت پس از تزریق استرپتوزوتوسین، از رت‌ها خون‌گیری به عمل آمده و میزان قندخون آن‌ها اندازه‌گیری شد. رت‌هایی که میزان قندخون ناشتای آن‌ها بیشتر از ۲۰۰ mg/dl بود، دیابتی محسوب شده و در این مطالعه مورد استفاده قرار گرفتند.<sup>۱۰</sup> رت‌های گروه M از روز چهاردهم پس از ایجاد دیابت، به مدت ۵۶ روز (دو دوره چهار هفته‌ای) گلوکوفاز (متفورمین منوهیدرات مرک فرانسه) با دوز ۱۰۰ mg به ازای هر کیلوگرم وزن بدن را روزانه به صورت خوراکی (گاوژ معدی) دریافت کردند. پس از اتمام دوره آزمایش (۷۰ روز بعد از تأیید ایجاد دیابت)، رت‌های هر سه گروه به وسیله دی‌اتیل اتر آسان‌کشی شده و سپس تخمدان سمت راست رت‌هایی که در فاز فولیکولار سیکل جنسی قرار داشتند، جدا و در محلول فیکساتیو گلو تار آلدهید ۳٪ تهیه شده با فسفات بافر ۰/۱M با pH ۷/۴ به مدت چند روز ثابت گردیدند. نمونه‌های اخذ شده در داخل محلول تتراکسیداسمیوم ۱٪ به مدت ۳-۴ ساعت قرار گرفتند. پس از انجام مراحل آب‌گیری با استفاده از استون، نمونه‌ها در اسپار (TAAB, England) قالب‌گیری شدند. برش‌های نیمه نازک ۱-۵/ میکرومتری، به وسیله اولترامیکروتوم (Zeiss, Germany) تهیه و با تولوئیدن بلو رنگ‌آمیزی گردیدند. برش‌های فوق نازک ۷۰-۶۰ نانومتری از فولیکول‌های با ظاهر سالم، به روی گریدها منتقل و پس از رنگ‌آمیزی با اورانیل استات و سیترات سرب، با میکروسکوپ الکترونی عبوری (Philips, the Netherlands) در ۸۰ KV بررسی شدند. جهت انجام آنالیز آماری، نرم‌افزار آماری SAS ویراست ۹/۱ استفاده شد. داده‌های به دست آمده از مطالعات مورفومتریک، با آزمون Student's t-test در نرم‌افزار مذکور بین زوج گروه‌ها آنالیز شدند و  $\alpha=0/05$  به عنوان سطح معنی‌داری در نظر گرفته شد.

### یافته‌ها

گروه کنترل: بررسی فوق‌ریزینی فولیکول‌های در حال رشد نشان داد که اووسیت محصور شده با پرده شفاف (Zona pellucida) در هر

انسولین در تعدادی از گونه‌های حیوانی از جمله موش صحرایی استفاده می‌شود. این دارو، معروف‌ترین ماده برای ایجاد دیابت تجربی به حساب می‌آید.<sup>۷</sup> متفورمین (Metformin) یک ترکیب بی-گوانیدی کاهش‌دهنده‌ی گلوکز خون است که در درمان دیابت مصرف می‌شود. اثر این دارو توسط مجموعه‌ای از واکنش‌ها در اندام‌ها و بافت‌های مختلف حاصل می‌شود که عبارتند از: کاهش گلوکونئوزنز در هیپاتوسیت‌های کبدی و افزایش گلیکوژنز و لیپوژنز، کاهش جذب گلوکز توسط سلول‌های پوششی روده و افزایش جذب گلوکز توسط سلول‌های عضلانی و چربی. تجویز خوراکی متفورمین نسبت به تجویز داخل وریدی آن از کارایی بهتری برخوردار است.<sup>۸،۹</sup> بین سال‌های ۱۹۹۷ تا ۲۰۰۲، ۱۹۸۳ مقاله در زمینه دیابت و نقص عملکرد جنسی در جنس نر به چاپ رسیده است، در حالی‌که در این مدت، فقط ۱۳ مقاله چاپ شده به بررسی دیابت و نقص عملکرد در جنس ماده پرداخته‌اند. این مطلب نشان‌دهنده ضرورت تحقیقات بیشتر در این زمینه است.<sup>۳</sup> هدف از مطالعه حاضر، بررسی فوق‌ریزینی اثرات دیابت تجربی و درمان آن با متفورمین روی فولیکول‌های تخمدانی است. این مطالعه در کنار مطالعات دیگر می‌تواند در درک چگونگی تأثیر دیابت بر ناباروری جنس ماده و میزان توانایی داروهای هم‌چون متفورمین در ایجاد شرایط بهتر در بیماران، به ما کمک کند.

### روش بررسی


در این مطالعه، از تعداد ۳۶ سر موش رت ماده بالغ نژاد Sprague-Dawley (با وزن ۲۱۰-۱۷۰ گرم) استفاده شد. حیوانات از مرکز نگهداری و پرورش حیوانات آزمایشگاهی دانشکده دامپزشکی دانشگاه ارومیه تهیه و تا رسیدن به وزن مطلوب در قفس‌هایی از جنس پروپیلن در گروه‌های چهار تا شش تایی پرورش داده شدند. در تمام طول این مطالعه، حیوانات مذکور در حیوان‌خانه مجهز به سیستم تهویه با دمای  $22 \pm 2^\circ C$ ، رطوبت ۴۵٪ و چرخه روشنایی- تاریکی ۱۲ ساعته نگهداری شدند. آب و غذا بدون محدودیت، در اختیار رت‌ها قرار گرفت. رت‌ها به سه گروه ۱۲ سری تقسیم شدند. گروه C: رت‌های کنترل، گروه D: رت‌های دیابتی و گروه M: رت‌های دیابتی درمان‌شده با متفورمین. برای القای دیابت، در رت‌های ناشتای گروه‌های D و M، با تزریق یک بار محلول استرپتوزوتوسین (Sigma, St. Louis, MO, USA) حل شده در سیترات بافر ۰/۱M با pH ۴/۵ به

نشان داد که ضخامت پرده شفاف در فولیکول‌های گروه دیابتی  $4/58 \pm 0/22$  mm (با بزرگ‌نمایی ۳۴۰۰) و میانگین تعداد میکروویلی‌های با منشاء اووسیتی و گرانولوزایی در هر سانتی‌متر مربع پرده‌ی شفاف  $9/45 \pm 0/17$  بود. پهنای پرده شفاف و نیز میانگین تعداد میکروویلی‌های درون آن در واحد سطح، به‌طور واضحی نسبت به گروه کنترل کمتر شده بود. این تفاوت‌ها از نظر آماری معنی‌دار بودند (در مورد تفاوت ضخامت پرده شفاف:  $P < 0/01$  و در مورد تفاوت تعداد میکروویلی‌ها:  $P < 0/001$ ). اندامک‌های سیتوپلاسم اووسیت در گروه دیابتی نسبت به گروه کنترل به تعداد کمتر و نیز پراکنده‌تر بودند. میتوکندری‌ها به صورت اندامک‌های کوچک کروی یا بیضوی متراکم و با کریستاهای مبهم دیده شدند. علاوه بر این، تعدادی از این میتوکندری‌ها حالت بالونی شدن کریستاهای (Ballooning of cristae) یا به عبارت دیگر تورم داخل کریستایی (Intracristal swelling) را نشان می‌دادند. تیغه‌های سیتوپلاسمی درون اووسیت‌های گروه دیابتی، متراکم‌تر از گروه کنترل بودند (شکل ۴). فضای داخلی شبکه‌ی آندوپلاسمی دانه‌دار سیتوپلاسم اووسیت در مقاطع زیادی اتساع یافته و دارای حالت وزیکوله بود.

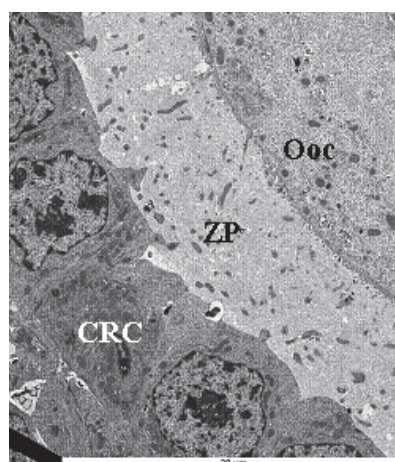
گروه دیابتی درمان‌شده با متفورمین: بررسی فوق‌ریزبینی فولیکول‌های تخمدانی رت‌هایی که از دو هفته پس از القای دیابت، با متفورمین درمان شده بودند، نشان داد که پرده شفاف اطراف اووسیت در مقایسه با گروه کنترل، باریک‌تر و در مقایسه با گروه دیابتی، ضخیم‌تر

فولیکول، توسط سلول‌های تاج شعاعی (Corona radiata) احاطه شده بود. سلول‌های تاج شعاعی اطراف اووسیت به‌طور منظم و چسبیده به پرده شفاف دیده می‌شدند و اتصالات بین سلولی در بین آن‌ها به وضوح قابل مشاهده بود. در درون پرده شفاف، مقاطع میکروویلی‌هایی که از سلول‌های تاج شعاعی و اووسیت نفوذ کرده بودند، به وضوح قابل مشاهده بود (شکل ۱). مطالعه مورفومتریک نشان داد که ضخامت پرده شفاف در فولیکول‌های گروه کنترل  $5/60 \pm 0/16$  mm (با بزرگ‌نمایی ۳۴۰۰) و میانگین تعداد میکروویلی‌ها در هر سانتی‌متر مربع پرده شفاف  $10/05 \pm 0/10$  بود. در سیتوپلاسم اکثر اووسیت‌ها، میتوکندری‌ها به صورت اندامک‌های کروی یا بیضوی و با کریستاهای (Crista) مشخص دیده شدند (شکل ۲). برخی از اووسیت‌ها، شبکه آندوپلاسمی دانه‌دار نیز در کنار میتوکندری‌ها دیده می‌شد. در تمام سیتوپلاسم اووسیت‌ها، ساختمان‌های تیغه‌ای و موازی یکدیگر که تحت عنوان تیغه‌های سیتوپلاسمی شناخته می‌شوند، پراکنده بودند (شکل ۲).

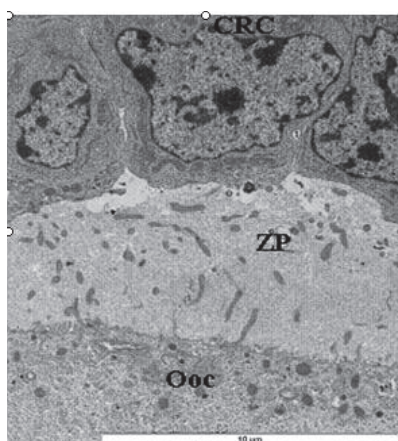
گروه دیابتی: بررسی فوق‌ریزبینی فولیکول‌های تخمدانی رت‌هایی که با تزریق استریتوزوتوسین به دیابت مبتلا شده بودند، نشان داد که پرده شفاف اطراف اووسیت در مقایسه با گروه کنترل، باریک‌تر و متراکم‌تر شده بود. سلول‌های تاج شعاعی مجاور پرده شفاف، ضمن از دست‌دادن اتصالات بین سلولی و در نتیجه از هم‌گسیختگی، از پرده شفاف نیز فاصله گرفته بودند (شکل ۳). مطالعه مورفومتریک



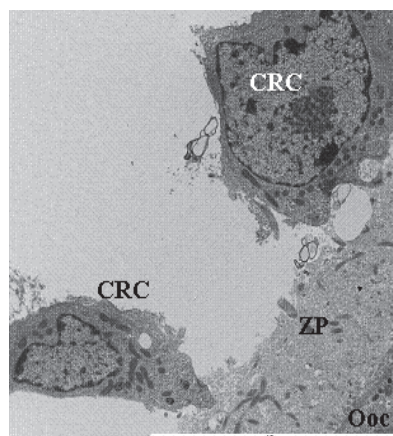
شکل - ۲: میکروگراف الکترونی قسمتی از یک اووسیت گروه کنترل. یک میتوکندری (M) و چند تیغه سیتوپلاسمی (L) دیده می‌شوند.



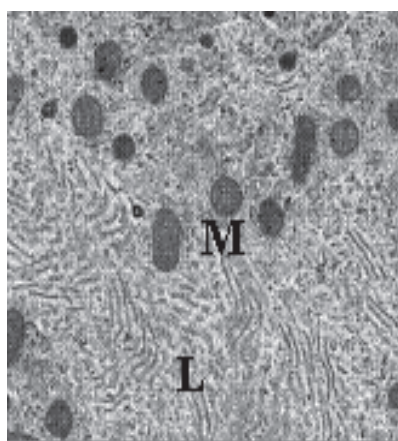
شکل - ۱: میکروگراف الکترونی از اووسیت (Ooc)، پرده شفاف (ZP) و سلول‌های تاجی - شعاعی (CRC) در یک فولیکول تخمدانی از گروه کنترل



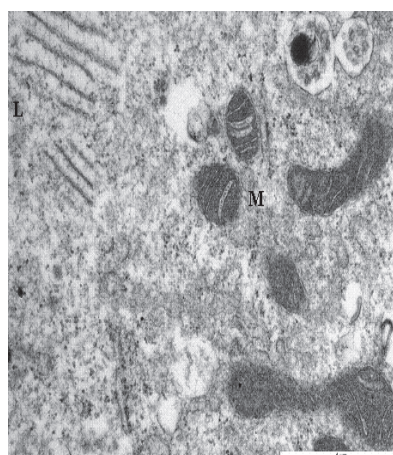
شکل - ۵: میکروگراف الکترونی از اووسیت (Ooc)، پرده شفاف (ZP) و سلول‌های تاج شعاعی (CRC) در یک فولیکول تخمدانی از گروه درمان‌شده با متفورمین. فاصله بین سلول‌های گرانولوزا باهم و نیز بین این سلول‌ها با پرده شفاف، نسبت به گروه دیابتی کاهش یافته است.



شکل - ۳: میکروگراف الکترونی از اووسیت (Ooc)، پرده شفاف (ZP) و سلول‌های تاج شعاعی (CRC) در یک فولیکول تخمدانی از گروه دیابتی. به فاصله‌ای که بین سلول‌های گرانولوزا باهم و نیز بین این سلول‌ها با پرده شفاف به وجود آمده، دقت نمایید.



شکل - ۶: میکروگراف الکترونی قسمتی از سیتوپلاسم یک اووسیت از گروه درمان‌شده با متفورمین. چند میتوکندری (M) با شکل و ساختمان به مراتب بهتر و تیغه‌های سیتوپلاسمی (L) با تراکم کمتر نسبت به گروه دیابتی، ملاحظه می‌گردد.



شکل - ۴: میکروگراف الکترونی قسمتی از سیتوپلاسم یک اووسیت گروه دیابتی. چند میتوکندری با شکل و ساختمان غیرطبیعی (M) و چند تیغه سیتوپلاسمی متراکم (L) دیده می‌شوند. در این میکروگراف، حباب‌دار شدن میتوکندری‌ها به خوبی قابل مشاهده است.

دیابتی درمان‌شده با متفورمین  $4/62 \pm 0/22$  mm (با بزرگ‌نمایی ۳۴۰۰) و میانگین تعداد میکروویلی‌های با منشا اووسیتی و گرانولوزایی در هر سانتی‌متر مربع پرده شفاف  $9/91 \pm 0/08$  بود. ضخامت پرده شفاف و نیز میانگین تعداد میکروویلی‌های درون آن در واحد سطح، نسبت به گروه کنترل کمتر و نسبت به گروه دیابتی بیشتر بود. از نظر آماری،

شده بود. ترتیب و نظم سلول‌های تاج شعاعی مجاور پرده شفاف بهتر و از هم‌گسیختگی آن‌ها در مقایسه با گروه دیابتی کمتر بود. هم‌چنین نسبت به گروه دیابتی که این سلول‌ها از پرده شفاف نیز فاصله گرفته بودند، فاصله کمتری مشاهده شد (شکل ۵). مطالعه مورفومتریک نشان داد که ضخامت پرده شفاف در فولیکول‌های گروه

بیشتر جلوگیری نماید. علاوه بر موارد فوق، تفاوت معنی‌دار بین تعداد میکروویلی‌های درون پرده شفاف گروه‌های دیابتی و درمان‌شده با متفورمین در کنار عدم وجود تفاوت معنی‌دار در ضخامت پرده شفاف بین این دو گروه، نشان می‌دهد که در گروه درمان‌شده با متفورمین برگشت به حالت طبیعی در مورد تعداد میکروویلی‌های پرده شفاف زودتر از برگشت ضخامت این پرده اتفاق افتاده است. در توجیه این امر می‌توان این‌طور بیان کرد که با افزایش تعداد میکروویلی‌ها و در نتیجه افزایش اتصالات منفذدار بین اووسیت و سلول‌های تاج شعاعی، تغذیه اووسیت بهبود یافته و در نتیجه اووسیت ضمن برگشت به سمت حالت طبیعی که در اندامک‌ها و ساختار سیتوپلاسمی آن دیده می‌شود، مبادرت به سنتز بیشتر پرده شفاف نموده و ضخامت آن افزایش یافته است. به عبارت دیگر، چون افزایش ضخامت پرده شفاف در نتیجه تغذیه و فعالیت بهتر اووسیت است، افزایش تعداد میکروویلی‌های پرده شفاف، به افزایش ضخامت این پرده تقادّم دارد. بدیهی است همان‌طور که در بالا گفته شده است، این نتیجه‌گیری با نتایج ارزیابی فوق‌ریزینی اووسیت‌ها طی آنترزی فولیکول‌های تخمدانی رت<sup>۱۱</sup> قابل توجیه می‌باشد. دیابت موجب اختلال در عملکرد تخمدان از جمله تغییر در رفتار استروس، رشد فولیکولی، بلوغ اووسیت، کاهش جسم زرد، ایجاد فولیکول‌های آنترتیک، کاهش یا عدم تخمک‌گذاری می‌گردد.<sup>۱۴-۱۶</sup> این تغییرات ناشی از ایجاد اختلال در محور هیپوتالاموس، هیپوفیز، تخمدان می‌باشد که در آن میزان هورمون‌های FSH و LH کاهش یافته و به دنبال آن توانایی تخمدان برای سنتز هورمون‌های استروژن و پروژسترون کاهش می‌یابد.<sup>۴</sup> با استفاده از نتایج مطالعه حاضر و تلفیق آن با نتایج مطالعاتی که در سال‌های اخیر انجام شده‌اند، می‌توان بیان داشت که تغییرات دژنراتیو اووسیت در فولیکول‌های تخمدانی رت‌های دیابتی و مهار مراحل بلوغ آن می‌تواند به کاهش ارتباطات تغذیه‌ای اووسیت در اثر تغییر در ضخامت و ماهیت پرده شفاف و نیز دیگر اثرات سوء ناشی از دیابت مانند افزایش میزان رادیکال‌های آزاد<sup>۱۷-۱۵</sup> و کاهش سطح گنادوتروپین‌های هیپوفیزی<sup>۴</sup> که می‌توانند منجر به القای آپوپتوز گردند، نسبت داشته باشد.

تیغه‌های سیتوپلاسمی اووسیت در گروه دیابتی در مقایسه با تیغه‌های سیتوپلاسمی گروه کنترل متراکم‌تر شده‌اند. گرچه اهمیت عملکردی این ساختمان‌ها هنوز به‌خوبی مشخص نشده است، ولی

تفاوت ضخامت پرده شفاف این گروه با گروه کنترل معنی‌دار ( $P < 0/05$ ) و با گروه دیابتی غیرمعنی‌دار بود، در حالی که تفاوت تعداد میکروویلی‌های درون پرده شفاف این گروه با گروه کنترل غیرمعنی‌دار ولی با گروه دیابتی معنی‌دار ( $P < 0/01$ ) بود. اندامک‌های سیتوپلاسم اووسیت در گروه درمان‌شده با متفورمین نسبت به گروه دیابتی به تعداد بیشتر و با اشکال طبیعی و یا نزدیک به طبیعی ملاحظه گردیدند. میتوکندری‌ها به‌صورت اندامک‌های کروی یا بیضوی با کریستاهای محدود و مشخص و بدون حالت بالونی‌شدن دیده شدند. تراکم تیغه‌های سیتوپلاسمی درون اووسیت‌های این گروه کم‌تر از گروه دیابتی بود (شکل ۶).

## بحث

نتایج به‌دست آمده از بررسی حاضر، بیان‌گر تغییرات دژنراتیو در پرده شفاف و اووسیت فولیکول‌های تخمدانی پس از القای دیابت می‌باشد. این تغییرات در مقایسه با گروه کنترل شامل چروکیدگی شدن اووسیت‌ها، نازک‌تر شدن پرده شفاف و کاهش تعداد میکروویلی‌های اووسیت و سلول‌های تاج شعاعی در پرده شفاف است. تغییرات ذکر شده در پرده شفاف و اووسیت فولیکول‌های تخمدانی گروهی که از دو هفته پس از القای دیابت، تحت درمان با متفورمین قرار گرفته بودند، به میزان قابل توجهی کاهش یافته بود. با توجه به این که پرده شفاف به‌طور عمده توسط اووسیت سنتز می‌گردد،<sup>۱۱</sup> نازک‌شدن آن مبین کاهش فعالیت اووسیت می‌باشد. از طرف دیگر، بیان می‌شود که اتصالات منفذدار بین میکروویلی‌های اووسیت و سلول‌های تاج شعاعی در پرده شفاف در تغذیه و تکامل اووسیت نقش مهمی را دارا می‌باشد.<sup>۱۱</sup> در این مطالعه مشاهده شد که در فولیکول‌های تخمدانی گروه دیابتی، کاهش معنی‌داری در ضخامت پرده شفاف و تعداد میکروویلی‌های درون آن در واحد سطح نسبت به گروه کنترل رخ داده است، در حالی که در فولیکول‌های تخمدانی گروه درمان‌شده با متفورمین میزان کاهش ضخامت پرده شفاف نسبت به گروه کنترل معنی‌دار (ولی کمتر از تفاوت بین گروه‌های دیابتی و کنترل) و تعداد میکروویلی‌های درون پرده شفاف در واحد سطح نسبت به گروه کنترل کم‌تر ولی با تفاوت غیرمعنی‌دار است. به عبارت دیگر، به نظر می‌رسد که درمان با متفورمین توانسته است سبب بهبود نسبی اثرات سوء دیابت القا شده بر پرده شفاف گشته و از ایجاد اثرات مخرب

متراکم، معرف یک وضعیت پایین انرژی و شکل متعارف بیان گر یک وضعیت انرژی بالا است.<sup>۱۸، ۲۱</sup> با جمع بندی مطالب بالا می توان گفت که در مطالعه حاضر، هموژن شدن ماتریکس و از بین رفتن کریستالها و نیز بالونی شدن کریستالها در تعدادی از میتوکندریها به علت اثرات سوء دیابت ایجاد شده اند و بیان گر اوسیتی با سطح پایین انرژی هستند. این میتوکندریهای ناکارآمد خود می توانند به تغییر بیشتر در عملکرد اوسیت منجر شوند.

نماهای حاصل، نشان دهنده کاهش توانایی اوسیت در استفاده از اکسیژن جهت تولید انرژی و روی آوردن به مسیرهای بی هوازی تولید انرژی می باشد که این مسأله در روند رشد و بلوغ اوسیت اختلال جدی ایجاد نموده و می تواند نقش مهمی را در روند آپوپتوز آن ایفا نماید. اتساع یافتگی شبکه آندوپلاسمیک دانه دار که در سیتوپلاسم اوسیت رت های گروه دیابتی مشهود است، مانند میتوکندریهای گفته شده، ناشی از ورود آب و تورم به وجود آمده در سیستم های این شبکه می باشد. ایجاد میتوکندریهای هیدروپیک همراه است با تورم و وزیکوله شدن شبکه آندوپلاسمیک دانه دار.<sup>۱۹</sup> در مورد تغییرات تیغه های سیتوپلاسمی، ساختمان میتوکندریها و شبکه آندوپلاسمیک دانه دار، گروه درمان شده با متفورمین شرایط به مراتب بهتری را در مقایسه با گروه دیابتی نشان می دهد که به نظر می رسد این وضعیت ناشی از کاهش میزان قندخون و در نتیجه تخفیف اثرات مخرب دیابت در گروه درمان شده با متفورمین می باشد. به عنوان جمع بندی می توان بیان داشت که براساس نتایج حاصل از این بررسی، القاء دیابت باعث تغییرات در پرده شفاف و اوسیت می گردد که این تغییرات می توانند منجر به آترزی فولیکولها و دژنره شدن اوسیتها گردند. به نظر می رسد که علاوه بر تغییر در پرده شفاف که تغییر در تغذیه اوسیت را در پی دارد، القای آپوپتوز در اوسیتها در نتیجه اثرات سیستمیک دیابت، عامل مهم دیگری برای مهار رشد و رسیدگی اوسیت باشد. درمان با متفورمین می تواند در ایجاد شرایط بهتر در موارد ذکر شده در بیماران دیابتی مؤثر باشد.

سپاسگزاری: بدین وسیله از جناب آقای دکتر فرهاد رضایی، سرکار خانم شبنم جعفری و بخش میکروسکوپ الکترونی دانشگاه علوم پزشکی خرونینگن هلند به ویژه جناب آقای پروفیسور هان که در مسیر اجرای مطالعه حاضر نهایت مساعدت و همکاری را به عمل آوردند، صمیمانه تشکر و قدردانی می گردد.

تغییرات آنها می تواند همراه با تغییر در عملکرد سلول و زمینه ساز آترزی فولیکول باشد.<sup>۱۸</sup> از دیگر تغییرات فوق ریزبینی ایجاد شده در اثر دیابت، تغییر در میتوکندریها شامل کاهش تعداد آنها، هموژن شدن ماتریکس و از بین رفتن کریستالها و نیز بالونی شدن کریستالها در تعدادی از میتوکندریها بود. میتوکندری هیدروپیک به دلیل ورود آب به اندامک ایجاد می گردد و می تواند توسط عوامل زیادی که سبب آسیب سلولی می شوند به وجود بیاید. از آنجا که دو فضا در میتوکندری وجود دارد شامل فضای بین غشایی که به درون کریستالها هم امتداد یافته و فضای ماتریکسی، لذا بسته به این که ورود مواد محلول به درون کدام یک از این فضاها اتفاق بیافتد، علایم متفاوتی ظاهر می شود. در صورت درگیر شدن ماتریکس یا فضای داخلی، در مراحل اولیه یا درجات خفیف، کاهش غلظت ماتریکس به وجود می آید که با چگالی کاهش یافته قابل تشخیص است. کریستالهای جابه جا شده و ممکن است درجات مختلفی از تغییر جهت، کوتاه شدگی و کاهش تعداد را نشان بدهند. ماتریکس تا حدی رنگ پریده است ولی خاصیت هموژن بودن خود را حفظ می کند.<sup>۱۹</sup> در این مطالعه به نظر می رسد میتوکندریهایی که دارای ماتریکس هموژن و کاهش در تعداد و قطر کریستالها هستند، مراحل اولیه ورود آب به ماتریکس خود را نشان می دهند، اما حالت دوم تورم میتوکندری که به دلیل ورود آب به حفره خارجی رخ می دهد، اغلب به بالونینگ کریستالها (تورم داخل کریستایی) ختم می شود.

در جایی که تورم داخل کریستایی وجود دارد، افزایش اندازه میتوکندری ممکن است واضح نباشد و ماتریکس ممکن است کاملاً متراکم دیده شود. قابل ذکر است که متراکم شدن ماتریکس ممکن است به دلیل جابه جایی آب از ماتریکس به فضای داخل کریستایی باشد. در بسیاری از مطالعات *in vitro* میتوکندریهای نرمال داری شکل متعارف بوده اند (Orthodox configuration mitochondria)، در حالی که پروسه های آزمایشگاهی متفاوتی که سبب آسیب سلولی می شوند، می توانند میتوکندریها را به اندامک هایی با ماتریکس فشرده شده و کریستالهای متورم تغییر دهند که تحت عنوان میتوکندریهای متراکم شده (Condensed configuration mitochondria) نامیده می شوند. مکانیسم ایجاد این اشکال میتوکندری هنوز کاملاً مشخص نشده است.<sup>۱۹</sup> تصور می شود که برخی از این تغییرات با تغییر پروتئین های غشای داخلی همراه هستند.<sup>۲۰</sup> شکل

## References

1. Attia SM, Helal GK, Alhaider AA. Assessment of genomic instability in normal and diabetic rats treated with metformin. *Chem Biol Interact* 2009;180(2):296-304.
2. Shamekhi H, Shahverdi-Alamdari M, Javanshir M. Translation of General Urology. 1<sup>st</sup> ed. Gilan: Samat Publication; 2001. p. 747-90. [Persian]
3. Traish AM, Cushman T, Hoyt R, Kim NN. Diabetes attenuates female genital sexual arousal response via disruption of estrogen action. *Korean J Urol* 2009;50(3):211-23.
4. Ballester J, Muñoz MC, Domínguez J, Palomo MJ, Rivera M, Rigau T, et al. Tungstate administration improves the sexual and reproductive function in female rats with streptozotocin-induced diabetes. *Hum Reprod* 2007;22(8):2128-35.
5. Colton SA, Pieper GM, Downs SM. Altered meiotic regulation in oocytes from diabetic mice. *Biol Reprod* 2002;67(1):220-31.
6. McLean MP, Warden KJ, Sandhoff TW, Irby RB, Hales DB. Altered ovarian sterol carrier protein expression in the pregnant streptozotocin-treated diabetic rat. *Biol Reprod* 1996;55(1):38-46.
7. Rodrigues B, McNeill JH. Comparison of cardiac function in male and female diabetic rats. *Gen Pharmacol* 1987;18(4):421-3.
8. Stepensky D, Friedman M, Srour W, Raz I, Hoffman A. Preclinical evaluation of pharmacokinetic-pharmacodynamic rationale for oral CR metformin formulation. *J Control Release* 2001;71(1):107-15.
9. Cheng JT, Huang CC, Liu IM, Tzeng TF, Chang CJ. Novel mechanism for plasma glucose-lowering action of metformin in streptozotocin-induced diabetic rats. *Diabetes* 2006;55(3):819-25.
10. Venkateswaran S, Pari L. Effect of *Coccinia indica* leaves on antioxidant status in streptozotocin-induced diabetic rats. *J Ethnopharmacol* 2003;84(2-3):163-8.
11. Devine PJ, Payne CM, McCuskey MK, Hoyer PB. Ultrastructural evaluation of oocytes during atresia in rat ovarian follicles. *Biol Reprod* 2000;63(5):1245-52.
12. McLean MP, Warden KJ, Sandhoff TW, Irby RB, Hales DB. Altered ovarian sterol carrier protein expression in the pregnant streptozotocin-treated diabetic rat. *Biol Reprod* 1996;55(1):38-46.
13. Codner E, Soto N, Lopez P, Trejo L, Avila A, Eyzaguirre FC, et al. Diagnostic criteria for polycystic ovary syndrome and ovarian morphology in women with type 1 diabetes mellitus. *J Clin Endocrinol Metab* 2006;91(6):2250-6.
14. Albrecht G, Hahn von Dorsche H. Quantitative histologic studies of the gonads of sand rats (*Psammomys obesus*) during the development of diabetes mellitus. *Anat Anz* 1991;173(2):101-5.
15. Sinclair AJ, Lunec J. Free radicals, oxidative stress and diabetes mellitus. In: Blake D, Winyard PG, editors. Immunopharmacology of Free Radical Species. London: Academic Press; 1995. p. 183-98.
16. Rains JL, Jain SK. Oxidative stress, insulin signaling, and diabetes. *Free Radic Biol Med* 2011;50(5):567-75.
17. Roberts CK, Sindhu KK. Oxidative stress and metabolic syndrome. *Life Sci* 2009;84(21-22):705-12.
18. Solayminierad J, Rowshangar L, Karimi K. Ultrastructural study of folliculogenesis affected by electromagnetic exposure. *Fertility and Infertility* 2004;(3):300-7. [Persian]
19. Ghadially FN. Ultrastructural Pathology of the Cell and Matrix. 4<sup>th</sup> ed. Boston: Butterworth-Heinemann; 1997. Vol. 1. p. 246-9.
20. Wrigglesworth JM, Packer L. Optical rotary dispersion and circular dichroism studies on mitochondria: correlation of ultrastructure and metabolic state with molecular conformational changes. *Arch Biochem Biophys* 1968;128(3):790-801.
21. Hackenbrock CR. Ultrastructural bases for metabolically linked mechanical activity in mitochondria. II. Electron transport-linked ultrastructural transformations in mitochondria. *J Cell Biol* 1968;37(2):345-69.
22. Hackenbrock CR. Chemical and physical fixation of isolated mitochondria in low-energy and high-energy states. *Proc Natl Acad Sci U S A* 1968;61(2):598-605.

## The ultrastructural study of oocyte and zona pellucida in ovarian follicles of untreated and and metformin-treated diabetic rats subsequent to induction of experimental diabetes

Received: June 21, 2011 Accepted: July 13, 2011

### Abstract

Pouya Pournaghi D.V.M.<sup>1\*</sup>  
Rajabali Sadrkhanlou Ph.D.<sup>1</sup>  
Shapour Hasanzadeh Ph.D.<sup>1</sup>  
Amirabbas Farshid Ph.D.<sup>2</sup>

1- Department of Basic Sciences  
2- Department of Pathobiology,  
Head of Electron Microscopy  
Center

Faculty of Veterinary Medicine,  
Urmia University, Urmia, Iran.

**Background:** Diabetes is a metabolic disorder affecting the whole body systems including the female reproductive organs. Moreover, diabetes is an important cause of infertility. Metformin is commonly used to control hyperglycemia in patients with diabetes. This study was done to evaluate the ultrastructural changes of ovarian follicles in diabetic rats and their response to metformin.

**Methods:** Thirty-six adult Sprague-Dawley female rats (170-210 g) were studied in three groups (Control, diabetic and metformin-treated rats). In the second and third groups, diabetes was induced by injection of streptozotocin (45 mg/kg). The rats in the third group were later treated by metformin monohydrochloride (100 mg/kg). At the end of the experiment, rats were sacrificed and their right ovaries were observed under transmission electron microscope. Quantitative data were analyzed by student t-test in SAS software.

**Results:** In comparison with the control group, significant decreases in zona pellucida thickness and the mean number of microvilli were observed (respectively,  $P < 0.01$  and  $P < 0.001$ ) in diabetic rats. Significant decreases in zona pellucida thickness were also observed in metformin-treated rats ( $P < 0.05$ ) but changes in the number of microvilli were non-significant. The number of organelles in oocyte cytoplasm was higher and they were natural or natural-looking in metformin-treated rats versus the diabetic ones. Reduction in the number of mitochondria and their ballooning cristae were of the most noticeable changes in diabetic rats.

**Conclusion:** Diabetes decreases the number of microvilli and oocyte organelles and diminishes zona pellucida thickness leading to structural changes in the organelles but metformin could improve the aforesaid conditions.

**Keywords:** Diabetes, metformin, oocyte, ovary, rat, zona pellucida.

\* Corresponding author: Urmia  
University, Faculty of Veterinary  
Medicine, Urmia, Iran.  
Tel: +98- 441- 2972580  
email: p.pournaghi@gmail.com