

## تشخیص و درمان سرطانهای سرپانکراس

دکتر محمود تربتی\*

خلاصه : تشخیص زودرس تومورهای بدخیم سرپانکراس اکثراً مشکل بوده و اغلب در مواقعی تشخیص مسجل میگردد که ضایعه پیشرفته است . علت اینستکه علائم این بیماری نامشخص و وسائل تشخیص ناکامل است . علائم ابتدائی این بیماری عبارت است از دردهای برنده ناحیه اپی گاستر - کم اشتهائی و کم شدن وزن بدن و در این موارد استفاده از لاپاراتومی مؤثرترین راه تشخیص زودرس میباشد .

برای درمان جراحی رادیکال تکنیکهای مختلف ابتداء شده که شناختهترین آنها عمل Whipple است . یک مورد که به متد Child تحت درمان قرار گرفته معرفی شده است .

در درمان سرطان مهمترین عامل موفقیت تشخیص زودرس این بیماری است و نتایج بهتری که امروزه حاصل میگردد بیشتر بعلمت وسائل کاملتر و گسترده تری میباشد که برای تشخیص ابتداء شده است .

اصولاً تشخیص زودرس تومورهای ناحیه اپی گاستر از قبیل کبد - کیسه صفرا - مجاری صفراوی - پاپیل و اتر و دوازدهه دشوارتر از تشخیص تومور اعضای دیگر بدن است و بخصوص تشخیص زودرس سرطانهای پانکراس از تومورهای دیگر این ناحیه نیز مشکل تر بوده بویژه اینکه این بیماران معمولاً چندساع بعد از ایجاد عارضه و اغلب موقعیکه یرقان ایجاد شده است به طبیب مراجعه مینمایند .

تومورهای بدخیم سرپانکراس و پاپیل واتر چون در بک ناحیه مشترک تشریحی قرار گرفته و درمان جراحی آنها یکسان است به سرطانهای Periapillary معروف شده‌اند [۴] و تعداد آنها از سرطانهای کیسه صفرا بیشتر است [۱۰]. این تومورها اغلب در سنین ۵۰ تا ۶۰ سالگی بوجود می‌آیند و جزو تومورهای نادر نیستند بلکه ۳۸٪ تومورهای بدخیم بدن را تشکیل می‌دهند [۱۱]. نسبت مبتلایان مرد به زن ۱:۲۸ گزارش شده است و اغلب از نوع آدنوکارسینوم‌ها هستند [۸].

تومورهای بدخیم پانکراس اغلب در ناحیه سر قرار گرفته هیچوقت از قطر ۵/۳ سانتیمتر بزرگتر نمیشوند و در معاینه قابل لمس نیستند.

انسداد مجاری اصلی پانکراس و پاره شدن مجاری فرعی باعث پانکراتیت‌های مزمن موضعی شده و سپس فیبروز بوجود می‌آید [۱۲] و به همین علت است که گاهی حتی در سوق عمل نیز تومور قابل لمس نیست. چرا در این مرحله ۱۲ الی ۱۵٪ بیماران به دیابت قندی دچار میشوند هنوز معلوم نیست ولی فرضیه‌ای که در این مورد بیان شده حاکی از اینست که بعلت فیبروز نسجی و اختلال جذب انسولین این عارضه بوجود می‌آید. در مراحل بعدی انسداد کلدوک خواه بعلت فشار و خواه بعلت پیشرفت تومور در مدخل آن انجام می‌گیرد. نتیجتاً در این بیماری یرقان الزامی و پیشرونده است.

در ۸۵٪ از بیماران معمولاً اولین علامت این بیماری دردی است که بصورت دردی برنده در ناحیه اپی گاستر بوجود می‌آید. شدت این درد متناوب و معمولاً بعد از غذا و مخصوصاً شبها شدیدتر احساس می‌گردد [۸]. فاصله بین درد و ایجاد یرقان بین ۳ تا ۷ ماه گزارش شده است [۲].

یکی از علل مراجعه دیررس بیمار به طبیب ثابت نبودن شدت درد است چون گاهی بیمار در خود احساس بهبودی مینماید لذا دیر فکر معالجه و درمان خود سیاقند. علائم دیگر این بیماری در مراحل اولیه کمبود اشتها - کاسته شدن وزن بدن - یبوست و گاهی اسهال و همچنین استفراغ است.

استفراغ چند هفته بعد از درد شروع میشود و فقط در ۴٪ از بیماران وجود

دارد [۸]. در این موقع معمولاً ترشحات پانکراس در دوازدهه بطور محسوس نقصان یافته و بیمار دچار اسهال و به ندرت استئاتوره میگردد. علامت Courvoisier فقط در  $\frac{1}{3}$  از بیماران گزارش شده ولی زخمهای معده واثنی عشر در این بیماری شایع است و علت آن فقدان ترشحات پانکراس میباشد.

تومورهای بدخیم سرپانکراس خیلی زود ایجاد متاستازهای لنفوژن مینمایند. در مرحله اول غدد لنفاوی مجاور ولیگامان هپاتودئودنال و در مراحل بعدی غدد لنفاوی سلیاک و پارا آئورت گرفتار میشوند. متاستازهای دورست نادر هستند ولی متاستازهای کبدی که در ۸٪ موارد دیده میشوند از راه خون منتقل میگرددند.

تشخیص زودرس تومورهای بدخیم سرپانکراس اکثراً مشکل بوده و در مواقعی تشخیص مسجل میگردد که ضایعه پیشرفته است. در این زمینه رادیوگرافی معمولی از معده و اثنی عشر کمک مؤثری نیست چون علامت Forstberg یعنی باز شدن قوس دوازدهه هنگامی انجام میگردد که تومور غیر قابل عمل است.

استفاده از Hypotonic duodenographie و آنژیوگرافی شرائین سلیاک میتواند تا حدی به تشخیص زودرس کمک نماید. همچنین بایستی از پرتونگاری پس از تزریق گاز در خلف صفاق Pneumo-Retro-Peritoneum، توموگرافی و Cholecystographie استفاده نمود.

سنتیلوگرافی پانکراس تا کنون زیاد مورد استفاده قرار نگرفته. در هر صورت در سواقی که با این آزمایش وجود تومور مسجل شده است ضایعه خیلی پیشرفته و غیر قابل عمل بوده است.

بعقیده بسیاری از محققین مؤثرترین راه تشخیص زودرس سرطانهای سرپانکراس لاپاراتومی میباشد که در سواقی مشکوک بایستی از آن استفاده شود. با این متد میتوان تعداد زیادی از تومورها را در مراحل اولیه تشخیص داد و درمان نمود.

مطالعه آمارهائیکه تا کنون منتشر شده نشان میدهد که فقط ۱۰٪ از بیمارانیکه با تشخیص قبلی لاپاراتومی میشوند قابل عمل هستند. در بقیه این افراد

وجود متاستازهای کبدی و غدد لنفاوی اجازه یک عمل رادیکال را نمیدهد.  
در مواردیکه عمل انجام میگیرد سرگوسیران بین ۱۱ تا ۸۰٪ گزارش شده  
است [۸] (جدول ۱). با وجود این تومورهاییکه متاستاز نداده اند بایستی برداشته

اسم مؤلف	سال انتشار	تعداد عمل	سرگوسیر
PORTER	1958	27	11,1%
HESS	1961	26	15,4%
CHILD and FREY	1962	31	19%
MONGEE (Mayo Clinic)	1964	239	19,2%
GLENN	1964	25	24%
DENNIS and VARCO	1946	14	28,6%
CLIFTON	1952	11	36,4%
VOSS SCHULTE	1963	6	33,3%
HILST	1959	49	47%
CRAIGHED and LIEN	1958	65	50,8%

جدول ۱

شوند زیرا اگر تومور برداشته نشود، حد متوسط عمر ۶ ماه و چنانچه عمل رادیکال  
انجام گیرد زندگی ۵ ساله در ۱۸٪ موارد میسر است [۱].

در این بحث بایستی متذکر شد که تومورهای پاپیلواتر در ۷٪ موارد قابل

عمل هستند و سرگوسیرانها نسبتاً کمتر از تومورهای بدخیم پانکراس میباشد.

در سرطانهای سرپانکراس که متاستاز نداده‌اند بایستی از عمل Pancreatico-Duodenectomie استفاده شود. این عمل برای اولین بار در سال ۱۸۹۸ توسط Codivilla انجام گرفت ولی در سال ۱۹۳۶ Whipple تکنیک را کامل نمود. در این عمل قسمت اعظم پانکراس - قسمتی از معده - کیسه صفرا - دوازدهه و قسمتی از کلدوک برداشته میشود. تکنیکهای مختلف دیگری نیز تا کنون ابداع شده است که معروفترین آنها در شکل شماره ۱ (صفحه بعد) دیده میشود.

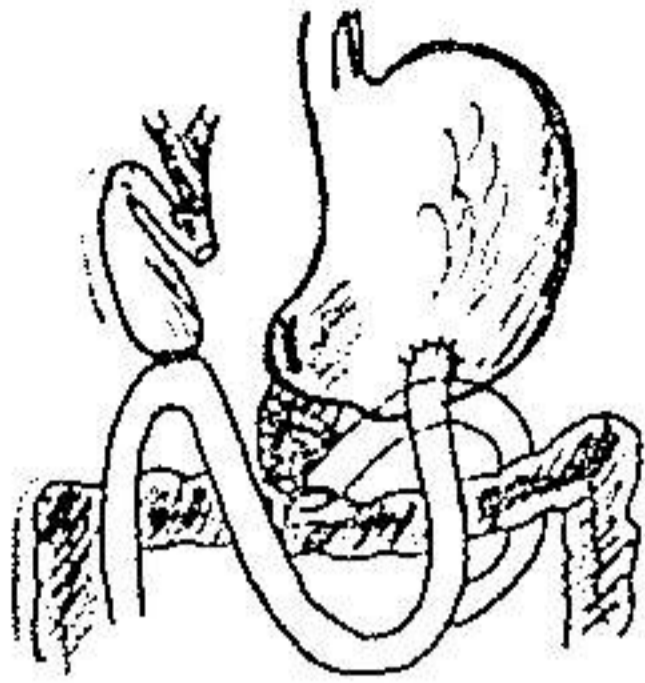
### گزارش یک بیمار

آقای م. ع. پرونده پزشکی شماره ۹۱۸۱۹ ساکن اهواز. از اوائل فروردین ماه امسال دردهای نسبتاً خفیفی در ناحیه اپیگاستر و کمر احساس مینماید. در این مدت دچار تهوع - گاهی استفراغ و کم‌اشتهائی بوده است و بتدریج ۱۲ کیلو گرم از وزن بدنش کاسته شده است.


بیمار به طبیب مراجعه نمی‌نماید تا اینکه سه ماه بعد از شروع اولین علائم دچار یرقان میشود که با خارش شدید توأم بوده است. طبیب معالجه پس از معاینه و آزمایشات پاراکلینیکی بیمار را با تشخیص یرقان انسدادی برای معالجه به تهران اعزام مینماید.

در موقع بستری شدن شکم نرم و توموری احساس نمیشد؟ علامت Courvoisier کیسه صفرا در بیمار وجود داشت. کبد با اندازه طبیعی بود و طحال قابل لمس نبود. بیلی روبین توتال ۱۸ میلی گرم در لیتر - مستقیم ۱۵ و غیر مستقیم ۳ میلی گرم در لیتر - تیمول ۴ واحد - سفالین کلسترول منفی - هموگلوبین ۱۲٫۸ گرم - گویچه سفید ۹۸۰۰ - سدیمان تا سیون ساعت اول ۵ میلی متر - قند خون ۱۲۴ گرم در لیتر - آزمایش ادرار طبیعی بود.

بیمار در تاریخ ۳/۳/۹۴ تحت عمل جراحی قرار گرفت: در ناحیه سرپانکراس توموری با اندازه یک گردو قابل لمس بود. کبد و غدد لنفاوی فاقد متاستاز بودند.

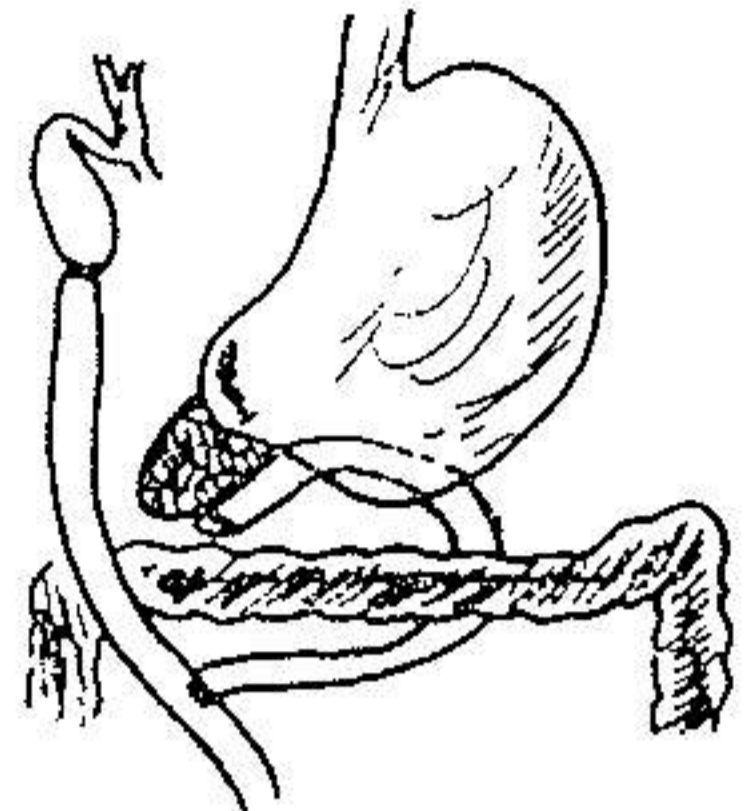


CODIVIA 1898

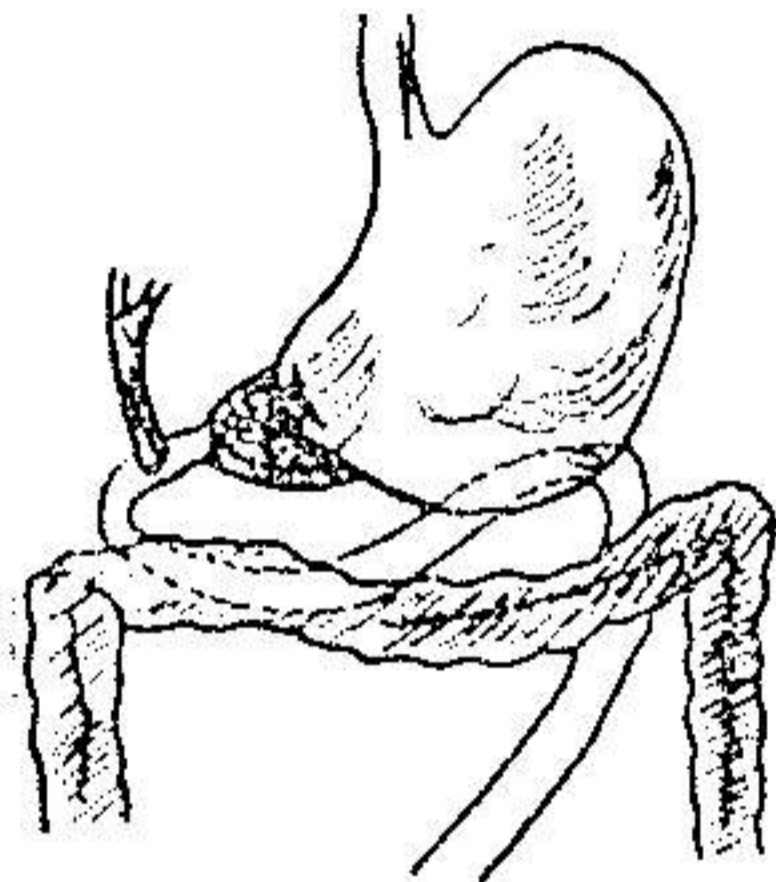


WHIPPLE PARSON

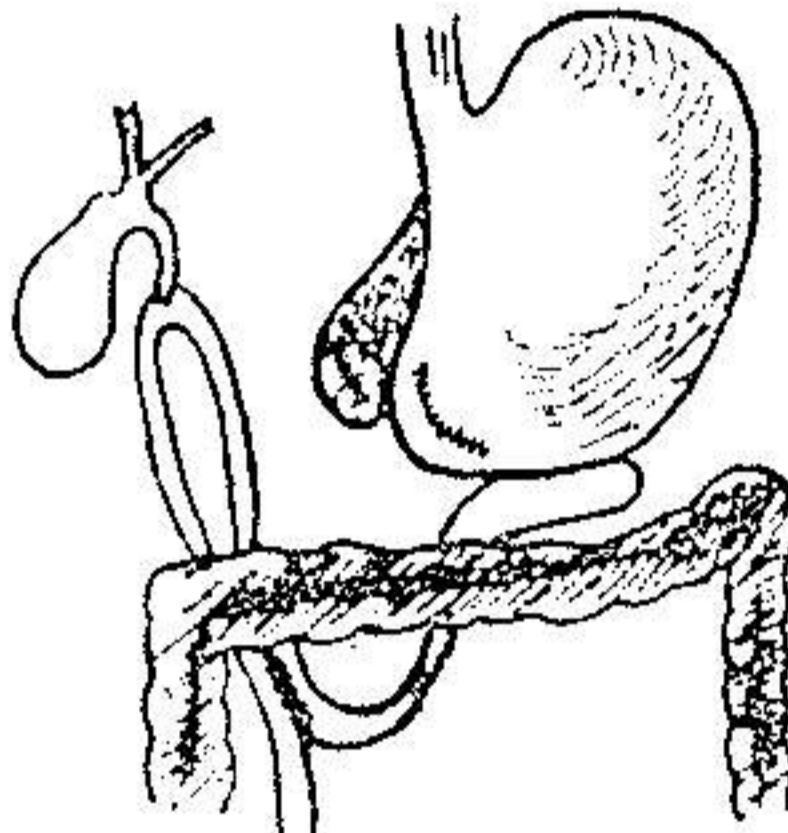
MULINS 1935



WHIPPLE 1938

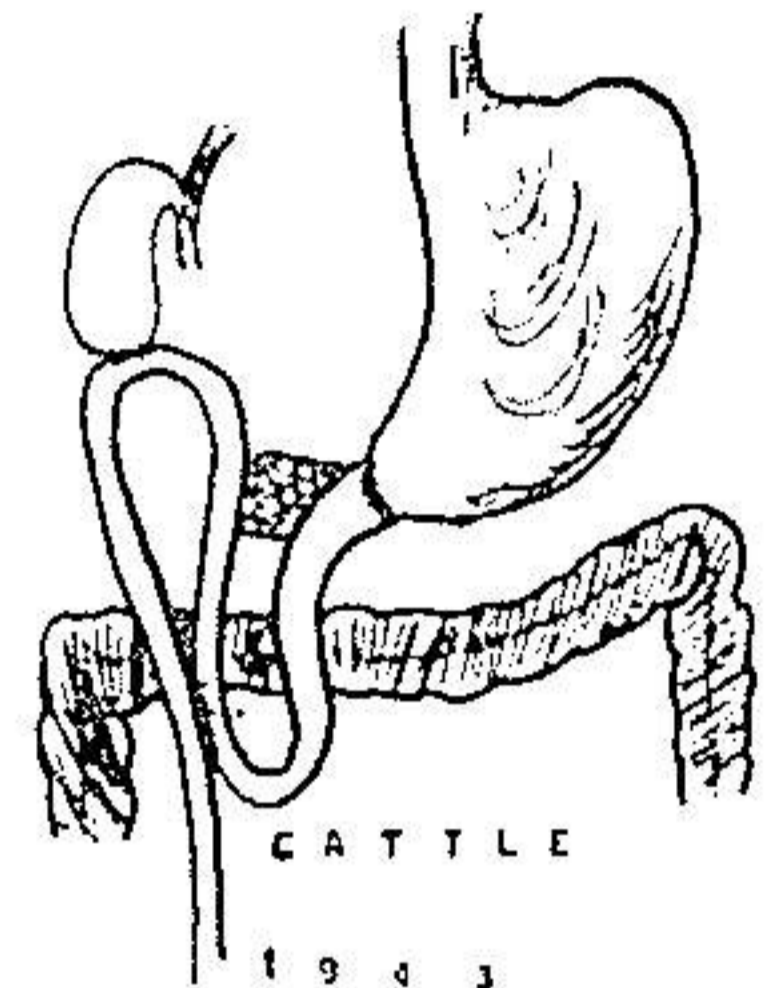


HUNT, 1941



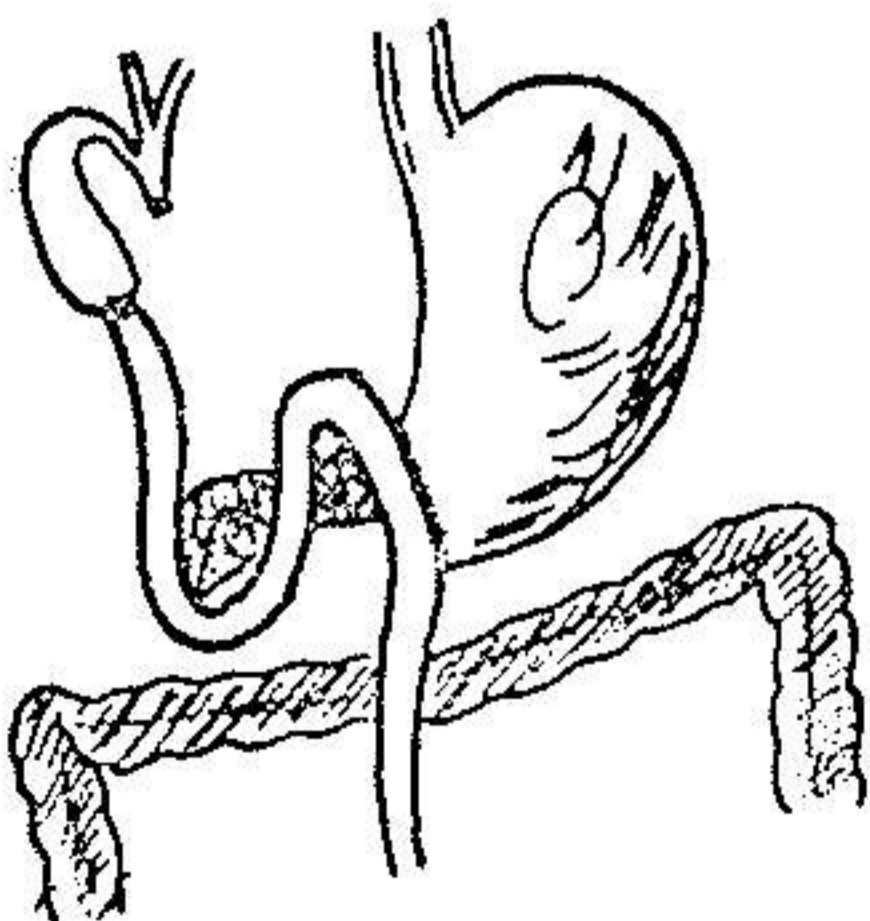
BRUNSCHWIG

1943

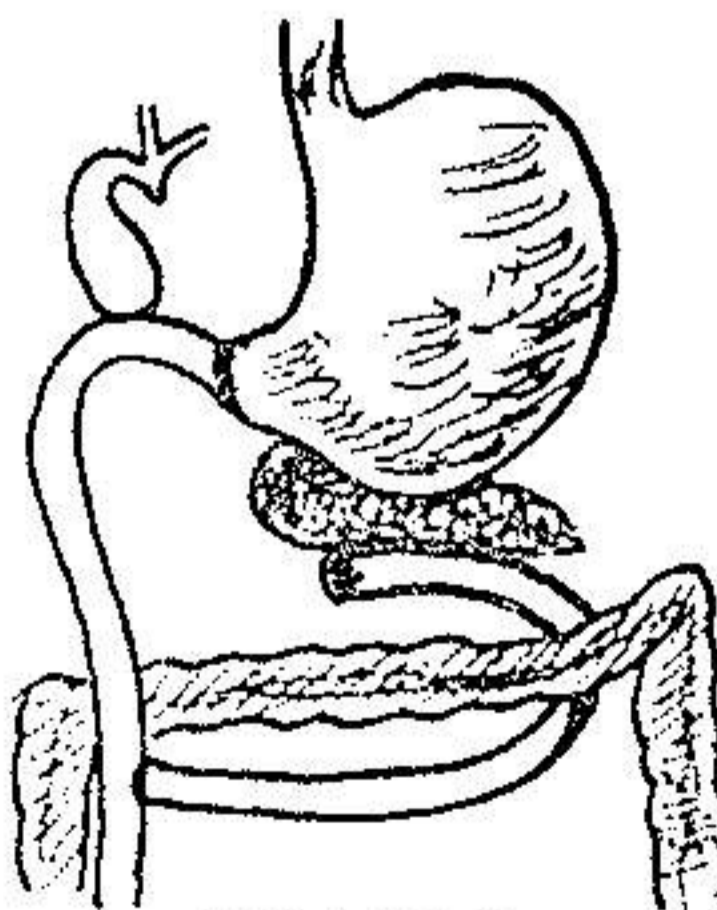


CATTLE

1943



POTH 1944



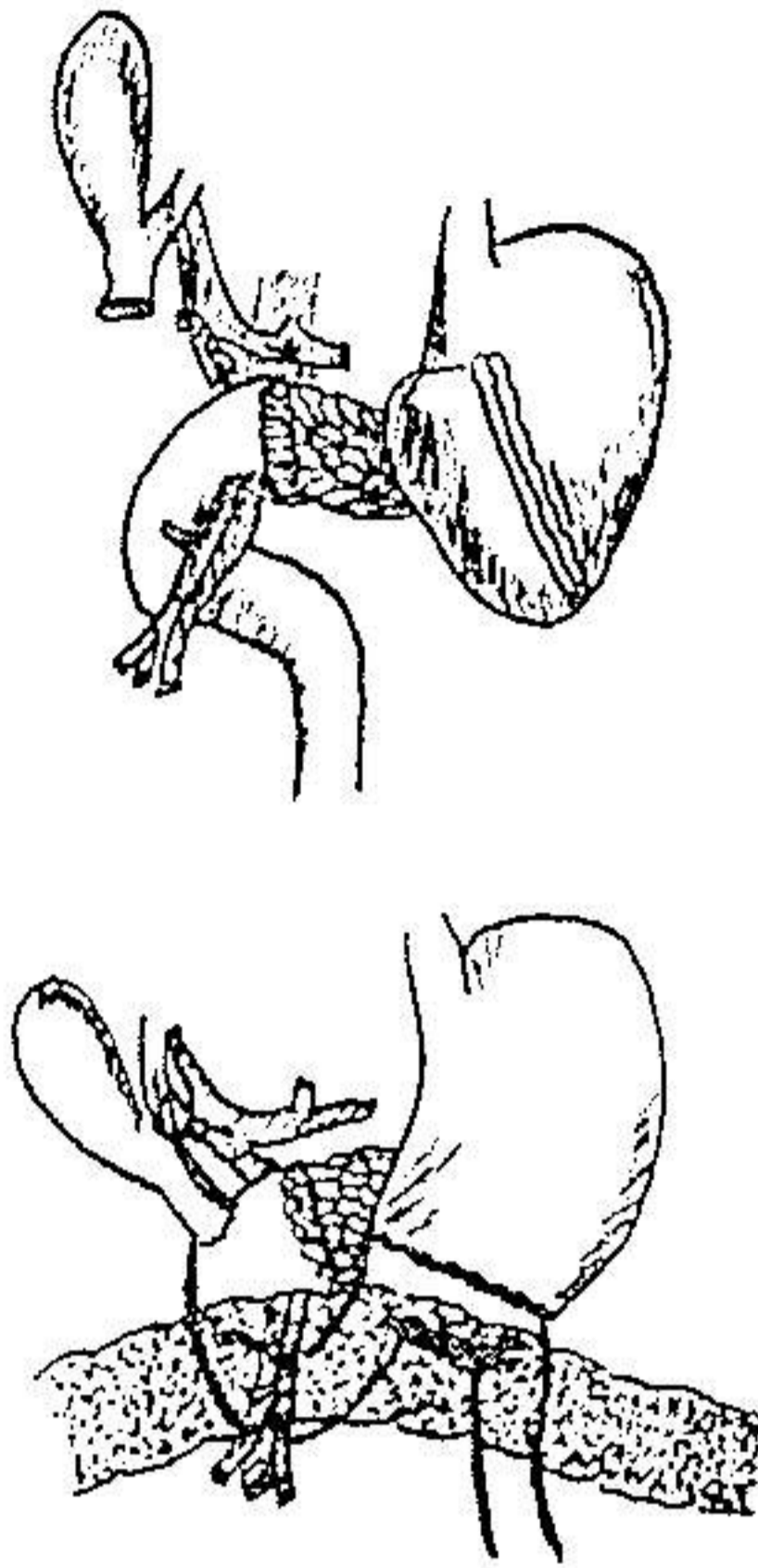
WATSON

1944

شکل ۱

پس از برداشتن قسمت اعظم پانکراس  $\frac{1}{4}$  معده - تمام دوازدهه - کیسه صفرا

و  $\frac{1}{4}$  کلدوک عمل به متد Chlid انجام گرفت. (شکل ۲)



شکل ۲

کلیک CHILD

برای جلوگیری از یک پانکراتیت حاد که جزو عوارض این عمل است روزانه بطور مداوم . . . هزار واحد Trasylol به بیمار تزریق شد. کنترل آمیلاز روز بعد از عمل . . . ۸ واحد در . . . ۱ سانتیمتر مکعب و روزهای بعد با ۱۶ تا ۱۸ واحد حدود طبیعی را نشان میداد.

کنترل قند خون و الکترولیتها روزانه انجام گرفت و نتیجه آن رضایتبخش بود. ۱ روز بعد از عمل بیلی روبین توتال به ۴ و ۹ میلیگرم در لیتر تنزل یافته بود. آزمایش بافت شناسی یک توده تومورال متشکل از عناصر سلولی اپی تلیوم بدخیم در داخل نسج پانکراس نشان میداد که به قسمتهای برداشته شده از معده و کیسه صفرا و غدد لنفاوی متاستاز نداده بود.

بیمار در تاریخ ۱۹/۳/۴۹ با حالت عمومی خوب سرخص گردید. در معاینه ای

که دو ماه بعد از بیمار انجام گرفت یرقان وجود نداشت. وزن بیمار ۲ کیلوگرم اضافه شده بود و هیچگونه ناراحتی‌های گوارشی احساس نمی‌کرد.

### References

- (1) Castigliani, G.C., and E. Pizecco.  
Zbl. chirg. 85 (1960) 564.
- (2) Hess, W., Die Erkrankungen der Gallenwege und des Pankreas.  
Stuttgart 1961.
- (3) Judd, E. S., Proc. Mayo Clin 39 (1964) 297.
- (4) Kremer, K., H. Berghaus. Chirurg 38 (1967).
- (5) Longmire, Jr., W. P. Surgery 59 (1966) 344.
- (6) Rossetti. Chirurg 39 (1968) 105.
- (7) Whipple, A. O., W. Parson and C. R. Mullins,  
Ann. Surg. 102 (1935) 673.
- (8) Alief A. Zbl. Chirg. 1969 (35) 1142.
- (9) Mc Cey, A. G., H. Mansel und A. T. Hertig  
Cancer 6 (1953) 852.
- (10) Cattell, R. B. Ann. Surg. 129 (1949).
- (11) Silver, C. B., Lubliner R. K.  
Surg. Gynec. Obstet. 86 (1948) 703.
- (12) Haunz E. A. and Baggenstoss A.H.  
Carcinoma of the head of the Pancreas. The effects of obstruction on  
the ductal and acinar systems.  
Arch. path. 49, 367 .