

بررسی گوارکتاسیون آئورت^۱ و گزارش یک شکل نادر آن

دکتر محمد دانش پژوه*
دکتر جهانگیر میر علاء**
دکتر بهرام مشیری***
دکتر بهروز پیروزمند*

خلاصه - بمناسبت یکی از اشکال نسبتاً نادر بیماری گوارکتاسیون آئورت که در بیمارستان خزانه بدان برخورد نموده ایم و باموفقیت عمل گردید سعی شده است تا در این مقاله با مراجعه به نشریات پزشکی مختلف جهان بررسی کاملی در این باره بعمل آید.

از این مطالعه چنین برمیآید که این بیماری نسبتاً خطرناک بوده و مبتلایان بدان غالباً به چهل سال نمیرسند. بعلاوه خطر این بیماری در نوزادان و زنان باردار بیشتر بوده و عواقب شدید این بیماری مادر و جنین هر دو را تهدید می نماید. از این رو است که غالب آمارهای مختلف چنین نشان میدهد که بهتر است این گونه بیماران را قبل از آنکه مبتلا به عواقب وخیم آن گردند عمل نمود و نتیجه عمل جراحی حتی در اشکال شیرخواران و اشخاص نسبتاً معن نیز بالنسبه رضایت بخش می باشد.

۱- این مطالعه با استفاده از اعتبارات دانشکده بهداشت دانشگاه تهران و انستیتو - تحقیقات بهداشتی (طرح عمرانی سازمان برنامه «وزارت بهداشتی») و با استفاده از تسهیلات بخش قلب بیمارستان خزانه (بیمارستان شماره ۴ سازمان بیمه های اجتماعی در تهران) انجام گرفته است.

* بخش قلب بیمارستان خزانه

** استاد دانشکده پزشکی دانشگاه تهران

*** دانشیار دانشکده پزشکی دانشگاه تهران

از مقایسه علائم بیمار مورد مطالعه با اشکال معمولی این بیماری چنین استنتاج می‌شود که :

۱- نارسائی قلب چپ که سبب مراجعه بیمار ما شده است در موارد نادری دیده می‌شود .

۲- فشارخون شریانی در بیمار ما در هر دو بازو $\frac{۱۳۰}{۷۰}$ و در حدود طبیعی بوده است که این خود در کمتر از موارد دیده می‌شود .

۳- بررسی نسج برداشته شده بهنگام عمل تشخیص آنژیوگرافی یعنی انسداد کامل ایستم آئورت را تأیید نموده است .

کلمه کوآرکتاسیون آئورت کم کم جای خود را به کلمه تنگی ایستم آئورت می‌دهد .

ایستم آئورت منطقه ایست که در زیر شریان تحت ترقوه‌ای چپ قرار دارد و خود بخود کمی تنگ بوده و قوس آئورت در آنجا پایان می‌پذیرد . لیگمان آرتریل (داکتوس آرتریوزوس - Ligament arietel - Ductus arteriosus) در قسمت پائین آن بدان اتصال می‌یابد ولی باید دانست که اشکال دیگری از این بیماری وجود دارد که تنگی در روی قوس آئورت و یا قسمت نزولی آن قرار دارد .

بمناسبت شکل نسبتاً خاصی از این بیماری که بدان در بیمارستان خزانة برخورد نموده ایم و خوشبختانه با موفقیت عمل شده است سعی می‌شود تا پس از یادآوری پاره‌ای نکات اپیدمیولوژیک انواع تشریحی - علائم اساسی بیماری - چگونگی سیر بیماری و نتایج عمل جراحی را در مواردی که تنگی در ناحیه ایستم و یا مجاورت آن قرار دارد در اینجا ذکر نماییم .

۱- شیوع بیماری

این بیماری از انواع نسبتاً شایع بیماری مادرزادی قلب بوده و در بررسی «آبوت» Abbott در ردیف سوم، در سری «وود» Wood در ردیف ششم و در بررسی «ناداس» Nadas و «کیت» Keith در ردیف هفتم از گروه بیماریهای مادرزادی

قلب و عروق قرار دارد و این نکته را «ناداس» [۱۱] در سال ۱۹۶۶ در جداول متعدد بخوبی نشان داده و چنین عقیده دارد که بطور کلی این عارضه اندکی کمتر از ۱٪ از تمام بیماریهای مادرزادی قلب را تشکیل میدهد. اهمیت این مسأله هنگامی بهتر آشکار میگردد که چنانچه «ستاملر» Stamler [۱۷] در سال ۱۹۶۷ نشان میدهد بدانیم که «۲ تا ۳ در هزار» از کودکان بهنگام تولد دچار یک یا چند ناهنجاری مادرزادی بوده و از آن میان ناهنجاریهای مادرزادی قلب و عروق پس از مغز و اعصاب در درجه اول از اهمیت قرار دارد.

از بررسیهای گوناگون، چنانچه «فریدبرگ» Friedberg [۴] در سال ۱۹۶۷ یادآوری می کند چنین برمیآید که شیوع بیماری مادرزادی قلب و عروق در نوزادان بین ۳ تا ۶ در هزار تغییر میکند و «ستاملر» [۱۷] در ۱۹۶۷ درجه شیوع را ۳٫۸ در هزار کودک نوزاد ذکر میکند بعلاوه «ناداس» [۱۱] در ۱۹۶۶ یادآوری میکند که در یک بررسی مبتنی بر کاترتریس عمل جراحی و اتوپسی در مورد ۳۷۸۶ کودک مبتلا به بیماری مادرزادی قلب نسبت ابتلاء به کوآرکتاسیون به ۹۹٫۴٪ میرسد و همین مؤلف بنقل از یک بررسی «کیت» متذکر میگردد که یک نفر از ۱۶۰۰ نفر از گروه جمعیت سالم کمتر از چهارده سال دچار این بیماری میباشند و در هزار موردی که بعلت ابتلای به بیماری مادرزادی قلب در گذشته و بوسیله «آبوت» اتوپسی شده اند ۸۵ بیمار دچار این بیماری بوده اند.

شیوع بیماری بر حسب جنس - «ناداس» [۱۱] در ۱۹۶۶ شیوع این بیماری را در مردان بیشتر از زنان دانسته و آنرا دوبرابر ذکر میکند و حال آنکه «فریدبرگ» [۴] در ۱۹۶۷ این نسبت را ۵ برابر میداند. «نوآیل» Nouaille و همکاران [۱۲] نیز در ۱۹۶۶ از ۸۰ کودک کمتر از یکسالی که بعلت این بیماری مورد بررسی قرار داده اند چنین نتیجه میگیرند که ۵٪ آنان در ایام بستری در گذشته و بیشترین در گذشتگان نیز دختر بوده اند و چنین استنتاج مینمایند که شاید کم بودن مبتلایان دختر نسبت به پسر همین نکته باشد. «دژرژ» Degeorges و همکاران [۲] در سال ۱۹۶۳ از ۲۴۳ بیماری

که مورد بررسی قرار داده‌اند نسبت ابتلاء را درجنس مذکر سه برابر جنس مؤنث ذکر میکنند بدین ترتیب این بیماری جزء بیماریهای نسبتاً شایع مادرزادی قلب بوده و هرپزشک عمومی ناچار باید راه تشخیص ساده آنرا بشناسد.

۲- اشکال تشریحی بیماری

درنوع معمولی اشکال زیر را میتوان مشاهده نمود:

۱-۲- تنگی کوتاه که قسمت درونی آن بصورت دیافراگم ناقص و یا کاملاً مسدود بوده و روبروی لیگمان آتریل و یا کمی پائین تر از آن قرار دارد. این نوع تنگی که در قسمت انتهائی ایستم آئورت قرار دارد نوع «بوتالین» Type Botalien نام دارد.

۲-۲- در گروه دوم منطقه تنگی طویل بوده و طول آن به ۳ الی ۶ سانتیمتر رسیده و در بالای لیگمان آتریل یعنی در محل واقعی ایستم قرار دارد. این گروه را نوع «ایستمی» Isthmique مینامند.

۲-۳- در دوسورد فوق بجای لیگمان آتریل مسدود ممکن است مجرای باز وجود داشته باشد که در گروه اول روبروی تنگی قرار گرفته و در گروه دوم در پائین آن قرار دارد. اگر این مجرا دارای قطر کم باشد برعلائم بیماری و چگونگی جریان خون و مشکلات عمل جراحی چیزی نمی‌افزاید.

۲-۴- برعکس اگر کانال آتریل حجیم باشد چنانچه درپاره‌ای از انواع ایستمی دیده می‌شود قسمت پائین بدن از خون وریدی مشروب شده و قسمت فوقانی آن از خون شریانی مشروب میگردد (جریان خون نوع جنینی) این نوع کوآرکتاسیون را بنام «نوع جنینی» Type Foetal مینامند که از نظر بالینی و جراحی از اشکال فوق‌الذکر متفاوت است.

اکنون باشناسائی اهمیت و شیوع بیماری و انواع تشریحی آن شرح حال بیمار را یادآوری نموده و سپس به پیش‌آگهی و علل سرگرم و میر - اشکال بالینی و درمان

بیماری و نتایج عمل جراحی پرداخته و آنگاه به بحث و استنتاج میپردازیم.

۳- شرح حال

بیمار «م - ک» ۸ ساله اهل قزوین، ساکن تهران، کارگر ریسندگی در روز ۱۷/۶/۴۸ بعلت تنگی نفس بهنگام حرکت و فعالیت و هموپتیزی های مکرر به - بیمارستان خزانه مراجعه و بستری گردید. باظهار بیمار سابقه تنگی نفس از ۱ الی ۲ سال پیش بوده بعلاوه هنگام راه رفتن نیز کم و بیش درپاها احساس خستگی نموده عضلات ساق پادرد (Claudication Intermittente) میگردفته است.

سابقه خانوادگی - پدر بیمار سالم و ۵۵ سال دارد مادر بیمار در ۳۵ سالگی بعلت نامعلومی در گذشته است بیمار دارای چهار خواهر است که ازدونفر آنها معاینه بعمل آمده و سالم بوده اند.

در سابقه شخصی بیمار نکته قابل ذکری بدست نیامده است.

۳-۱-۱- امتحان بالینی - مناظره : قسمت فوقانی قفسه صدری بطور عرضی برجسته بوده و عضلات صدری و شانه و بازوها دارای رشد فراوان میباشد حال آنکه عضلات اندام تحتانی لاغر و ساقها باریک میباشد.

۳-۱-۲- در لمس قفسه صدری تریل وجود نداشته ولی ضربان شرایین در اطراف استخوان کتف و فضا های بین دنده ای قابل لمس بوده بعلاوه در اندام تحتانی نبض فمورال کاملاً غیر قابل لمس و شرایین پوپلیته و پشت پائی و تی بیال خلفی بسیار ضعیف و قابل لمس بوده است.

۳-۱-۳- در سمع قفسه صدری در قسمت قدامی و در دوسین و سومین فضای بین دنده ای چپ در کنار استرنوم یک سوفل سیستولیک بشدت $\frac{۱}{۶}$ شنیده شده و در خلف قفسه صدری بین استخوان کتف و ستون فقرات در دو طرف سوفلی بهمین شدت شنیده شده است. تعداد ضربان قلب بیمار ۱۰۰ و دارای ریتم گالو بوده ولی نکته مهم آنکه فشار خون بیمار در هر دو بازو در حدود طبیعی یعنی $\frac{۱۲۰}{۷۰}$ میلی متر جیوه بوده است. در سمع

ریه در هر دو طرف خاصه در قاعده ها رالهای سو کرپیتان شنیده شده ولی کبد و طحال طبیعی بوده و اختلال جنسی وجود نداشته و رشد اندام تناسلی ظاهراً طبیعی است. وزن بیمار ۵۵ کیلوگرم و قد ۱۵۹ سانتیمتر میباشد.

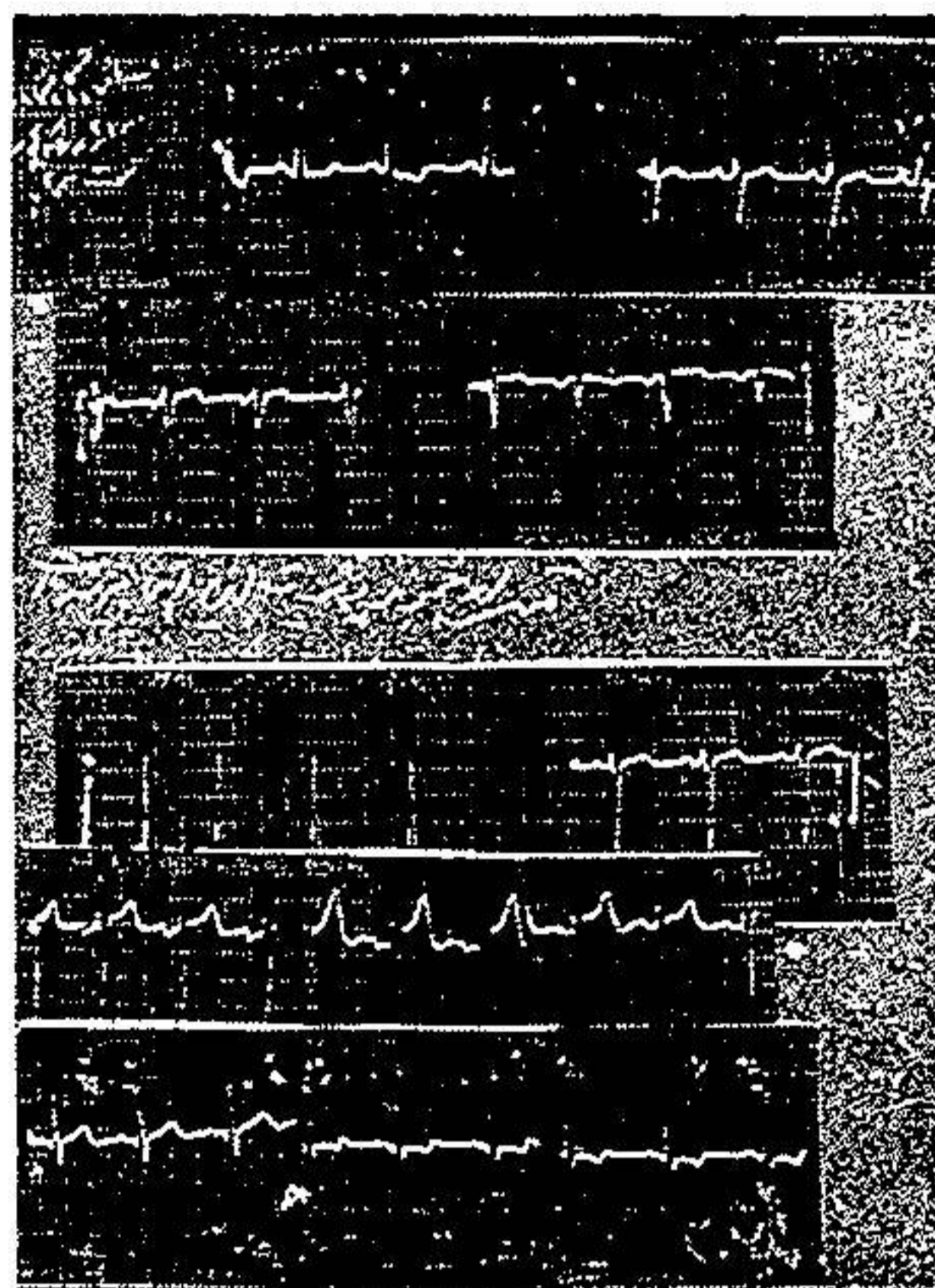
۳-۲- الکتروکاردیوگرام - هیپرتروفی بطن چپ از نوع سورشارژسیستولیک و هیپرتروفی دهلیز چپ را نشان میدهد. (تصویر ۱)

۳-۳- رادیوگرافی - در کلیشه روبرو حجم قلب بزرگ شده و در کناره راست قوس تحتانی بطرف راست کشیده شده (Débord droit) و همراه با دو بل کنتور (Double contour) میباشد. در کناره چپ آئورت مستقیم بطرف بالا رفته و سایه قوس آئورت مشخص نمیشود. قوس میانی چپ مقعر و قوس تحتانی چپ محدب و برجسته و ریه ها پر خون و آثار ادم در هر دو طرف مشهود است.

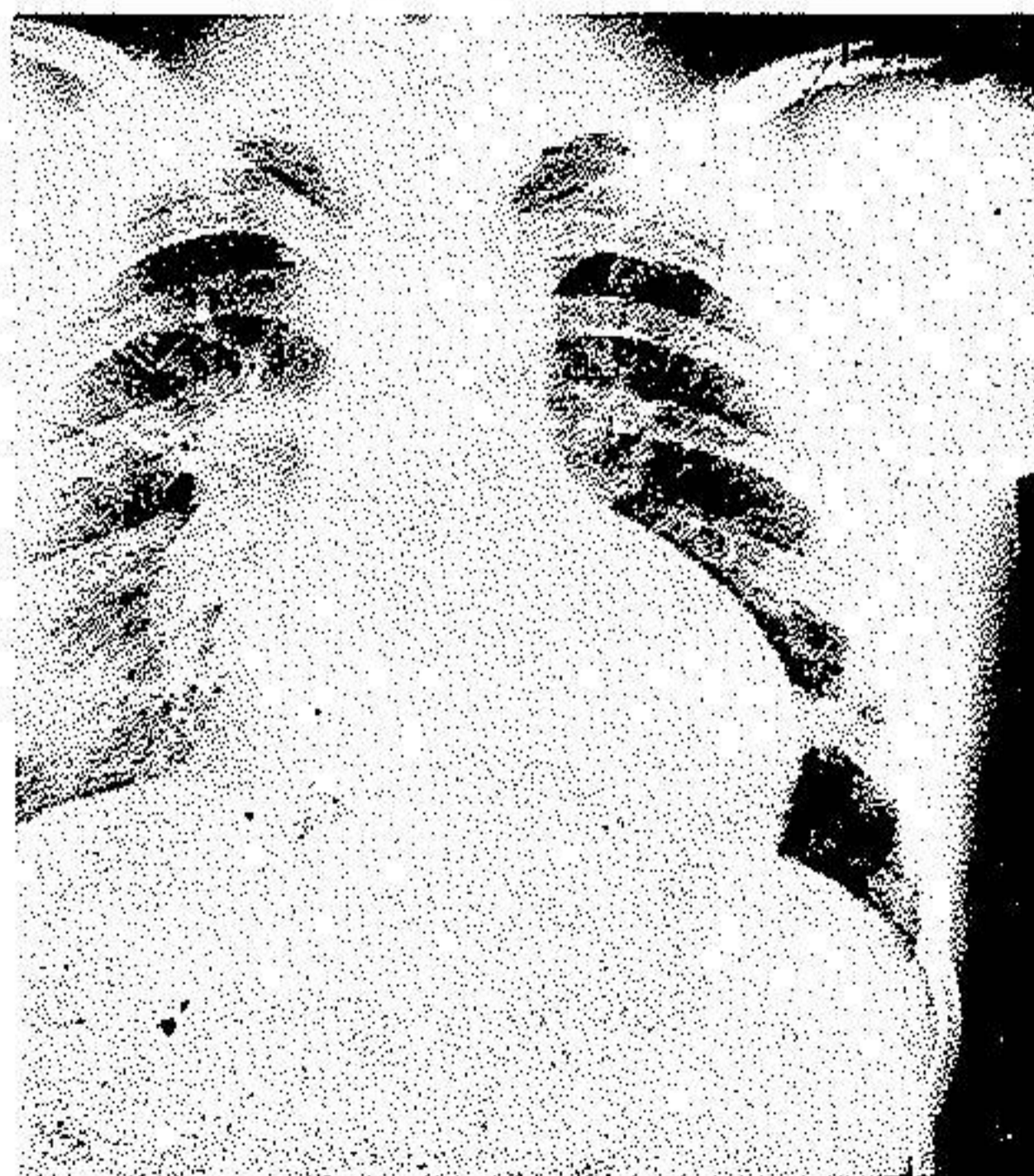در کناره تحتانی دنده های سوم تا ششم خوردگی دنده ها (Erosion costale) بخوبی مشهود است (تصویر ۲). در رادیوگرافی مایل چپ هیپرتروفی بطن چپ بخوبی دیده شده (تصویر ۳) و در مایل راست هیپرتروفی دهلیز چپ دیده می شود (تصویر ۴). با در نظر گرفتن علائم فوق تشخیص کوآرکتاسیون آئورت همراه با نارسائی قلب چپ داده شده و برای آنژیوگرافی به بیمارستان جرجانی معرفی گردید.

۳-۴- در آنژیوگرافی شریانی سوند از راه شریان زیر بغلی راست وارد آئورت شده و پس از برخورد با مانعی در قسمت انتهائی قوس آئورت مسیر قوسی شکلی را طی نموده وارد شریان زیرتر قوه ای چپ گردیده است (تصویر ۵) بدین گونه عدم ارتباط کامل بین قسمت بالا و پائین تنگی بخوبی مشهود بوده و علاوه بر آن چنانچه از تصویر ۶ برمیآید آئورت صعودی پس از طی قریب به ۱ سانتیمتر دو شاخه شده و تنه های «برا کوسفالیک» Brachio - Cephalique راست و چپ را بوجود میآورد. در تصویر ۷ رشد و اهمیت جریان خون جانبی خاصه «ماسرانترن» Mammaire interne بخوبی دیده می شود.

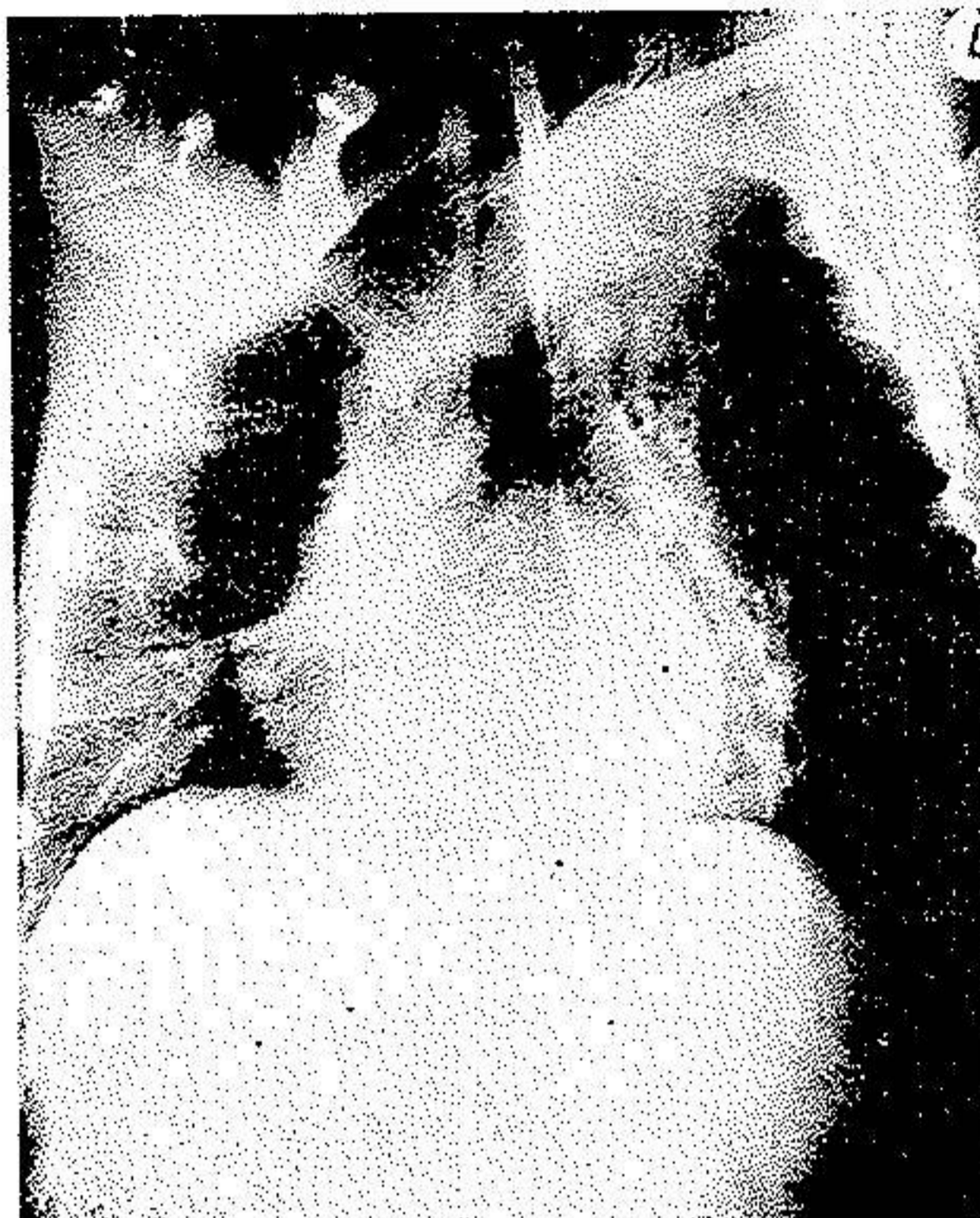بدین ترتیب با آنکه در آنژیوگرافی وضع قسمت پائین انسداد مشخص نشده



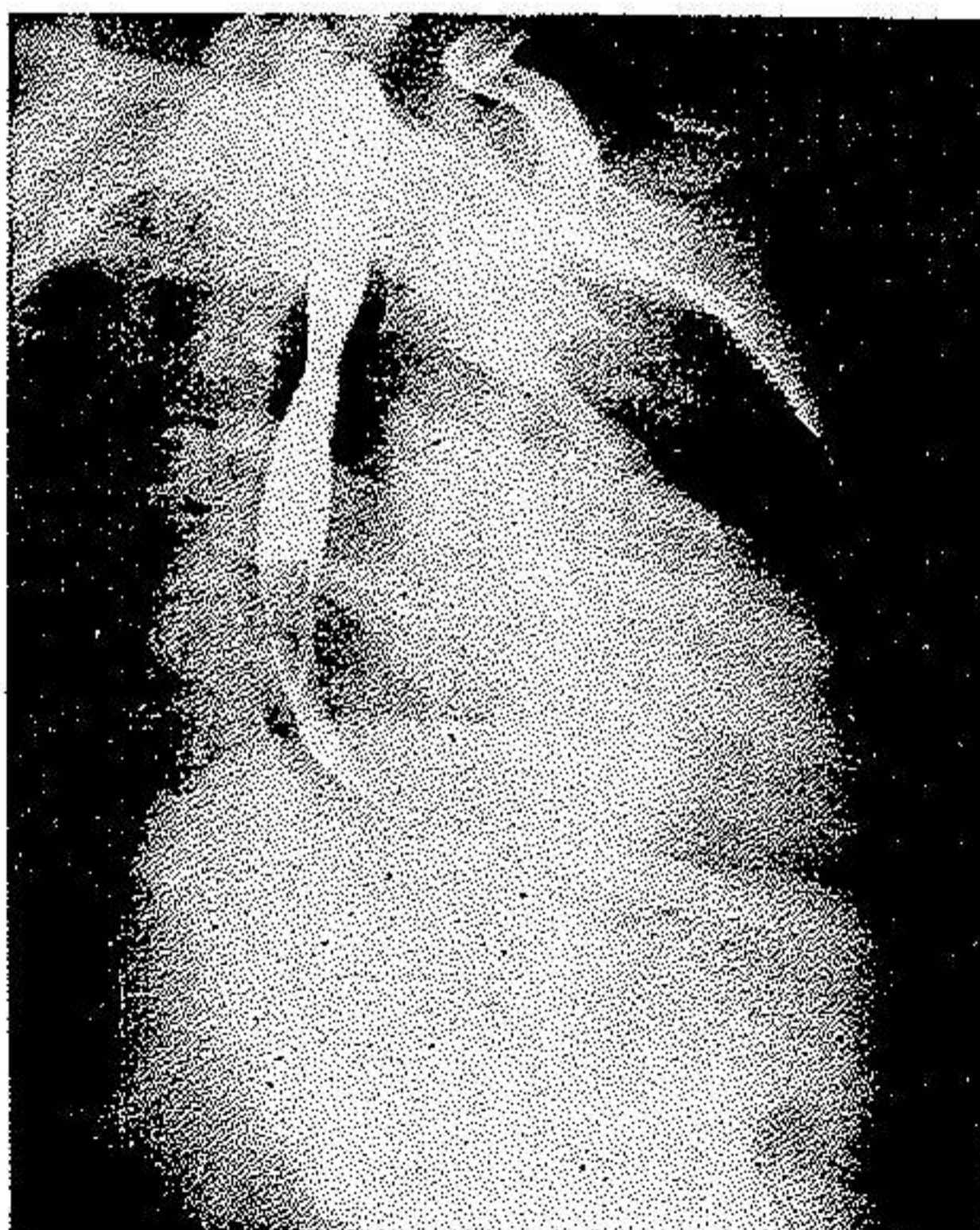
تصویر ۱- در این ECG هیپرتروفی بطن چپ از نوع سورشارژسیستولیک و هیپرتروفی دهلیز چپ دیده میشود. این ECG در روزهای اول بستری شدن و قبل از تجویز دیژیتالین گرفته شده است



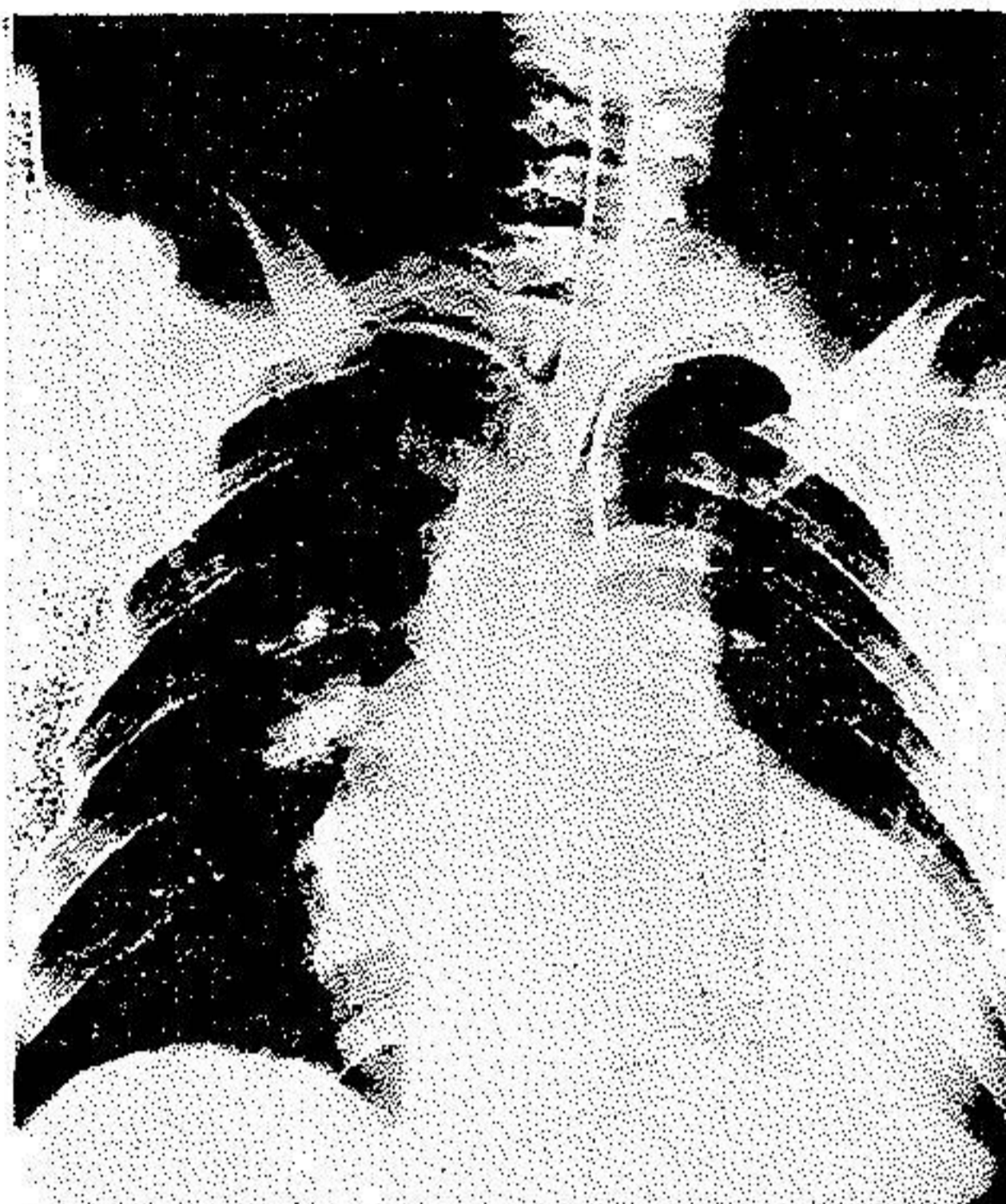
تصویر ۲- رادیوگرافی روبرو از قفسه صدری. قوس فوقانی چپ بخط مستقیم بسوی بالا رفته و قوس تحتانی چپ بشدت برجسته شده و بعلاوه خراشیدگی کناره تحتانی دنده‌ها دیده میشود. علائم احتقان ریئین نیز مشهود است



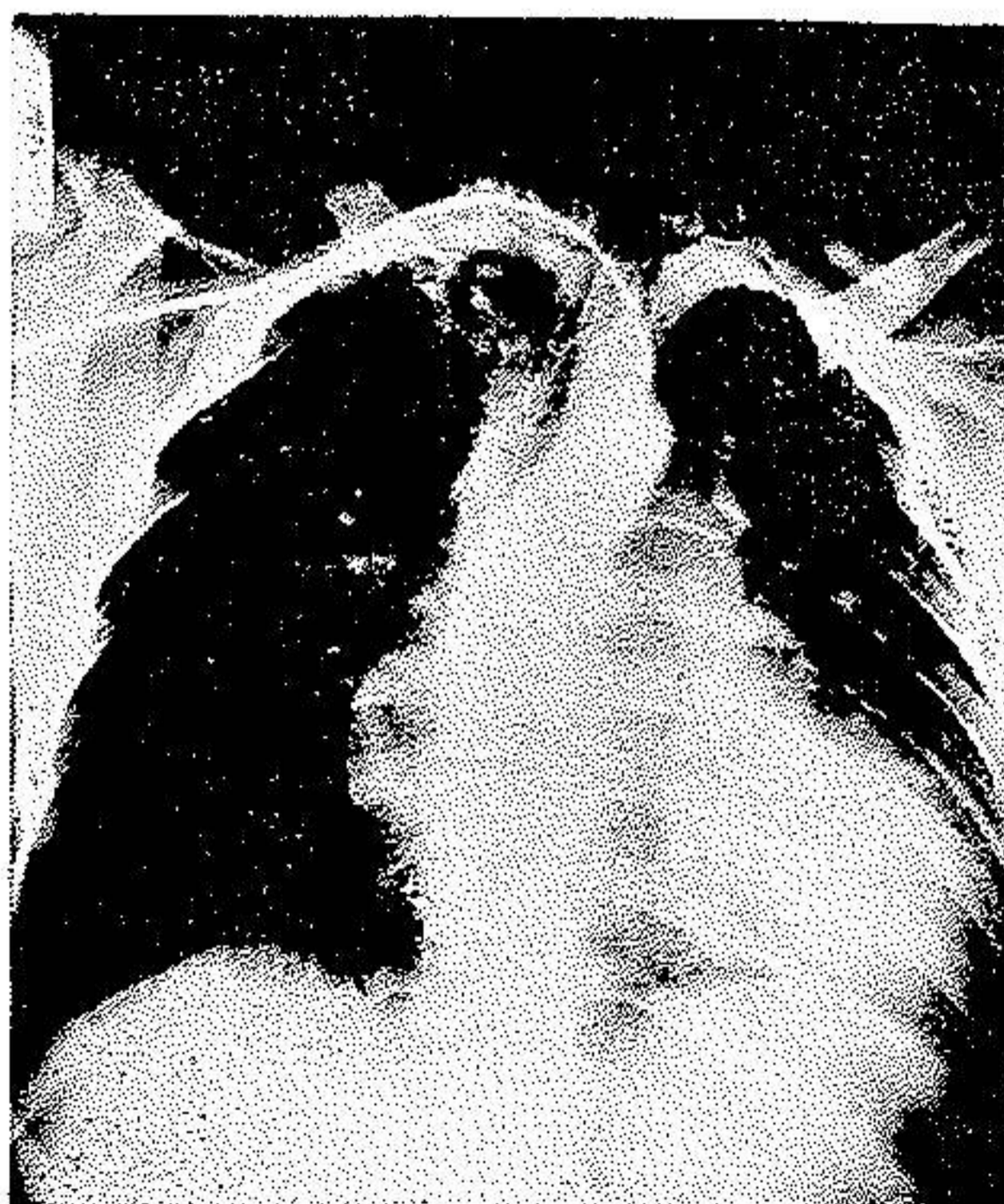تصویر ۳- رادیوگرافی مایل چپ هیپرتروفی شدید بطن چپ را بخوبی نشان میدهد که سایه آن از تصویر ستون فقرات پشتی کاملاً فراتر رفته است



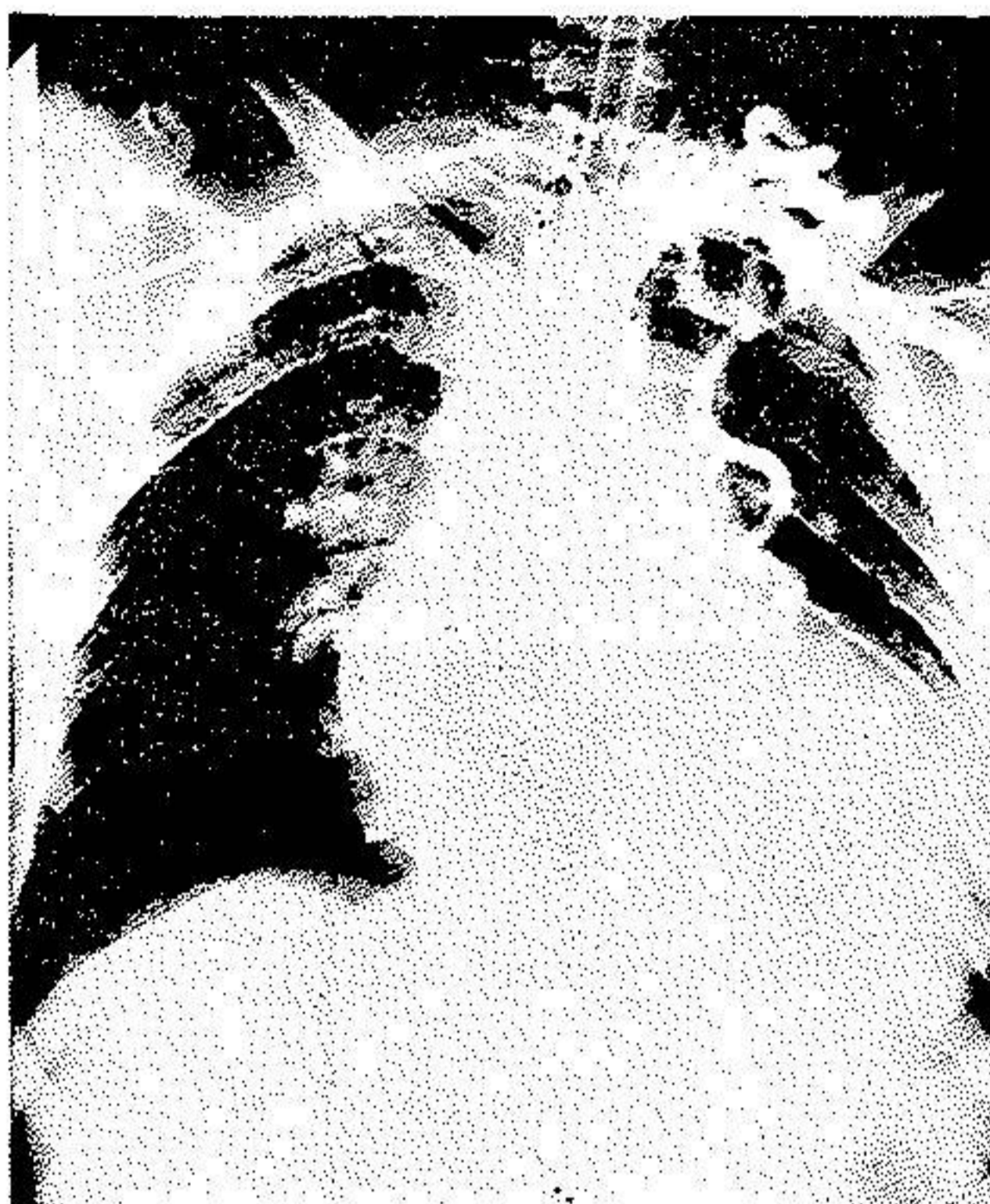تصویر ۴- رادیوگرافی مایل راست هیپرتروفی شدید دهلیز چپ را نشان میدهد که سایه مری را کنار زده و سبب انحنای آن گردیده است



تصویر ۵- در آنژیوگرافی مسیرسوند بخوبی مشاهده میشود که ابتدا از شریان زیرتر قوهی راست وارد آنورت شده و پس از برخورد با محل انسداد مسیر قوسی شکلی را طی نموده و وارد شریان زیرتر قوهی چپ گردیده است



تصویر ۶- آنورت صعودی مستقیماً بدوتنه براکیوسفالیک راست و چپ تقسیم میگردد



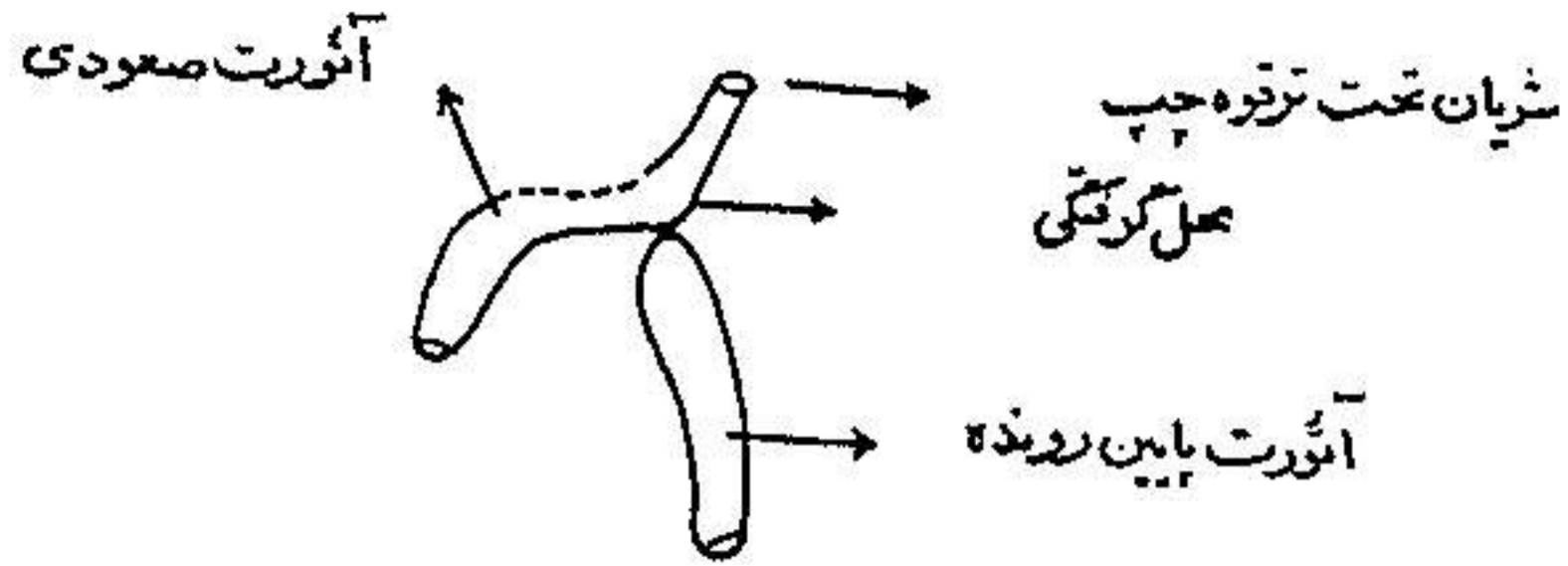
تصویر ۷- در این تصویر آنژیوگرافیک جریان خون جانبی و اتساع شدید آن و خاصه شریان ماسرانتون به خوبی دیده میشود

است بعلت نارسائی شدید و مقاوم قلب، بیمار در تاریخ ۳/۱۰/۸۴ تحت عمل جراحی قرار گرفت*

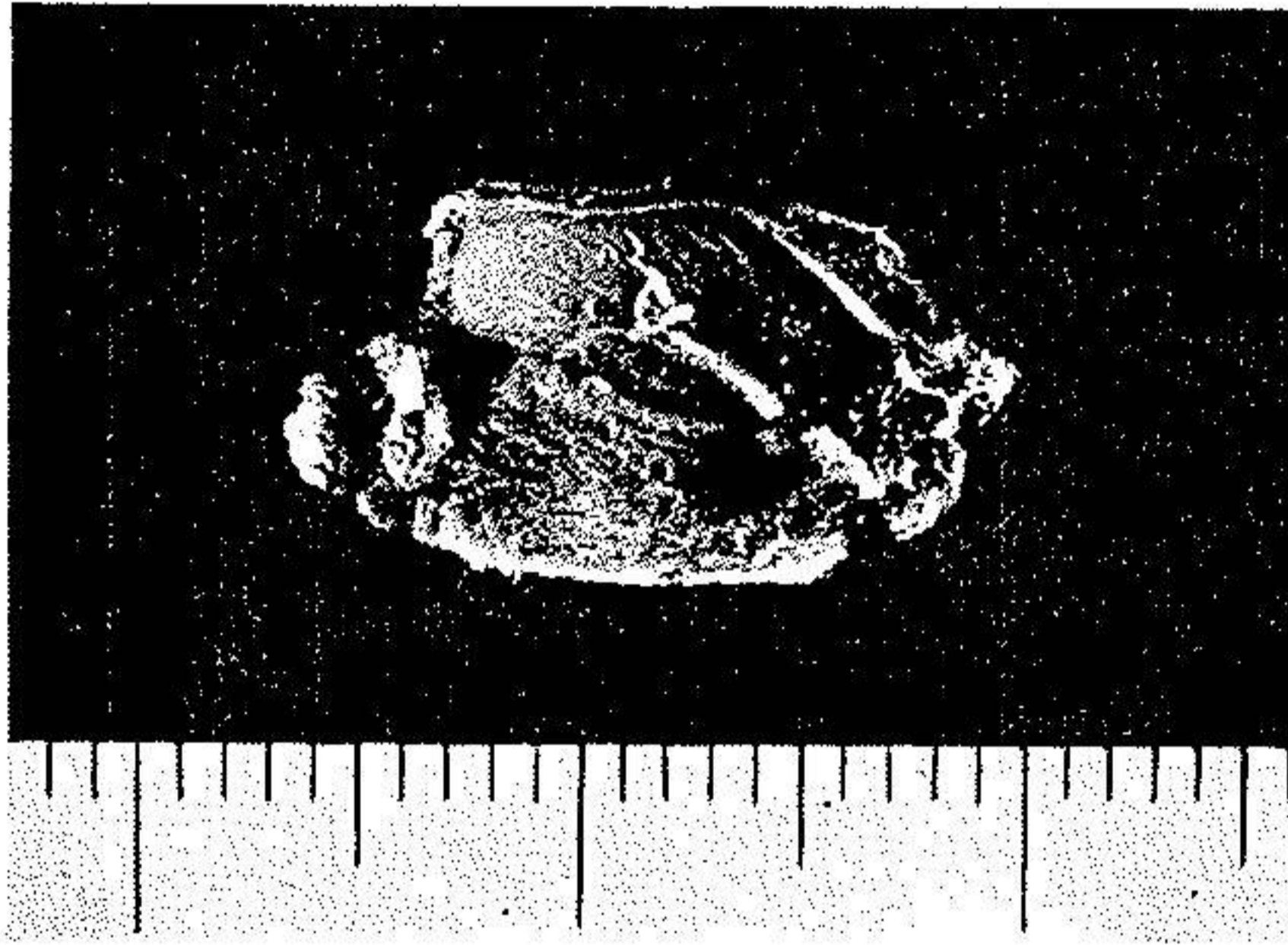
۳-۵- شرح عمل - بیهوشی با سدار پیوسته و با NO_2 و O_2 انجام گرفته است. قفسه سینه از ناحیه پهلو و خلفی در چهارمین فضای بین دنده‌ای چپ بازگردید و ساختمان آئورت مطابق تصویر ۸ مشاهده شد. قسمت بالا و پائین تنگی کاملاً از یکدیگر مجزا و بدون ارتباط ولی یکدیگر متصل بوده‌اند و بین این دو قسمت قطعه کوچکی کاملاً مسدود بقطر یکسانتیمتر و طول ۸ میلی‌متر وجود داشت (تصاویر و تا ۱۲) قسمت‌های بالا و پائین انسداد و نیز شریان زیر ترقوه‌ای چپ کاملاً آزاد گردید و چهار شاخه شریان بین دنده‌ای دو عدد در طرف راست در زیر ناحیه انسداد قطع گردیده ولیگاتور شد و با قراردادن دوپنس پاتس در بالا و پائین محل انسداد ناحیه

* این عمل جراحی در بیمارستان خزانه بویله دونفر از ما (دکتر سیرعلاء و دکتر

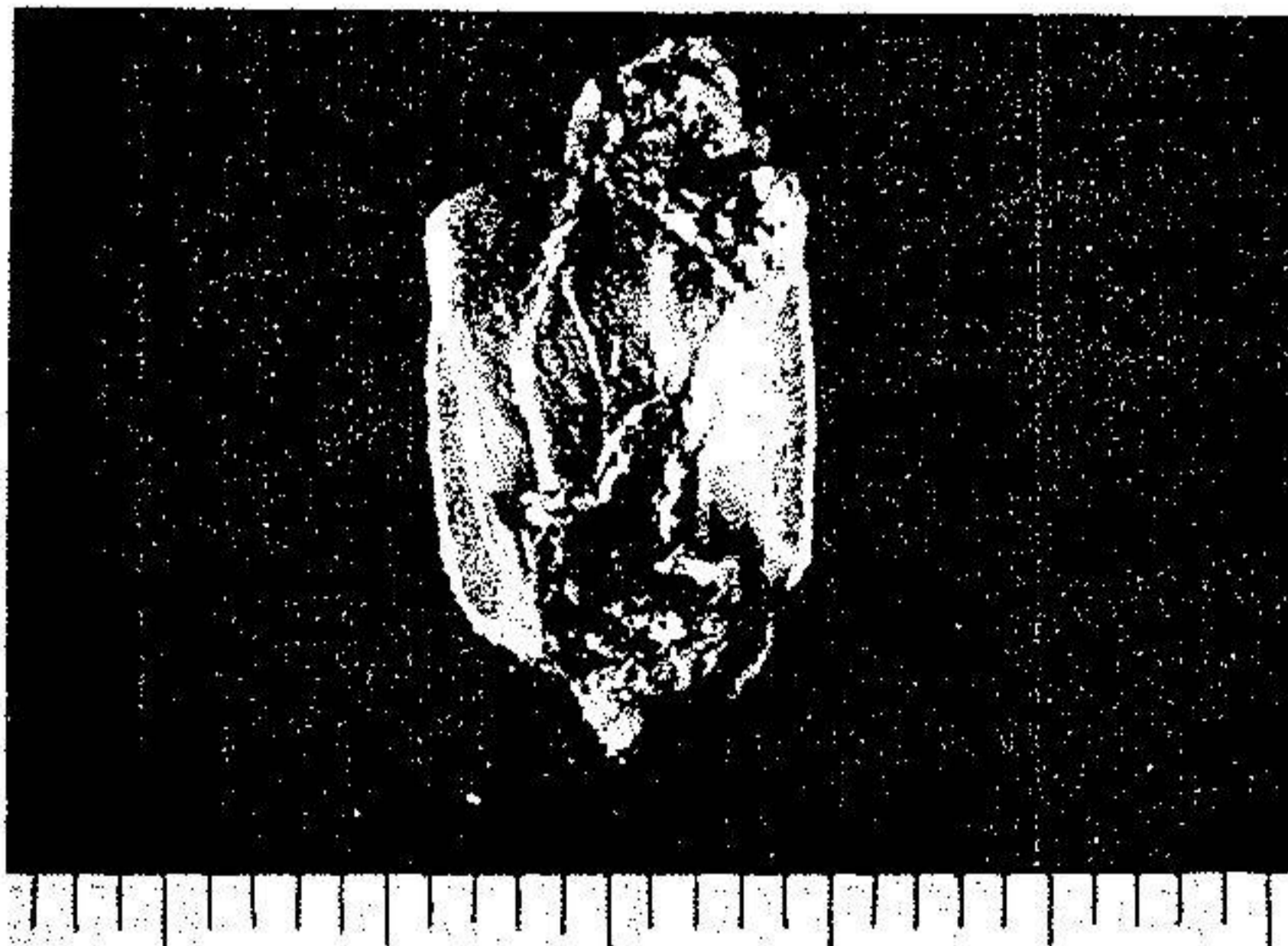مشیری) انجام شد.



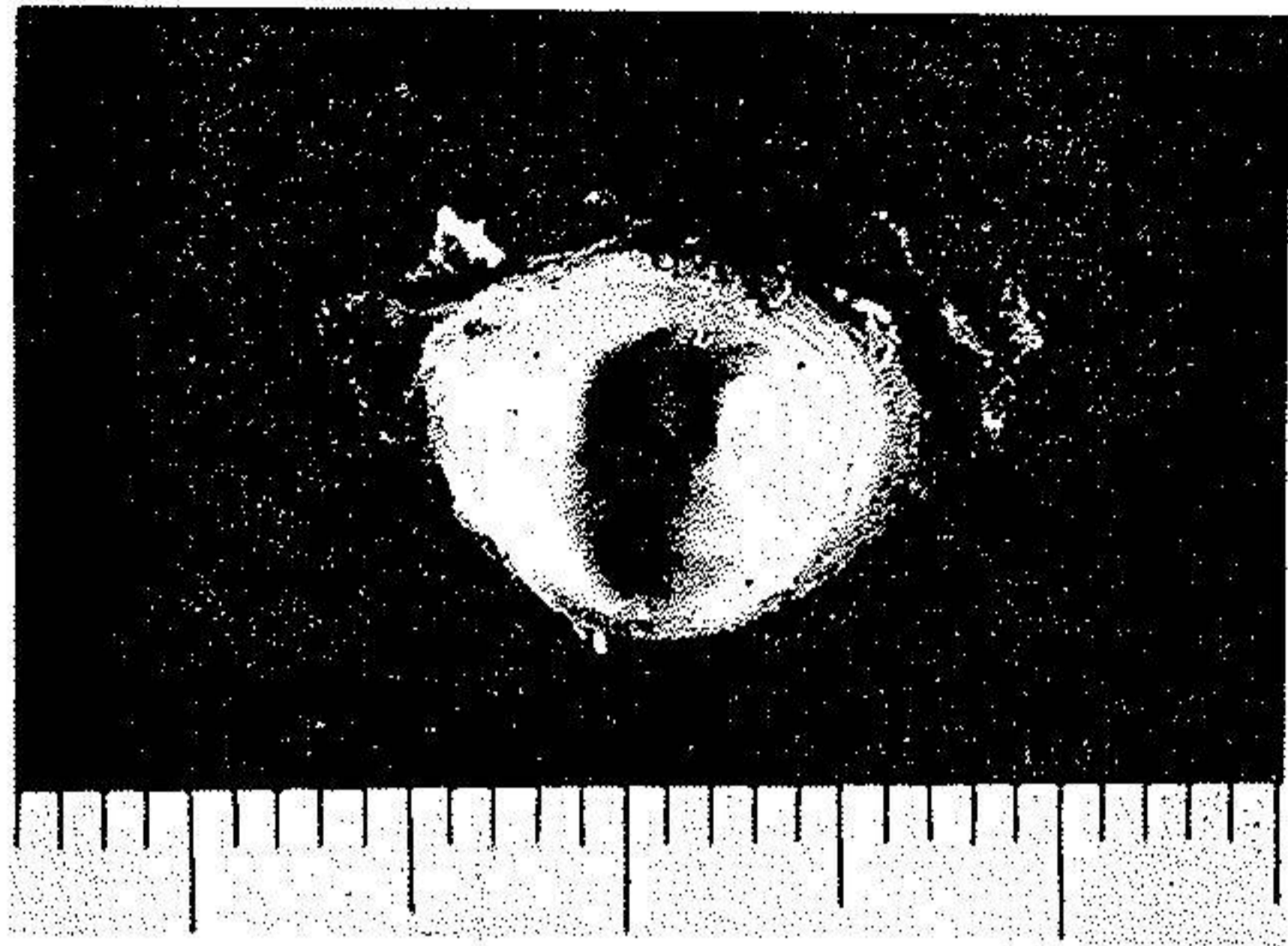
تصویر ۸ - قبل از ترمیم ناهنجاری



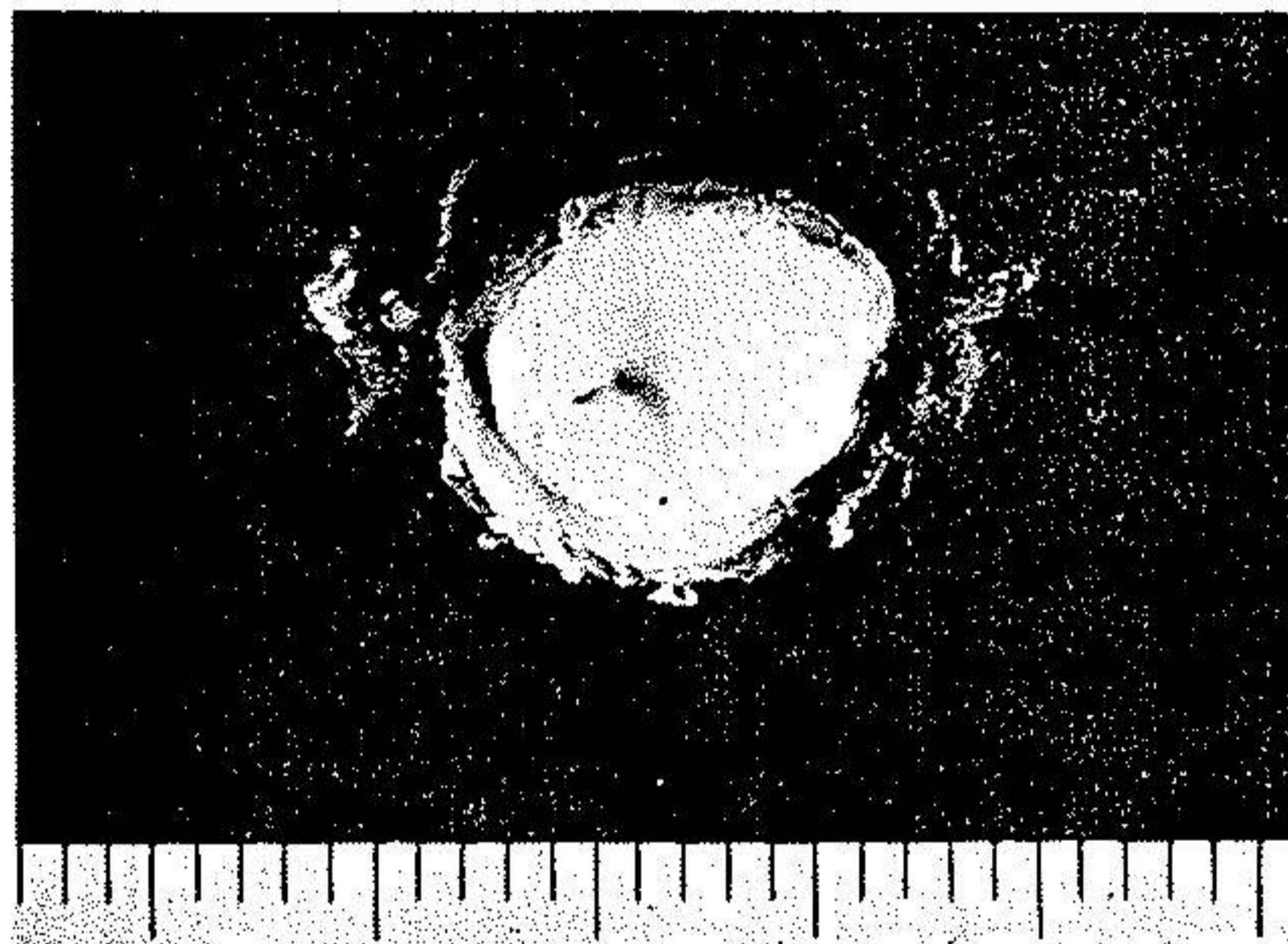
تصویر ۹ - در این عکس که از قطعه نسج برداشته شده بهنگام عمل جراحی تهیه گردیده است قطر عرضی قسمت مسدود آنورت دیده میشود



تصویر ۱۰ - در این عکس که از قطعه نسج برداشته شده بهنگام عمل جراحی تهیه گردیده است قطر طولی قسمت مسدود را میتوان مشاهده نمود

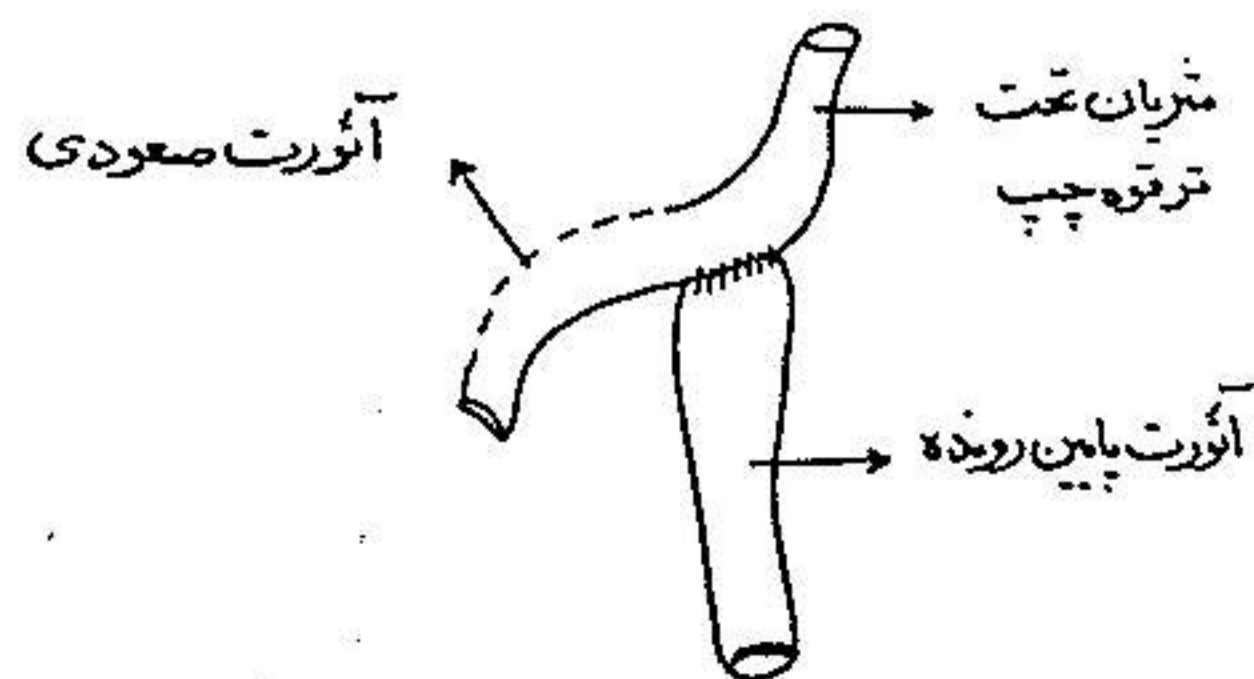


تصویر ۱۱- منظره سطح فوقانی قسمت انسداد یافته آئورت



تصویر ۱۲- منظره سطح تحتانی قسمت انسداد یافته آئورت

بسته شده را برداشته سپس تنه فوقانی با آئورت نزولی طبق تصویر ۱۳ با یکباربردن



تصویر ۱۳- بعد از ترسیم ناهنجاری

نخ ابریشم چهارصفر پیوند گردید و مقطعی با قطر قریب به ۰٫۲ سانتیمتر بوجود آمد. خون بعد از برداشتن پنس های «پاتس» Potts بخوبی جریان پیدا نمود. مواظبت های بعد از عمل بسیار ساده بوده و بیمار بدون هیچگونه عارضه ثانوی بیمارستان را ترک نموده است.

تنگی نفس و علائم نارسائی قلب در روزهای بعد از عمل رو بکاهش گذاشته و هنگام خروج از بیمارستان شرائین فمورال کاملاً قابل لمس و فشار خون در هر دو بازو بین $\frac{120}{80}$ تا $\frac{130}{80}$ میلیمتر جیوه تغییر نیکرده است.

۴ - پیش آگهی و علل مرگ و میر

هرچند در برخی از موارد بیماران مبتلا به سنین نسبتاً بالا رسیده اند و «فرد برگ» در سال ۱۹۶۷ از بیماری یاد میکند که به ۹۲ سالگی رسیده است و از ۹ بیماری که «مات» Mathey و همکاران در سال ۱۹۶۹ مورد عمل جراحی قرار داده اند یک نفر ۶ ساله بوده است و سن ترین بیماران عمل شده در سری «گیلم» Guilmet و همکاران [۵] در سال ۱۹۶۸ نیز ۵۴ سال داشته است ولی با این همه چنانچه «فرید برگ» [۴] در سال ۱۹۶۷ یادآوری کرده است در سری «بلاک فورد» Blackford از ۳۳۳ بیمار فقط ۶۸ نفر به ۴ سالگی رسیده و ۱۲۵ نفر در اولین سال حیات در گذشته و مجموعاً ۱۴۲ بیمار در دهه اول زندگی و ۱۱۲ نفر نیز بین ۱۶ تا ۴ سالگی فوت کرده اند. البته در این گروه شکل کودکان نیز منظور گردیده است و همین مؤلف یادآور میگردد که در یک سری مرگب از ۴۰ بیمار مبتلا به نوع بالغ، حد متوسط سن بیماران ۳۵ سال بوده است.

بطور خلاصه پیش آگهی بیماری بسیار بد بوده و چنین بنظر میرسد که همانطور که «دژرژ» و همکاران [۲] در ۱۹۶۳ یادآوری کرده اند تمام کودکان دو ساله ای که دچار چنین بیماری باشند در $\frac{3}{4}$ موارد قبل از ۳۵ سالگی در میگذرند. علل مرگ و میر - علت مرگ یا ناشی از عوارض خود بیماری بوده و یا از

ناهنجاریهای توأم با آن و عفوتهای با کتریائی حاصل میشود. اهمیت عوارضی که سبب سرگگ میشوند به ترتیب شیوع عبارتند از:

عوارض مغزی و مننژ که در آن آنوریسمهای عروق مغزی نقش اساسی دارند. ضایعات نخاعی - پارگی های آئورت که ممکن است خود بخود یا بهنگام حرکت شدید بوجود آید - پارگی بعلت «آنوریسم دیسکان» *Anevrysmе disséquant* و بالاخره نارسائی قلب جز در مورد کودکان عارضه ایست دیررس و نادر و در سری «دژرژ» و همکاران [۲] در ۱۹۶۳ تنها در دو مورد از ۳۴ مورد دیده شده است که یکی از بیماران ۳ و دیگری ۵ ساله بوده است.

۵ - اشکال بالینی

۵-۱ - کوآرکتاسیون توأم با دیگر ناهنجاریهای مادرزادی قلب - این بیماری بیشتر با کانال آرتریل همراه میگردد و چنانچه «سن پیر» *Saint Pierre* و همکاران [۱۶] در سال ۱۹۶۵ یادآوری میکنند ۱۵٪ از اشکال مرکب کانال آرتریل (پاتنت داکتوس آرتریوزوس) با کوآرکتاسیون همراه بوده ولی جز آن ممکن است بیش از همه باتنگی مادرزادی دریچه آئورت و نارسائی آئورت همراه باشد از جمله ناهنجاریهای بسیار شایع «آئورت بی کوسپید» *Aorte bicuspidе* یا دریچه دولت میباشد که بنظر «ادوارد» *Edward* و همکاران در ۱۹۶۵ در ۸۵٪ موارد از این بیماری دیده میشود. «ورنان» *Vernant* [۱۰] در ۱۹۶۲ مواردی از این بیماری را یادآور میگردد که با نارسائی مادرزادی سیترال توأم بوده است.

توأم بودن کوآرکتاسیون آئورت و سندرم «مارفان» *Syndrome de Marfan* چنانچه «هایم» *Hayem* [۶] در سال ۱۹۶۲ آورده است شایع بوده و ۱/۱۰ بیماران مبتلا به سندرم مارفان دچار این بیماری نیز میباشند.

۵-۲ - شکل کودکان شیرخوار - بعلت تظاهرات بالینی خاص و سیر آن نوع کودکان شیرخوار باید بطور جداگانه مورد بررسی قرار گیرد. عمده ترین مشکل بیماری

در این سن نارسائی قلب میباشد که گاه چنانچه بعداً خواهد آمد بسته شدن ناگهانی کانال آتریل آنرا تسریع نموده و گاه نیز توأم بودن با دیگر بیماریهای قلبی مانند تنگی آئورت، فیبروالاستوز و غیره آنرا تشدید مینماید. «نوآیل» و همکاران [۱۲] در سال ۱۹۶۶ از «کیت» چنین نقل میکنند که بیش از ۵٪ از کوآرکتاسیونهای که قبل از یکسالگی تشخیص داده میشوند بسیار بد تحمل شده و این عارضه سبب ۱۰٪ از سرگ و سیر ناشی از بیماریهای قلب در اولین سال حیات میباشد. لذا پیش آگهی کلی بیماری در شیرخواران بدسبب باشد ولی اگر طفل بتواند مرحله بحرانی اولین ماههای کودکی را بگذراند امکان جراحی سهل تر شده و در شرایط مناسب تری عمل خواهد شد. در اینجا باید بدکر نوع خاصی از این بیماری که در نوزادان دیده شده و بنام قطع کامل قوس آئورت (Interruption of the Aortic Arch) مشهور میباشد نام برد. این نوع انسداد غالباً بالاتر از شریان زیر قوه ای چپ در نقاط مختلف قوس آئورت جای داشته و قسمتهای پائین انسداد (آئورت نزولی و یک یا چند از شرایین بزرگ) بوسیله شریان ریوی مشروب میگردد. این شکل خاص بنام سندرم «شتیدل» Steidele نیز معروفست که اول بار در قرن ۱۸ آنرا شرح داده است چنانچه «روشت» Rochette و همکاران [۵] در ۱۹۵۸ و «مولر» Moller و همکاران در سال ۱۹۶۵ یادآوری میکنند غالب این بیماران به ناهنجاریهای متعدد مادرزادی قلب نیز مبتلا بوده و بیشتر در اولین ماه زندگی بعلت نارسائی قلب در میگذرند و تنها «پیلسبوری» Pillsbury و همکاران [۱۳] در سال ۱۹۶۴ یک مورد بیمار مبتلا به انقطاع کامل قوس آئورت را ذکر میکنند که تا ۱۶ سالگی زیسته و با عمل جراحی بهبودی یافته است.

۳-۵- کوآرکتاسیون آئورت و بارداری - هر چند که شیوع این بیماری در زنان کمتر میباشد ولی در سواردی که بیمار مبتلا باردار شود مشکلات فراوانی برای مادر و فرزند بوجود میآید و از این روست که انجام عمل جراحی قبل از بارداری الزام آور میباشد. از بررسی که «مورتنسن» Mortenson و همکاران [۱۰] در سال ۱۹۶۵ درباره ۹ بیمار زنی که قبل از عمل جراحی باردار شده و ۸ زن دیگری که بعد از عمل حامله

شده‌اند بعمل آورده‌اند چنین برسیاید که در گروه اول فقط ۱٪ حاملگی‌ها بدون عارضه بوده و در ۴٪ موارد نوزاد زنده بدنیا آمده و ۷٪ زنان دچار عارضه قابل توجهی چون عوارض کلیه - ویا قلب و عروق شده‌اند و حال آنکه در گروه دوم ۸۵٪ بارداری‌ها بدون عارضه بوده ۹٪ نوزادان زنده بدنیا آمده‌اند و کمتر از ۵٪ زنان دچار عوارض قلب و عروق ویا کلیه شده‌اند. (در گروه اول ۳۲ مورد حاملگی و در گروه دوم ۱ مورد بارداری دیده شده است)، ولی از بررسی که «همبر» Himbert و همکاران [۷] در سال ۱۹۶۷ بعمل آورده‌اند چنین برسیاید که تنها ۱٪ بارداری در زنان مبتلا به کوآرکتاسیون همراه با عوارض گوناگون میشود و از دیگر بیماریهای مادرزادی قلب بترتیب تترالژی فالو-و- تنگی دریچه ریوی و تنگی دریچه آئورت بیش از کوآرکتاسیون با عوارض گوناگون همراه میگردد.

۶- درمان

تنها طریقه درمان بیماری جراحی و ترسیم قسمت تنگ شده میباشد که باید پس از آنژیوگرافی و شناختن کامل حدود و وضع تنگی بدان اقدام نمود. در صورتیکه منطقه تنگی طویل باشد گاه لازم است که از پیوند سنتتیک استفاده نمود.

از بررسی «دژرژ» و همکاران [۲] در ۱۹۶۳ چنین برسیاید که در ۷٪ موارد نتیجه عمل جراحی کاملاً رضایت بخش بوده و در ۲۵٪ موارد متوسط و تنها در ۵٪ موارد بد میباشد. اگرچه بهترین سن برای عمل جراحی بین ۱۰ الی ۲۰ سالگی است ولی با این وصف «دالن» D'Allaine و همکاران [۱] در سال ۱۹۶۴ بیماری را در ۴۷ سالگی با وجود فشارخون شدید و آنوریسم شریان بین دنده‌ای با موفقیت عمل نموده‌اند بعلاوه از ۹ بیمار بزرگسالی که «ساته» و همکاران [۸] در ۱۹۶۹ شرح آنرا داده‌اند عده‌ای نیز دچار عوارض گوناگون مانند نارسائی قلب - فشارخون مزمن - خونریزی منتشر شده‌اند فقط دو مورد در گذشته و در دیگر بیماران نتیجه عمل جراحی رضایت بخش بوده است. «گیلمه» و همکاران [۵] در سال ۱۹۶۸ از مقایسه نتیجه عمل در ۲ بیمار

بیش از ۴ سال که سن ترین آنها به ۶۰ سالگی میرسد و ۱۹۰ بیماری که در سنین مختلف بوده‌اند چنین نتیجه میگیرند که خطر عمل جراحی در هر دو گروه برابر است. و بعلاوه مخاطراتی که خود بخود این بیماری در بر دارد مؤلفین فوق همگی عمل جراحی را حتی در سنین نسبتاً بالا توصیه میکنند زیرا پائین آمدن مقدار فشارخون اگر در این بیماران مانند تازه بالغین نباشد لااقل از بالا رفتن بیش از اندازه آن جلوگیری مینماید. در مورد شیرخواران مبتلا به این بیماری اگر توفیق حاصل شود که با درمانهای دارویی ماههای بحرانی اولیه حیات سپری گردد میتوان کودک را در سنین بالاتر شاید در شرایط مناسبتری عمل نمود ولی با این همه از بررسی «تاوولر» Tawler و همکاران [۱۸] در ۱۹۶۹ درباره نتیجه عمل جراحی در ۳۳۳ کودک ۲ روزه تا ۱ ساله که ۴۵٪ آنها کمتر از یکسال و ۳۷٪ کمتر از سه ماه داشته‌اند چنین برسیاید که سرگ و میر عمل جراحی در کودکان بیش از شش ماه در حدود ۲۸٪ بوده و نیمی از کودکان کمتر از شش ماه نیز با عمل جراحی نجات یافته‌اند بعلاوه از ۸ بیماری که هنگام عمل جراحی و یا پس از آن در گذشته‌اند همگی دارای ضایعات متعدد مادرزادی قلب بوده‌اند. و همین مؤلفین از «سورتنسن» نقل میکنند که ۶۴٪ از ۱۳۴ کی که تحت درمان طبی بوده‌اند در گذشته‌اند و حال آنکه نسبت سرگ و میر عمل بطور کلی به ۳۷٪ میرسد.

۷- بحث و نتیجه

در پاره‌ای نکات تشریحی و بالینی بیمار را چنانچه خواهیم دید با اشکال معمولی بیماری متفاوت میباشد که برای تفهیم بهتر آن علائم بیماری را بطور کلی یادآوری میکنیم. تشخیص این بیماری بسیار ساده بوده و اگر در مواردی تشخیص داده نشود فقط بعلاوه سهل انگاری و یا عدم آشنائی است. و این نکته را باید در نظر داشت که در هر موردی که سوفلی سیستولیک در جلوی قفسه صدری شنیده شده و در تمام بیماریهای مادرزادی و در همه بیماران مبتلا به فشارخون حتی در سنین بالا بالا باید شریان فمورال را لمس نمود. بطور کلی از بررسی که «دژرژ» و همکاران [۲]

در سال ۱۹۶۳ بعمل آورده‌اند چنین برمیآید که در ۶ درصد از موارد تشخیص بیماری در امتحان سیستماتیک یادسته جمعی در مدرسه و یا کارخانه داده شده است و این نکته اهمیت استخوانات دسته جمعی و غیر تخصصی را نشان داده و مؤید آنست که تاچه حدی معاینات پزشکی عمومی در تشخیص این بیماری میتواند مفید باشد. در ۲۵٪ موارد ازدیاد فشار خون و در ۱۵٪ موارد نیز شنیدن سوفلی در جلوی قفسه صدی سبب تشخیص بیماری گردیده است.

بعلاوه در ۸۶٪ موارد در این گروه از بیماران تشخیص بیماری قبل از ۲ سالگی داده شد و تنها ۷٪ بعد از سن ۳ سالگی بوده است. و حال آنکه بیمار ما بعلت تنگی نفس و خونریزی از سینه مراجعه کرده است.

۷-۱- ازدیاد فشار خون اندام فوقانی هر چند از علائم اصلی است ولی در کودکان وجود نداشته و غالباً بعد از ۸ الی ۱۰ سالگی ظاهر شده و تا ۲ سالگی تدریجاً بالا رفته و بعد از ۲ سالگی ثابت میماند. ولی باید دانست که گاه بعلت تنگی قسمت ابتدائی شریان زیر قوه‌ای چپ فشار خون بازوی راست و چپ بایکدیگرم تفاوت است. ۷-۲- لمس شریان فمورال علامت اساسی بیماری را بدست میدهد ولی گاه این علامت واضح نبوده و یا ثابت نیست. در بررسی «دژرژ» و همکاران [۲] در سال ۱۹۶۳ در ۶۵٪ موارد شریان فمورال کاملاً غیر قابل لمس بوده و در ۴٪ موارد ضعیف و در ۴٪ موارد نیز طبیعی بوده است.

۷-۳- در سمع غالباً یک سوفل سیستمولیک شنیده میشود که چنانچه «پی»

Py [۱۴] در سال ۱۹۶۵ یادآوری میکند بیشتر مزو و تله سیستمولیک Meso et Télésystolique

بوده و در سومین فضای بین دنده‌ای چپ در کنار استرنوم قرار دارد و از خصائص اصلی آن اینکه در پشت قفسه صدی بهتر شنیده می‌شود. گاه نیز ممکن است سوفلی سیستمولیک در کانون آئورت شنیده شده و بطرف گردن نیز انتشار یابد که یا بعلت تنگی دریچه آئورت بوده و یا ناشی از اتساع آئورت صعودی است و یا چنانچه «ناداس» [۱۱] در ۱۹۶۶ یادآوری میکند در ۱۵ تا ۲۰٪ موارد سوفل سیستمولیکی در نوك قلب شنیده

می‌شود که آنرا ناشی از نارسائی میترال میدانند که توأم با بیماری است. بعلاوه چنانچه دو مؤلف اخیر یادآوری میکنند در قریب به ۱۵٪ موارد سوفل دیاستولیکی شنیده می‌شود که ناشی از نارسائی آئورت توأم با بیماری است. در برخی موارد یک سوفل مداوم شنیده میشود که اگر در کنار استرنوم قرار گرفته باشد بنظر ناشی از جریان خون جانبی است و هرگاه در زیر استخوان ترقوه چپ باشد ناشی از «پاتنت داکتوس آرتریوس-زوس» Patent Ductus Arteriosus میباشد.

۷-۴- جستجوی جریان خون جانبی - این علامت که گاه با چشم نیز دیده میشود فقط در سنین نسبتاً بالا دیده شده و چنانچه «دژرژ» و همکاران [۲] در ۱۹۶۳ نشان داده‌اند در ۱۹٪ موارد وجود نداشته و در ۳٪ موارد مشکوک و در دیگر موارد مشهود است.

۷-۵- علائم رادیولوژیک - غالباً در رادیوگرافی تصویر با ارزشی برای تشخیص بیماری وجود دارد. قوس تحتانی چپ برآمده و محدب میشود ولی بیش از همه تصویر عروق بالای قلب قابل توجه است. قوس فوقانی چپ انحناى خود را از دست داده و مستقیماً تا بالای استخوان جناغ سینه امتداد می‌یابد. چنین منظره‌ای ناشی از رویهم قرار گرفتن سایه قسمت متسع بالا و پائین تنگی و شریان زیر ترقوه چپ میباشد «دژرژ» و همکاران [۲] در ۱۹۶۳ در ۷۰٪ موارد از سری خود چنین تصویری را مشاهده کرده‌اند ولی گاه تصویر این اتساعات گوناگون قابل رؤیت بوده و کناره فوقانی چپ دارای ۲ یا ۳ دندان است و پس از خوراندن باریم و حاجب ساختن سری این برجستگی‌ها روی تصویر ساده حاجب اثر گذاشته و در رادیوگرافی روبرو و یا مایل راست تصویر شبیه به E بوجود می‌آورد. جزاین در رادیوگرافی از اتساع شرائین بین دنده‌ای و اثر آن بر روی دنده‌ها باید یادآوری نمود. این علامت غالباً بعد از ۸ الی ۱۰ سالگی دیده میشود ولی با اینهمه باید دانست که در عده‌ای از موارد چنانچه «دژرژ» و همکاران [۲] در ۱۹۶۳ یادآوری کرده‌اند رادیوگرافی کاملاً طبیعی است (۷۳٪ از موارد).

۷-۶- الکتروکاردیوگرام - الکتروکاردیوگرافی ممکن است کاملاً طبیعی باشد ولی در غالب موارد هیپرتروفی بطن چپ وجود دارد که ممکن است تنها بوده و یا با دیگر علائم از جمله هیپرتروفی دهلیز چپ و یا بلوک ناقص شاخه راست همراه باشد بهر حال هیپرتروفی شدید یا واضح بطن چپ در سنین کودکی کمتر دیده شده و با ازدیاد سن بیمار افزایش می یابد .

علت پیدایش بلوک شاخه راست را چنین تعبیر میکنند که کانال آرتریل در زندگی جنینی ممکن است در پائین و یا بالای تنگی قرار گیرد . در صورت اول وضع جریان خون طبیعی بوده و قسمت پائین بدن از راه کانال آرتریل مشروب میگردد . در صورت دوم در زندگی جنینی جریان خون بطن راست از ابتدا با مقاومت برخورد نموده و قسمت پائین بدن از همان زندگی جنینی ناچار از راه جریان خون جانبی مشروب میگردد و بطن راست بعلت مقاومت زیادی که با آن روبرو میگردد دچار هیپرتروفی میشود که بعد از تولد بصورت بلوک ناقص شاخه راست برجای میماند . این نکته تحمل خوب و یا بد بیماری را در سنین کودکی بخوبی نشان میدهد زیرا در گروه دوم جریان خون جانبی تقریباً از ابتدا رشد نسبتاً کافی یافته و لذا بیماری بخوبی تحمل میگردد و حال آنکه در گروه اول پس از بسته شدن کانال آرتریل علائم عدم تحمل بیماری و نارسائی قلب ظاهر میگردد . هر چند «ورنان» [۱۹] در ۱۹۶۴ این نکته را تأکید سیورزد ولی «دژرژ» و همکاران [۲] در ۱۹۶۳ این گونه تحلیل را درباره علت پیدایش بلوک ناقص شاخه راست همیشه صادق نمیدانند و از بررسی آنان درباره الکتروکاردیوگرافی بیماران مبتلا به کوآرکتاسیون چنین برمیآید که در ۳٪ موارد الکتروکاردیوگرام طبیعی بوده در ۷۰٪ موارد هیپرتروفی بطن چپ وجود داشته و در قریب به ۳٪ موارد نیز بلوک شاخه راست وجود دارد .

۷-۷- آنژیوگرافی Angiographie - این آزمایش کمتر برای تشخیص بیماری بوده و بیشتر بدین منظور انجام میگردد تا محل تنگی و طول آن و وضع عروق بزرگ

مشخص گردد. «کاته‌تریسم» Cathétérisme قلب نیز در این باره فقط بمنظور جستجوی بیماریهای دیگر مداخله انجام میگیرد.

بامقایسه آنچه که گفته شد و شرح حال بیماری که ذکر گردید ملاحظه میشود که بیمار مورد بحث ما از پاره‌ای جهات با کوآرکتاسیون‌های معمولی متفاوت بوده است.

۱- این بیمار با علائم نارسائی بطن چپ در سنین نسبتاً پائین (۱۸ سالگی) مراجعه کرده است.

۲- فشار خون بیمار در هر دو بازو $\frac{120}{70}$ میلی‌متر جیوه و لذا از دیافشار خون واضحی وجود ندارد.

۳- از نظر تشریحی انسداد آئورت کامل و بصورت دیافراگم کاملاً مسدود بوده است (تصاویر ۸ و ۱۱ و ۱۲) تظاهرات بالینی ابتدائی بیمار که سبب مراجعه شده است رهنمون تشخیص چنین بیماری نمیداشد و آنچه که در ابتدای امر تشخیص بیماری را مسلم داشت فقدان کامل نبض فمورال، وجود سوفل سیستولیک در جلوی قفسه صدی و در پشت آن وعدم توازن رشد بازوها و قسمت فوقانی بدن و اندام تحتانی بوده است. نتیجه عمل جراحی در این بیمار کاملاً رضایت بخش بوده و در معاینه‌ای که چهار ماه بعد از عمل انجام گرفت معلوم شد که بدون علائم نارسائی قلب و با برقراری نبض فمورال و بدون هیچگونه درمائی چندی است که کار خویش را از سر گرفته است.

REFERENCES

1- D'Allaines. Cl and Coll. (1964)

Coarctation de l'aorte compliquée de plusieurs anevrysmes chez un homme de 47 ans. Coeur Med Int. 3, 231

2- Degeorges, M. and Coll (1963) La Coarctation de l'aorte et son traitement chirurgical.

La Rev. du Praticien XIII, 363.

- 3- Edwards J. E., and Coll (1965), «Congenital heart diseases», P. 684.
Saunders, Philadelphia and London.
- 4- Friedberg. C. (1967) «Disease of the Heart».
P. 1187, 12739, 1278 Saunders. Philadelphia and London.
- 5- Guilmet D. and Coll. (1968) La coarctation de L'adulte agé.
Arch. Mal. Coeur, 61, 1252.
- 6- Hayem F. (1962). Manifestations cardio - vasculaires du syndrom de
Marfan Coeur. Med. Int. 1, 172.
- 7- Himbert J. and Coll (1967) Cardiopathies Congenitales et grossesse.
Arch, Mal. Coeur. 60, 909.
- 8- Mathey J. J. and Coll. (1969) «Traitement chirurgical des cardiopathies
congenitales chez L'adulte».
Arch. Mal. Coeur, 79, 90.
- 9- Moller J. H. and Coll (1965) «Interruption of aortic Arch».
Amer. J. Rontgen., 95, 557.
- 10- Mortenson J.D. and Coll. (1965) «Coarctation of the aorta and
Pregnancy».
J. A. M. A., 191, 596.
- 11- Nadas. A. (1966) «Pediatric Cardiology».
P. 521, 793, 790.
Saunders, Philadelphia and London.
- 12- Nouaille J. and Coll (1966) «La coarctation Aortique du Mouroisson.
A propo de 80 observations»
Arch. Mal. Coeur., 59, 35.
- 13- Pillsbury R. C. and Coll (1964) «Atresia of the aortic arch».
Circulation, 30, 749.
- 14- PY. J. (1965) «La place de phonocardiographie dans le diagnostic des

- cardiopathies Congenitales 2^e Partie» *Coeur. Med. Int.*, 4, 65.
- 15- Rochette and Coll. (1968) «Complete interruption of the aortic arch in infancy».
Cand. Med. Ass. 98, J. 131.
- 16- Saint Pierre. A. and Coll. (1965) «Les formes stethoscopiques anormales du canal arteriel».
Coeur. Med. Int. 4, 299.
- 17- Stamler, J. (1967) «Lectures on Preventive Cardiology».
P. 328, 329.
- 18- Tawslar. R.L. (1968) «Coarctation of the aorta in the infants and childrens».
Circulation, 39 supp. 173.
- 19- Vernant P.(1964) «La place de ECG dans le diagnostic des cardiopathies Congenitales».
Coeur. Med. Int. 3, 71.
- 20- Vernant P. (1962) «Insuffisance mitrale Congenitale».
Coeur. Med. Int., 1, 485.