

## جسم خارجی در کیسه اشک چشم راست

دکتر لشکری\*      دکتر کریمی افشار\*\*      دکتر جزایری\*\*\*

خلاصه : شرح حال بیماری داده میشود که بعلمت اشک ریزش مراجعه میکند و در رادیوگرافی ساده که برحسب اتفاق از بیمار انجام میگردد علت اساسی وجود جسم خارجی (سند شکسته) در داخل کیسه اشک تشخیص داده میشود. این موضوع این نکته را روشن میکند که انجام کامل امتحانات لازم قبل از اقدام بدرمان تا چه اندازه به تشخیص کمک میکند.

دوشیزه الف - ۵ - ۲۲ ساله اهل خوزستان.

شکایت : اشک ریزش دو چشم و درد در ناحیه مجرای اشک چشم راست.

ساکن : شوشتر .

ملیت : ایرانی - سفیدپوست .

سوابق فامیلی : پدر در قید حیات و سالم و مادر بعلمت ابتلاء به ملانوم بدخیم

۵ سال قبل فوت نموده و خواهران و برادران سالمند.

تا، یخچله - بیمار اظهار میدارد که پس از ابتلاء بآبله در ۲ سالگی دچار اشک -

ریزش از هر دو چشم میشود و پس از مدتی بهبود نسبی پیدا میکند معهذاً گاهگاه

پلکها و ملتحمه متورم و قرمز شده اند که با معالجه بهبود نسبی یافته اند.

در ۲ سالگی در یکی از شهرستانها با تشخیص داکتر یوسیستیت، کیسه اشک

\* - گروه چشم پزشکی دانشکده پزشکی - دانشگاه تهران.

\*\* - بخش چشم پزشکی - بهداری نیروی هوایی.

\*\*\* - بهداری آموزشگاهها - اهواز.

چشم چپ بوسیله متخصص چشم خارج میشود که بهبودی در حال بیمار پیدا نمیشود .  
(Dacryocystectomy) .

سال گذشته برای چشم راست به شهرستان دیگری مراجعه مینماید . پزشک متخصص چشم با وجود تلاش زیاد موفق به رد کردن سند بداخل بینی نمیشود و توصیه میکنند که جلسه دیگر مراجعه نماید . بیمار با ناراحتی و درد شدید از مطب خارج میشود پلک پائین متورم و چرکی میشود که پس از مداوای طولانی بهبود مینماید . چندی پیش بیمار در تهران به پزشک متخصص چشم مراجعه مینماید پزشک متخصص پس از معاینه موفق به عبور سند بداخل بینی نمیشود و پیشنهاد گذاردن لوله پلی اتیلن در داخل مجرای اشکی را مینماید تا اینکه باین کلینیک مراجعه مینماید .


در معاینه اسکار آبله روی صورت نمایان است . سیکاتریس عمل بیرون آوردن کیسه اشک در گوشه داخلی چشم چپ دیده میشود . بیمار عمل جراحی روی کیسه و مجرای چشم راست را منکر است ولی اسکار موجود است و شاید بجای اسکار مربوط به آبسه یا پری سیستهای قبلی باشد .

به بیمار پیشنهاد عمل داکریوسیستورینوستومی شد قبل از عمل از اربیت رادیوگرافی ساده بعمل آمد . در رادیوگرافی جسم خارجی در انتهای کانال لاکریمال و کیسه اشک چشم راست بطول ۱ . سیلیمتر بطور مورب مشخص گردید (شکل ۱) . یافته های آزمایشگاهی طبیعی بود .

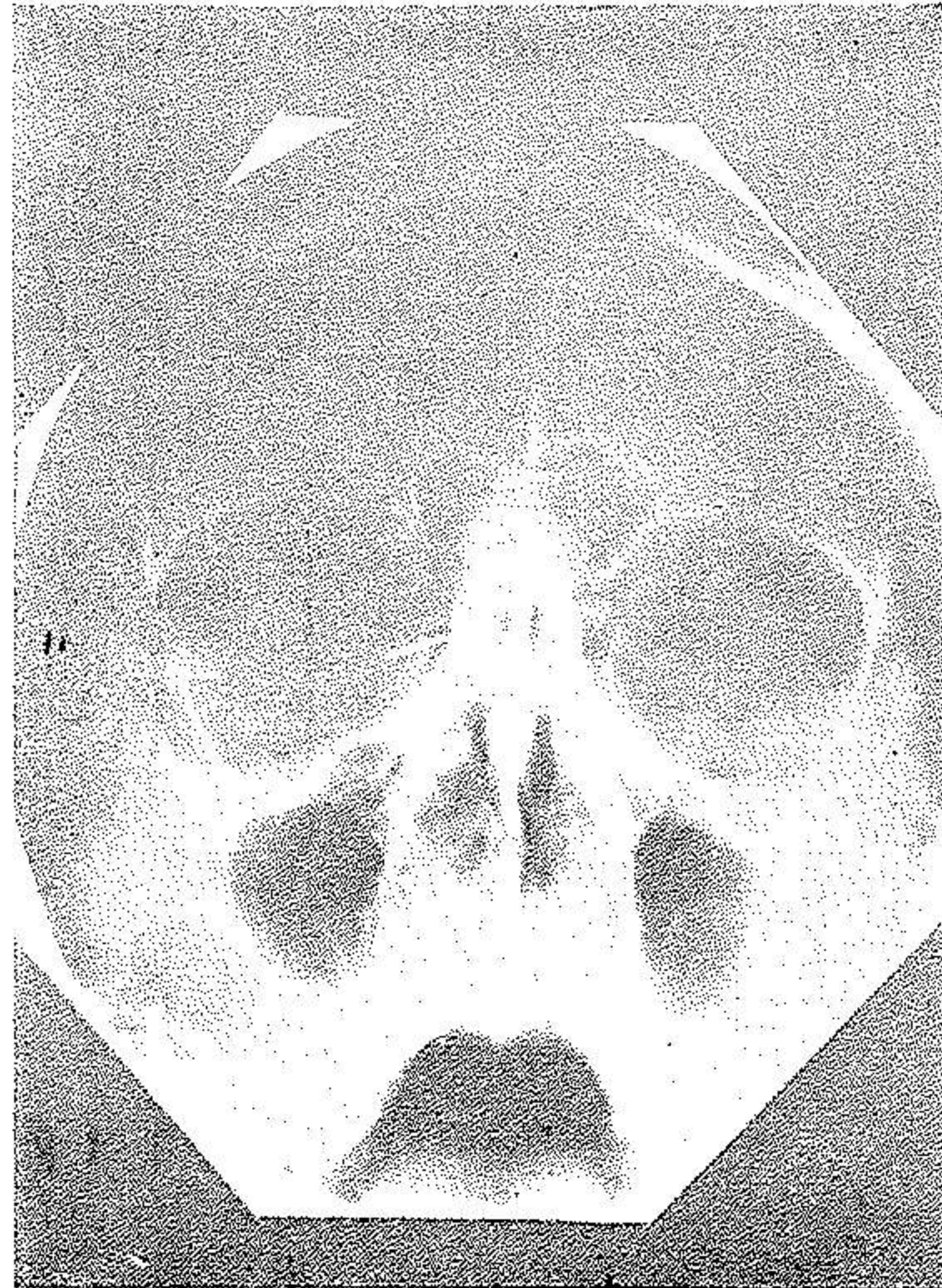
در ۱۳۴۸/۸/۲۲ با تشخیص تورم مزمن کیسه اشک چشم راست توأم با وجود جسم خارجی ( سند شکسته ) در بیمارستان بستری گردید .

هنگام عمل جراحی شکاف سختبری در چهار سیلیمتری کانتوس انترن در مسیر قوس کیسه اشکی روی پوست داده شد . پس از قطع کردن لیگامان پلکی

(Internal Ligament Palpebral) به تشریح کیسه اشک پرداخته شد. قسمت پروگزیمال کیسه (در حدود ۵ درصد تماسی آن) دارای حفره‌ای بود که پر از مایع چرکی بود ولی قسمت انتهائی آن فاقد حفره بود و تبدیل بساختمان گرانولوماتوز لهیده (Friable) بود. قسمت پروگزیمال کیسه کاملاً از اطراف تشریح و جدا گردید و در حدود ناودان اشکی حفره بقطر ۹ میلی‌متر ایجاد گردید که براحتی توانستیم ته کیسه اشک را بداخل میخاط بینی وصل کنیم (Dacryocystorhinostomy) ولی قسمت انتهائی آن که لهیده بود رزکسیون گردید و هنگام خارج کردن قسمتی از سند شکسته (شکل ۲)



(شکل ۲)



(شکل ۱)

که در سیرای اشکی بود خارج گردید و تاندن پلکی که قطع کرده بودیم دوباره دوخته شد. عمل با موفقیت تمام شد و حادثه بعد از عمل جراحی بوجود نیامد و بیمار

با وضع رضایت بخش دره ۱۳۴۸/۸/۲ از بیمارستان مرخص شد و با و دستور داده شد که پنج روز دیگر جهت برداشتن بخیه ها به کلینیک مراجعه کند. پنج روز بعد که بخیه ها برداشته شد جوشگاه عمل جراحی تمیز بود و مجرای اشک بوسیله محلول ضد عفونی شستشو داده شد و جریان اشک طبیعی بود.

چهار هفته بعد که بیمار برای کنترل مراجعه کرد وضع بیمار خوب و کاملاً رضایت بخش بود.