

## تقسیم‌بندی تومورهای گنادی سلول ژرمینال و گزارش موارد نادری از آنها\*

دکتر محمد حسن کریمی نژاد\*\*

خلاصه : تقسیم‌بندی جدید تومورهای گنادی و منشعب از سلول ژرمینال با توجه به هیستوژنز و نمای هیستولوژی بطور خلاصه بررسی میشود و دو مورد تومور نادر تخمدانی :

۱ - تومور سینوس آندودرمال

۲ - گونادوبلاستوم

برای اولین بار در معابوعات پزشکی ایران بطور خلاصه گزارش میگردد .

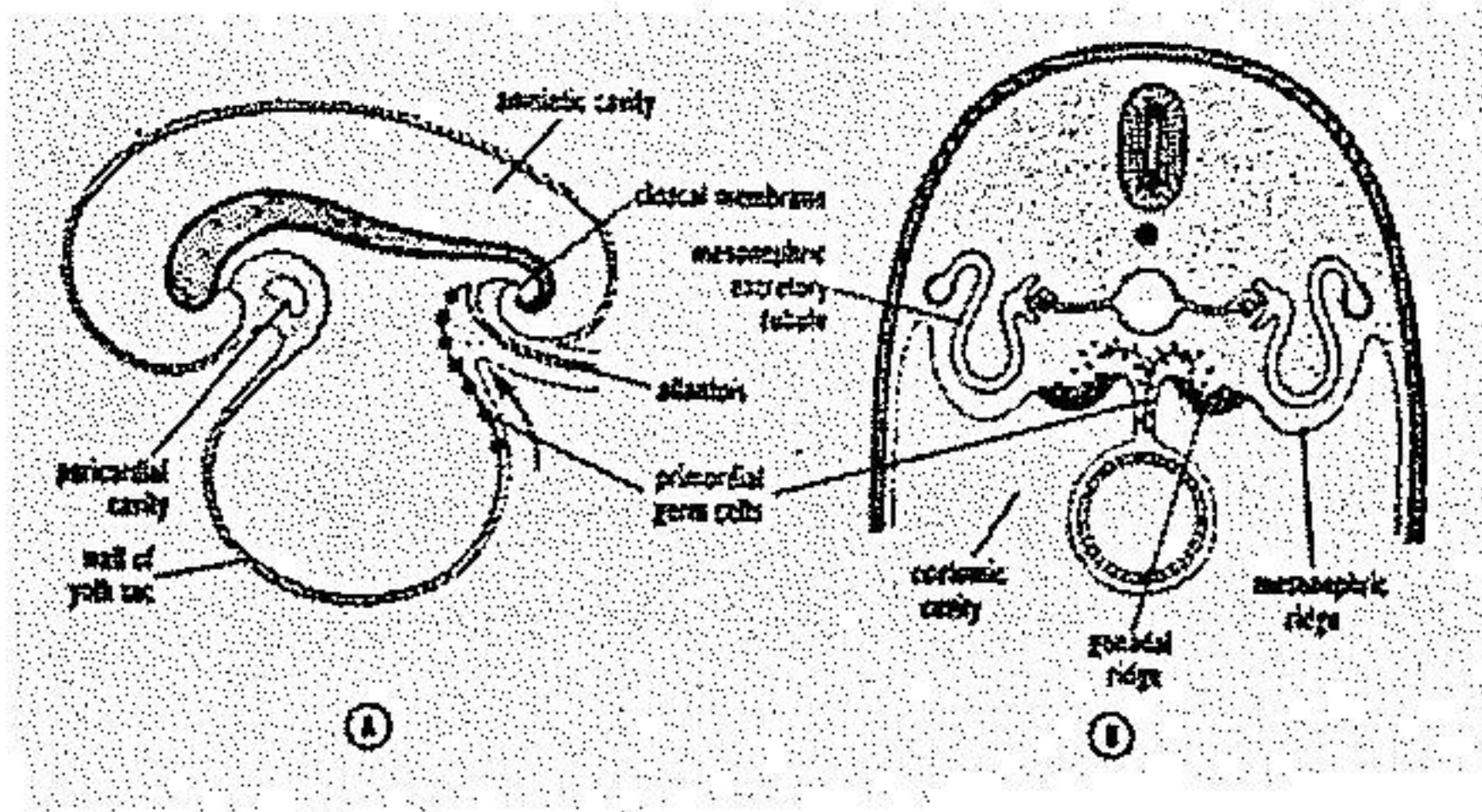
اولین جوانه گنادی در چهارمین هفته رویانی از افزایش سلولهای پوشش حفره سلوسیک و تراکم سزانشیم زیر آن بوجود میآید و با اینکه از هفته چهارم شروع به پیدایش کرده‌اند تا هفته ششم فاقد سلول ژرمینال میباشند از این موقع بعد سلولهای ژرمینال اولیه که در دیواره کیسه زرده نزدیک آلتوئید قرار دارند در طول سزانتز پشتی روده خلفی مهاجرت کرده وارد دونوار گنادی میشوند (شکل ۱) .

این گناد تا هفته ششم زندگی رویانی اندیفرانسیه بوده و از آن پس بر حسب اینکه جنین دارای دو کروموزوم جنسی XX (زن) یا هترو کروموزوم بوده XY (مرد) باشد، این گناد اندیفرانسیه که ازدودسته سلول سزانشیمال ( استرومال ) و سلولهای ژرمینال ( پوشش کیسه دیواره زرده‌ای ) تشکیل شده است تبدیل به بیضه و یا تخمدان میگردد. ۴۶

\* خلاصه‌ای از این مقاله در جلسه کنفرانس هفتگی بخش آسیب شناسی بیان شده است .

\*\* گروه آسیب شناسی دانشکده پزشکی - دانشگاه تهران

در حدود ۲۵ سال قبل پرفسور تیلوم با توجه بدین وحدت مبدا بدین فکر افتاد که تومورهای گنادی (تخمدان و بیضه) را از روی شباهت سورفولوژی و سیر بالینی آنها تحت یک نظام در آورده و در یکجا تقسیم بندی نماید.<sup>۲۲</sup>



شکل ۱- A- مقطع طولی یک جنین در مرحله سواییتی - در این موقع سلولهای اولیه Germ در دیواره کیسه زرده بوده و بتدریج بداخل برآمدگی گونادها مهاجرت میکنند B - مقطع عرضی جنین در ناحیه کمری. این شکل نشان دهنده مهاجرت سلولهای Germ اولیه و ورود آنها بداخل گوناد است (هفته پنجم تکامل).

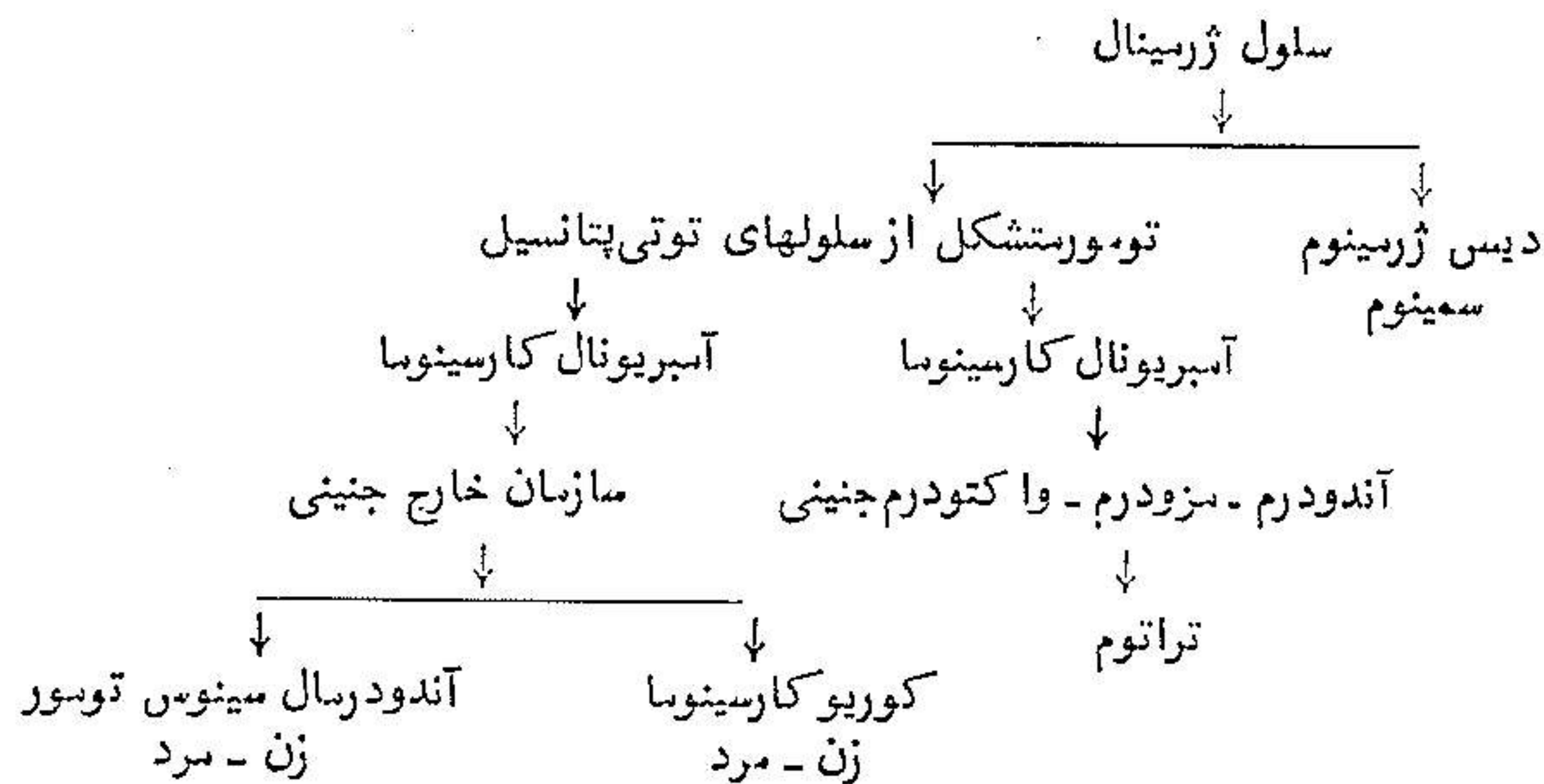
و بر اساس این فکر وبا در نظر گرفتن هیستوژنز آنها تومورهای گنادی را که از سلول ژرمینال بوجود میآیند بطوریکه در شکل ۱ نمایان است تقسیم بندی مینماید.<sup>۲۷</sup> تومورهای منشعب از سلول ژرمینال ۹۵٪ تومورهای بیضه را تشکیل داده ولی در تخمدان به نسبت کمتر میباشدند (رجوع شود به شمای صفحه بعد).

در این مقاله تومورهای تخمدانی منشعب از سلول ژرمینال مورد بحث قرار میگیرد و مواردی از آنها که در ظرف چهار سال در آزمایشگاه آسیب شناسی بیمارستان زنان مورد آزمایش و بررسی قرار گرفته اند بطور مختصر ذکر میشود.

الف - تومور متشکل از سلول ژرمینال اندیفرانسیه (ژرم سل خالص).

۱ - دیس ژرمینوم - در سال ۱۹۰۶ شواسو (Chevassu) تومور تخمدانی را که

از نظر هیستولوژی کاملاً شبیه سمینوم بیضه میباشد شرح داد بعداً ربرت میر Robert Meyer (۱۹۳۰) بمناسبت اینکه این تومور در هر دو گناد مردوزن (Dys=Two)



درشماي فوق هیستوژنز و ارتباط تومورهای تخمدانی و بیضه که منشأ ژرم سل دارند نشان داده میشود. در این تقسیم‌بندی اصطلاح (آسبریونال کارسینوما) به تومورهائی اطلاق میشود که از سلولهای جنینی غیردیفرانسیه Undifferentiated (عقیده Stevens) تشکیل شده که میتواند سازنده جنین و یا سازمان خارج جنین (جفت) باشد.

ایجاد میشود بدان نام دیس ژرینوم گذارد<sup>۱۳</sup>. این تومور از سلولهای تقریباً یکنواخت اندیفرانسیه با هسته درشت یک یا دونو کلئول و حدود سیتوپلاسمی تقریباً مشخص (شبیه سلولهای گیاهی) و در حقیقت از سلولهای ژرینال اندیفرانسیه تشکیل شده است.

استروما کم و بیش متغیر و از علائم اختصاصی آن ارتشاح سلولهای لنفاوی است. نکروز کانونی و ضایعات فولیکولی شبه سلی با سلولهای ژانت گاهی اوقات وجود دارد. ۲ - ۴ - ۲۲

تومور بیشتر در تخمدان راست است. در ۱۹ مورد که محل آن تعیین شده بود تومور در ۱۰٪ موارد در طرف راست و در ۱۷٪ دو طرفه بود. این تومورها در حدود ۴ تا ۵٪ تومورهای بدخیم و ۱٪ تومورهای تخمدان را تشکیل میدهد. سن ابتلاء بین دو تا ۷۶ سالگی ولی اغلب تومور در سنین بین ۱۱ تا ۳۰ سالگی پیش میآید. اندازه آن متغیر بین ۲ سانتیمتر تا توموری بسیار بزرگ که تمام شکم را فرامیگیرد تغییر میکند ۲ - ۴ - ۱۰ - ۲۲ - ۳۷

از نظر هیستولوژی محکی که نمودار درجه وخامت تومور باشد وجود ندارد. در صورتیکه بتوان بر حسب وسعت و توسعه تومور در موقع عمل پیش آگهی آن را تخمین زد و چنانچه تومور منحصر بیک تخمدان بوده و چسبندگی و انوازیون نداشته باشد پیش آگهی خوب است. ۲۷-۲۲-۴

دیس ژرمینوم باشعه X خیلی حساس و جراحی بعد از رادیوتراپی درمان انتخابی است. فقط مقدار کم یا متوسط اشعه بکار میرود و هیچگاه مقدار زیاد اشعه نباید مصرف نمود. ۲۷-۲۲-۲۰

کات میر (۱۹۵۲) در ۱۰۷ مورد مطالعه طول عمر پنج سال در ۱/۵٪ مشاهده کرد و برای موارد درمان شده در مرکز رادیوتراپی استکهلم Radiumhemmet این نسبت ۶۶٪ بود. ۱۰

پیش آگهی در موارد دو طرفه خیلی بد و مرگ بزودی پیش میآید. متاستاز غدد لنفاوی داخل شکم شایع میباشد. ۲۷-۲۲-۱۰-۴

چون تومور حساس باشعه میباشد درمان انتخابی در «رادیوم همت» استکهلم برداشتن تخمدان آزرده و تابانیدن اشعه بغدد لنفاوی پشت صفاق میباشد. اما تخمدان طرف دیگر را حفظ میکنند. ۱۰. بعضی از همکاران کات میر مثل پرفسور سانتسون (Santesson) موافق با این عقیده نبوده و عقیده دارد که Oopharectomy یعنی در آوردن تخمدان دو طرف در دیس ژرمینوم باید انجام شود. ۲۲

در صورتیکه کات میر فکر میکنند با وجود خطر مختصر در تخمدان دیگر، ارزش فیزیولوژیکی آن بیش از خطر تومور در تخمدان دیگر میباشد و بهتر است آن را حفظ کرد. ۱۰

در آزمایشگاه آسیب شناسی بیمارستان زنان تا بحال چهار مورد تومور دیس-ژرمینوم مورد آزمایش قرار گرفته که سن بیماران به ترتیب ۱۵-۱۷-۲۱-۲۷ سال میباشد. سه مورد آنها یک طرفه و یک مورد دو طرفه بوده که بیمار با سندرم اکلوزیون سرابعه و در موقع عمل غدد لنفاوی مزانترتوسورال موجب انواژیناسیون گردیده

و هر دو تخمدان گرفتار بودند بیمار چند روز بعد از عمل در گذشت با اینکه دیس ژرینوم در بیشتر موارد از سلولهای یکنواخت تشکیل یافته ولی گاهی با سایر انواع تومورهای منشعب از سلول ژرینال توأم میباشد در بعضی موارد دیس ژرینوم در گنادهای دو جنسی (intersexes) پیش آمده و ممکن است توأم با گنادوبلاستوما باشد. اسکالی (Scully) (۱۹۵۳) عقیده دارد مواردی که در این افراد بعنوان دیس ژرینوم گزارش شده‌اند در حقیقت گونادوبلاستوما بوده‌اند.<sup>۲۸</sup>

### ب- تومور ناشی از بافت‌های خارج جنینی (جفت) Extra embryonic structures

#### ۱- تومور سینوس آندودرمال (تومور تیلوم)

این تومور اساسی مشابه دیگر مثل مزوبلاستوم ویتلینوم Mesoblastoma vitellinum، آندومزودرمال پرده‌ها (Endo-mesodermal membrane tumor) و کارسینوم کیسه یولک دارد و همان توموری است که شیلر اشتباها بنام مزونفروم تخمدان Mesonephroma ovarii شرح داده است.<sup>۳۰</sup>

تعریف - توموری است کاملاً بدخیم و از سلولهای ژرینال که رشد یکطرفه

مزوبلاست خارج جنینی توأم با آندودرم کیسه یولک دارند بوجود می‌آید. ۳۰-۳۶

منظره بالینی - این تومور در نزد دختران جوان بروز میکند در سری سانتسون

(Santesson) و همکاران که شامل ۱۷ مورد میباشد سن بیماران بین  $\frac{1}{4}$  تا ۳۵ سال بود

که ۹ مورد آن در دهه دوم عمر و چهار مورد در دهه سوم اتفاق افتاده است.<sup>۲۲</sup>

سن متوسط Meanage در این سری ۱۷/۹ سال و در سری سایرین سن متوسط

۲۰/۳ بوده است. تومور نسبت باشعه حساس نبوده و علیرغم درمان جراحی و

رادیوتراپی که در تمام موارد گزارش شده سیر بدخیم داشته‌اند در فاصله چند ماه تا

یکسال عود داخل لگنی و تومور شکمی دیده شده است. طریقه انتشار متفاوت و

بیشتر شبیه انوازیون دور رگی سلولهای تروفوبلاستیک میباشد ۴-۶-۷-۱۴ و ۲۲ الی ۲۷

چون در بیشتر موارد تومور تیلوم ناشناخته مانده و غلط تشخیص داده شده

است و تا این اواخر حتی در سری‌ها ( ماتریال ) خیلی زیاد گزارش نشده بود و فور حقیقی آنرا نمی‌توان تخمین زد با اینکه این تومور مثل سایر تومورهای بدخیم نسبتاً کمیاب میباشد بنابر تجربه شخص پرفسور تیلوم که موارد زیادی برای مشورت جهت ایشان فرستاده شده است ، وی عقیده دارد این تومور مثل دیس ژرینوم دارای خواص مشخص بوده و نسبتاً از تومورهای فراوان منشعب از ژرم سل میباشد. ۳۰-۳۶-۳۷

ماکروسکوپی - این تومور دارای اندازه متغیر بوده و بین ۱۰ الی ۲۰ سانتیمتر قطر دارد. در بعضی موارد بزرگی شکم بحساب آبستنی گذارده شده است. در بیشتر موارد تومور سفت لبوله ، دارای سطح صاف و گاهی اوقات تهاجم به نسوج مجاور دارد. سطح مقطع صاف و ترد و مختلف‌الرنگ و در بعضی موارد کیستیک میباشد و مناطق نکروز دارد. ۲۲ الی ۲۷

از نظر میکروسکوپی مناظر زیر ممکن است دیده شود: ۲۶

۱ - تومور از سلولهای ستاره‌ای شکل مزودرمال که ایجاد شبکه توموری واکوئوله ظریفی با حفره‌های وسیع و یا فضاهای کیستیک سینماید تشکیل یافته است. گاهی اوقات این فضاها بوسیله یک طبقه سلول مزوتلیال خوابیده مفروش شده و کانونهای فعال خونسازی در زیر فضای عروقی بچشم می‌خورد. این فضاها غالباً محتوی ماده هیالن اسیدوفیل P.A.S مثبت ترکیبات گلبولی با رسوبات کولوئید میباشد.

۲ .. وجود توده‌های سلولی اندیفرانسیه شبیه سلولهای اندیفرانسیه دوران اولیه رشد جنین که در بعضی نواحی شبکه ظریف مزودرمی با منظره سینوس آندومال نشان میدهد.

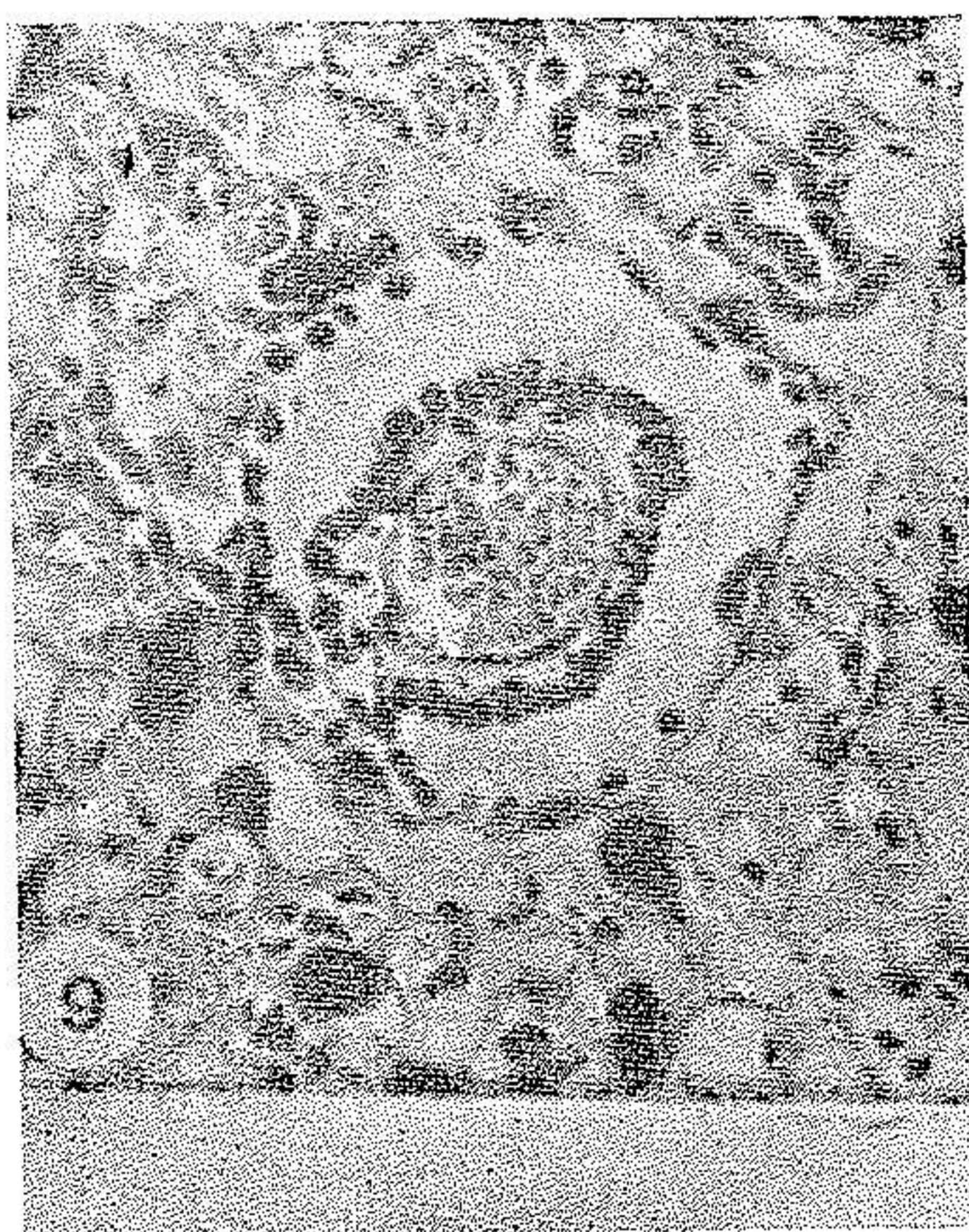
۳ - سازمانهای کیسه‌ای ( کیستیک ) بانظم مشخص متشکل از حفرات کوچک که از یک ردیف سلول خوابیده با هسته برجسته مفروش شده و از طرفی تا پوشش سینوس‌های آندودرمی امتداد می‌یابد یا اینکه ایجاد سازمانهای کیستیک میکنند که

از یک‌کردیف سلول سیلندریک روشن تا حدی موسی‌پاره مفروش گردیده در استرومای ظریف میکزوئید قرار دارد.

۴- گاهی اوقات بیشتر نواحی تومور ویتلینی نمائی از کیسه پولک که از سلولهای سیلندریک یا مکعبی مفروش و سراحل تبدیل به سلولهای مزوتلیال را نشان می‌دهد درست شده است.

۵- نمای سینوس آندودرم

این منظره که مشخص‌ترین نمای میکروسکوپی این تومور می‌باشد، در موارد دیفرانسیه تومور ایجاد مناظر مخصوص می‌نماید که اولین بار شیلر اشتباهاً آنها را سازمانهای گائورولی دانسته و این تومور را بنام مزونفروم شرح داد. این سازمانها شامل زائده مزودرسی است که در وسط کاپیلر مرکزی داشته و در اطراف از یک‌کردیف سلولهای سیلندریک با نمای اپی‌تلیالی مفروش شده است.



شکل ۲

منظره سینوس آندودرمال جفت موش  
( اقتباس از مقالات تیلوم )

کپسول محیطی (پارتیال) از یکردیف سلول خوابیده با هسته برجسته  
مفروش شده است. این سازمان مزودرسی با توجه به نمای عمومی در قطع عرضی و طولی  
و نوع سلولهای پوششی آن بنظر میآید درست نمای هیستولوژی سینوزوئیدهای  
آندودرمال را تقلید میکند (ش ۲).

از نظر جنین شناسی این منظر در جفت موش بخوبی دیده میشود (دوآل ۱۸۹۱)<sup>۲</sup>  
هیستولوژی:

بحث در مورد این تومور منشعب از ژرم سل تخمدانی متکی بر اساس زیر میباشد:  
۱ - شباهت بین منظره هیستولوژی این تومور با بعضی تومورهای جنینی بیضه  
در اشخاص بالغ.

۲ - وجود شبکه ظریف رتیکولر شبیه مزوبلاست خارج جنینی

۳ - منظره مشخص سازمان دوررگی که از انواژیناسیون عروق شمل دار (ماش)  
بوجود آمده و کاملاً منظره جنینی سینوس های آندودرسی را تقلید میکند.

۴ - ادامه و ارتباط بین سلولهای پوشش این زوائد عروقی و سلولهای که  
بطور واضح جدار وزیکولهای کیسه یولک (آندوبلاست) را مفروش مینماید.

۵ - وجود مواد P.A.S مثبت در داخل سلولهای پوششی

۶ - در آزمایش تجربی اخیر دیکسون و پیر (Dixon & Pierce) در ضمن پیوند تومور  
ترا تو کارسینومای بیضه موش و تبدیل آن بنوع اسیتی مشاهده نمود که مناظر مختلفی  
از کارسینومای کیسه یولک توأم با سازمانهای وزیکولی که بصورت فضاهای کیستیک  
و زمانی بصورت توده پاپیلری در میآید ایجاد میکند<sup>۳۷</sup>.

۷ - این تومور مثل سایر تومورهای ژرم سل در خارج از گناد مثل ناحیه  
سا کرو کوکسیس (Rao et al. 1964)<sup>۳۱</sup> و یا در مدیاستن قداسی (دختر پرفسور  
تیلوم و تیل سن)<sup>۳۸-۳۱</sup> اخیراً گزارش نموده اند.

فریدمن (Friedman 1951) در مطالعه مقایسه ای که بر روی تومورهای ترا توئید  
خارج دستگاه ژنی تال و گنادی بعمل آورد چندین مورد انواع مختلف تومورهای ژرم سل



درسدیاستن قداسی (ناحیه تیموس) شامل دیس ژرمینوم، کوریوکارسینوم و تراتوکار-سینوما شبیه آنچه در تومورهای گنادی دیده میشود گزارش نمود<sup>۲۷</sup>.

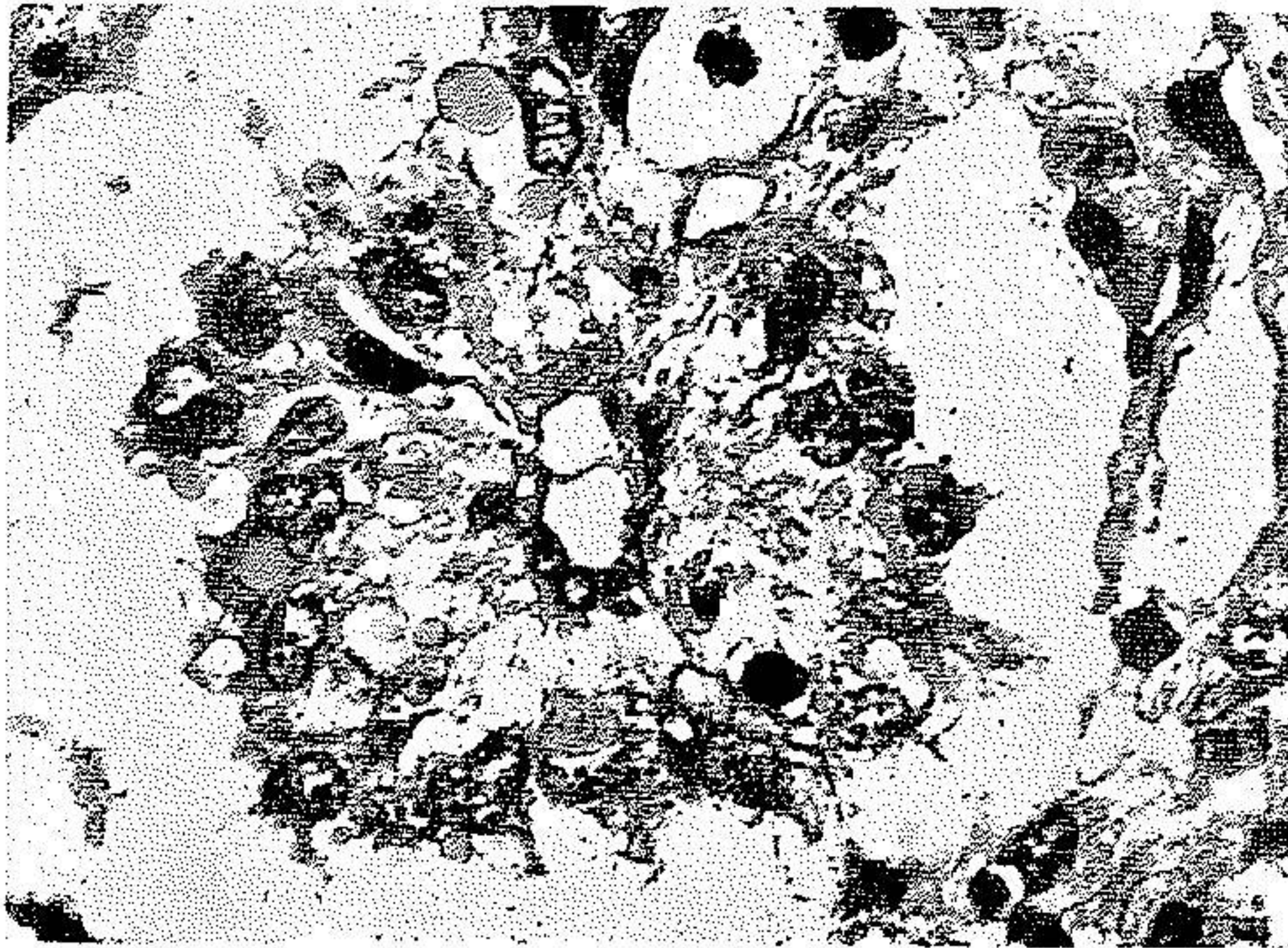
در بعضی موارد تومور آندودرمال سینوس تخمدان توأم با کیست خوش خیم درموئید بوده است. مطلب قابل توجه وجود تومور تیلوم همراه با گونادوبلاستوما (گوناد دیس ژنتیک) میباشد<sup>۲۳</sup> (Santesson and Marrubini 1957).

تشخیص افتراقی - واضح است توموری را که شیلر بعنوان مزونفرومای تخمدانی شرح داده است شامل دو دسته تومور میباشد که هیچگونه شباهت و ارتباط آمبریولوژی، هیستولوژی، منظره کلی، وفور و سیربالینی باهم ندارند<sup>۲۲</sup> الی<sup>۲۷</sup>. بطور کلی شیلر تصور مینمود که دونوع یکی نوع کیست خوش خیم و همچنین یک نوع مزونفروم بدخیم با مناظر عروقی (گلمرولوئید) وجود دارد<sup>۲۶-۲۷</sup>.

دسته دوم که شامل مناظر شبه گلمرولی میباشد همچنانکه بیان شد توموری است کاملاً بدخیم و با منشأ سلول ژرمینال (تیلوم ۱۹۴۶) و حال آنکه نوع اول که متشکل از سازمانهای کیستیک و لوله ای منظم با پوشش مکعبی و منظره Hobnail میباشد مزونفروم حقیقی است. توموریکه بعنوان آدنوکارسینوم باسلول روشن (هیپرنفروئید) تخمدان بعداً سافیرولا کنر (Saphir & Lackner) شرح داده اند نوع بدخیم این تومورها را با منشأ مزونفرویک نشان میدهد و منشأ غیر ژرمینال دارند<sup>۲۴-۲۵</sup>.

تومورهای نوع مزونفریک در تمام سنین عمر اتفاق افتاده و ممکن است در تمام طول مجرای مزونفریک و مجرای گارتنر پیش آید (تیلوم ۱۹۵۴ و نوک و همکاران ۱۹۵۴) (۱۰-۱۶-۲۴) اکثر تومورهای حقیقی مزونفریک تخمدان در دهه پنج و شش عمر اتفاق میافتد. از نظر بالینی این تومور شبیه سایر تومورهای بدخیم تخمدان میباشد.

یک مورد آدنوکارسینومای باسلول روشن دستگاه تناسلی در نزد دختری جوان ۲۲ ساله در آزمایشگاه آسیب شناسی بیمارستان زنان مورد آزمایش قرار گرفت. بیمار بعلت خونریزی به بیمارستان فیروزآبادی مراجعه و در بخش جراحی زنان آقای دکتر



شکل ه

قسمتی از شکل شماره ۴ بادرشت نمائی بیشتر و چنانچه ملاحظه میشود کاملاً شبیه عکس شماره ۲ یعنی « مینوس آندودرمال » میباشد

طبق اظهار والدین بعد از عمل اشتهای بیمار فوق العاده خوب ورشد او خیلی شدید و پستانها بسرعت رشد میکنند و صدای او طنین زنانه پیدا میکند.

پس از سه ماه کم کم شکم بزرگ شده و در آن آسیت پیدا میشود و پس از شش ماه از تاریخ عمل بیمار در تابلوی کاشکسی، خیز عمومی و اسیت و تنگی نفس فوت میکند.

نکته جالب پیدایش علائم بلوغ زودرس در این بیمار پس از عمل میباشد. تومور تیلاوم از نظر هورسونی غیرفعال میباشد و چون از این بیمار آزمایشات هورسونی بعمل نیامده و فقط قطعاتی کوچک از بافت مورد آزمایش هیستولوژی قرار گرفته است امکان دارد بروز علائم، مربوط بوجود توده های سلولی گرانولوزا سرتولی در تومور و کانونهای متاستاتیک آن بوده باشد. v

۳- کوریو کارسینوما (Choriocarcinoma)

کوریو کارسینومای اولیه تخمدان خیلی نادر و در حدود ۳ مورد تا کنون

گزارش شده است. تومور معمولاً توپر و سفت و هموراژیک بوده و منظره هیستولوژی مشخص کوریوکارسینوما دارد. در بعضی موارد در برخی مقاطع منظره تراتوکارسینوما یا سایر تومورهای ژرینال ممکن است دیده شود.<sup>۳۷</sup>

#### ع - Polyembryoma پلی آمبریوما

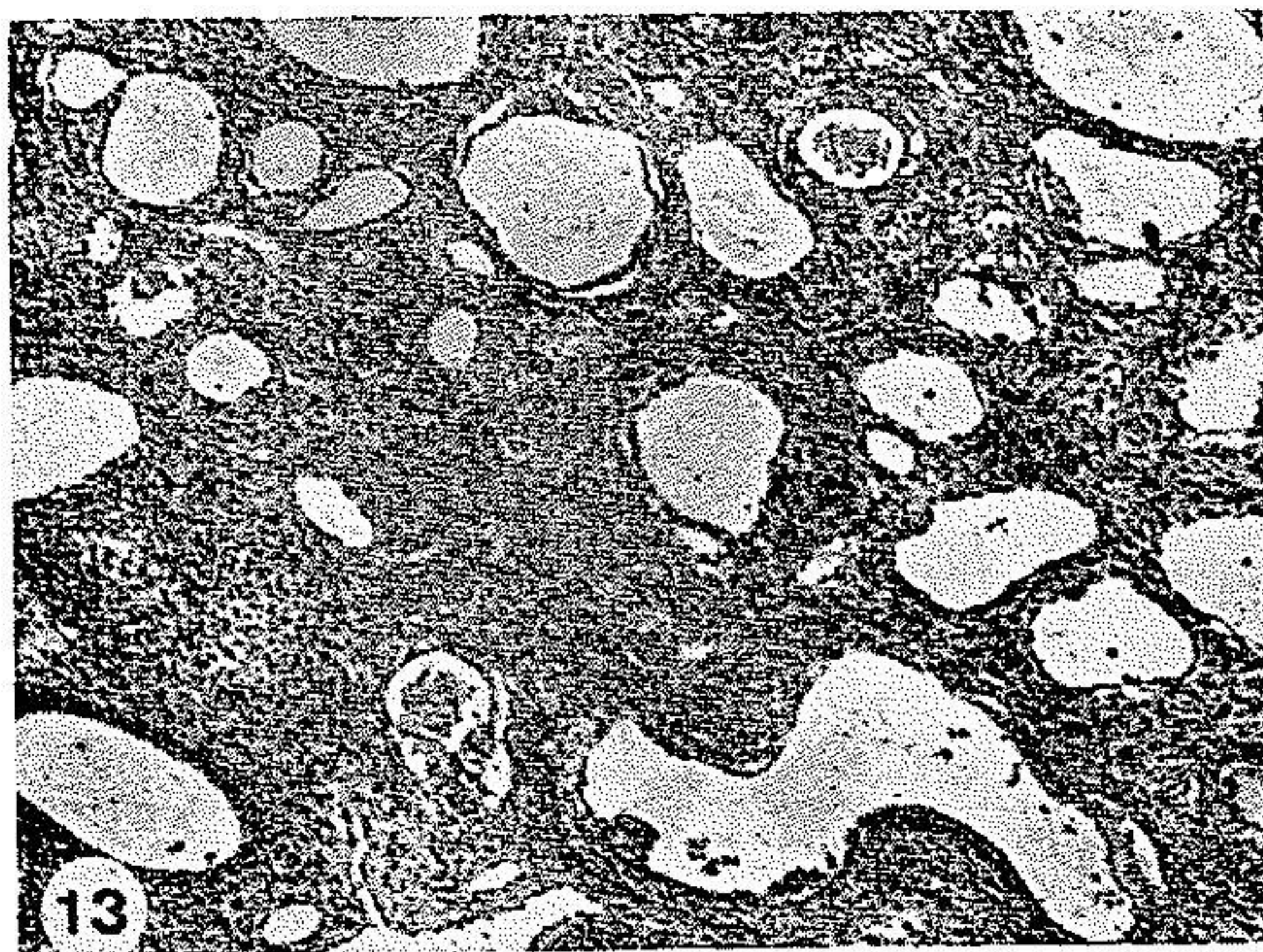
برای اولین بار پیرن (Peyron ۱۹۳۹) بطور مفصل منظره خاصی را در بعضی تومورهای بیضه گزارش نمود که از نظر هیستولوژی کاملاً شبیه سراحل اولیه رشد جنین می‌باشد. این سازمانهای جنینی مثل بلاستوسیت جنین انسانی ازوزیکولهای اکتودرم و آندودرم که در بین آن سلولهای سزوبلاستیک قرار دارند تشکیل یافته‌اند پیرن این سازمانها را مشابه جنین انسانی دانسته و نتیجه پارتوژنز (پولی آمبریونیک پارتوژنزیس) سلولهای ژرینال دانست. پس از مقاله پیرن سایر نویسندگان این سازمانهای جنین را در تراتوسهای بیضه انسانی شرح دادند در صورتیکه این قبیل سازمانها در تومورهای تخمدانی نسبتاً نادر می‌باشد.

پولی آمبریونیک آمبریومای تخمدانی از نظر معنوی شامل صدها ازین سازمانهای اولیه جنینی شبیه آنچه پیرن در تراتوم بیضه دیده است می‌باشد. این تومور را اولین بار سیمارد (Simard ۱۹۵۷) در تخمدان گزارش نمود. در موردیکه وسیله سیمارد مطالعه شده است باستانی بلاستوسیتها قسمت اعظم تومور اختلاطی از سازمانهای بافتی بدن انسانی بود.

#### ه - تومور پلی وزیکولار ویتیلین (Polyvesicular vitelline tumour)

این نام به تومورهای اطلاق میشود که دارای منظره هیستولوژی خاص بوده و گاهی اوقات قسمت اعظم تومورهای تخمدانی را که بدین نام خوانده میشود تشکیل میدهد (تیلوم ۱۹۶۵) <sup>۳۶</sup>. این تومور در بعضی نواحی شامل مناطقی است که دهها هزار سازمان وزیکولی شبیه بلاستوسیت کیسه یولک (آندوبلاست) می‌باشد که از نظر اندازه و شکل کاملاً متفاوت و در مراحل مختلف رشد قرار دارند. بیشتر این وزیکولها وسیله

لایه‌ای از سلولهای خوابیده مزوتلیالی که ممکن است مراحل تبدیل بسلولهای سیلندریک و یا مکعبی پوشش را نشان بدهد مفروش میباشند. اکثراً سلولها دارای وا کوئول مشخص قاعده‌ای یا نوک سلول بوده و در بعضی موارد سلولهای وا کوئوله و استروما با هم دست و یقه میباشند. ( شکل شماره ۶ )



شکل ۶

تومور پلی‌وزیکولار ویتلین که منظره کیسه‌یولک ( آندوبلاست ) را که وسیله سلولهای سیلندریک و یا مزوتلیوئید مفروش شده‌اند نشان میدهد ( اقتباس از مقالات پرفسور تیلوم )

در این حالت توده‌های سلولی با وا کوئولهای مشخص ایجاد سازمان تار عنکبوتی ظریف توأم با تشکیلات میکرو کیستیک سینماید<sup>۳۷</sup>.

۶ - تراتوم توپر ( Solid teratoma )

تراتومهای تخمدانی که کیست در موئید نبوده تراتوم توپر میباشند. این تومورها به نسبت در نزد بچه‌ها و جوانان شایع تر و حداکثر وفور آن در دهه دوم عمر میباشد. از نظر هیستولوژی این تومورها ممکن است کاملاً از نسج بالغ Mature یا اینکه مخلوطی از نسج بالغ و Immature نارس باشند. در بعضی نواحی منظره

دیس ژرینوم ، تومور سینوس آندودرمال و کوریوکارسینوما و پولی آسبریوما ممکن است وجود داشته باشد .

متاستاز در لگن و حفره شکمی شایع است . اخیراً «اسکالی» و توربرک (Thurberck) این تومورها را مورد مطالعه قرار داده و نتیجه گرفتند با اینکه گاهی این تومورها ممکن است بعنوان بدخیم تلقی شود معذکک مشی خوش خیم دارند . برحسب عقیده این نویسندگان تقسیم بندی این تومورهای توپر در نه مورد تحت مطالعه آنان ارزش تشخیص داشته است .

با اینکه طرز ایجاد سازمانهای مختلف بافتی این تومورها بخوبی روشن نیست معذکک عقیده کلی براین است که این تراتوم ها از سلولهای ژرینال سرچشمه میگیرند ( Stevens 1962 )

#### v - تراتوم کیستیک ( کیست درموئید )

در حدود ۹۹٪ از تومورهای تراتومی تخمدان کاملاً دیفرانسیه و شامل سازمانهای بافتی بالغ Mature میباشد . تراتوم رسیده در تخمدان نسبتاً شایع و بالعکس در بیضه کمیاب میباشد ۲-۴-۱۸-۲۷ . بعضی عقیده دارند که بعضی عوامل محیطی در دیفرانسیاسیون تومور تراتوئید تخمدان و تبدیل آن به نسج سماتیک اثر دارد و حال آنکه در مرد بالعکس سیر تومور بطرف بدخیمی میرود ( Dixon and Moore 1950 )<sup>۲</sup> نمای بافت شناسی کیست درموئید بخوبی شناخته شده است . مواردیکه تومور فقط بیکطرف رشد نموده و ایجاد نسج تیروئید Struma ovarii مینماید دیده شده است . این تومورها ممکن است علائم تیروتوکسیکوز را در بعضی حالات نشان دهد<sup>۲۷</sup> همچنین مواردی از تومور کارسینوئید ( آرژانتافینوم ) ممکن است در کیست درموئید که منشاء آن از دیواره روده یا جدار برنش باشد پدید آید<sup>۲۷</sup> .

تغییرات بدخیمی کیست درموئید در ۱۸٪ موارد<sup>۱۸-۹</sup> ( Kelley and Peterson 1957 Scully 1961 ) اتفاق میافتد .

## ۸- گونادوبلاستوم (Gonadoblastoma)

اسکالی (Scully) در ۱۹۵۳ برای اولین بار این تومورهای نادر را توصیف نمود این تومورها از مخلوط سلولهای درشت ژرینال (مانند آنچه در دیس ژرینوم دیده میشود) و سلولهای استروئیدی گرانولوزا سرتولی همچنین سلولهای لیدیک تشکیل یافته است<sup>۲۸</sup>. سلولهای گرانولوزا - سرتولی یکی از سه صورت زیر قرار دارند:

- ۱- بصورت حلقه و تاجی (Coronal fashion) در اطراف سلول ژرینال قرار دارند.
- ۲- در اطراف توده های سلول ژرینال ویا ۳- در اطراف فضاهائی که از ماده ائوزینوفیل کلونید مانند میکروفولیکولهای گرانولوزا قرار دارند ۱۲-۲۸-۳۷-۴۱-۴۲-۴۰.

استروما عموماً شامل سلولهای لیدیک علاوه بر دودسته سلول فوق میباشد که منشأ ترشح هورمون اندوژنیک میباشد. از نظر ما کروسکیپی این تومور ممکن است شبیه دیس ژرینوما بوده ویا بصورت نسج فیبرو سفتی باشد علامت مشخص این تومور وجود کالسی فیکاسیون شدید و پراکنده و منتشر در داخل نسج تومورال میباشد که چه بسا اوقات در رادیوگرافی لگن بصورت نقاط روشن و ریز در سحل گناد حاوی تومور دیده میشود.

رشد تومور معمولاً مانع تشخیص گناد اولیه شده و گناد طرف دیگر ممکن است بیضه یا گناد دیس ژنتیک ویا تخمدان دیس ژنتیک Streak ovary بوده ویا از نظر میکروسکوپی گنادو بلاستوم طرف دیگر را نشان دهد ۲۸-۳۷-۴۴-۴۰.

بیماران مبتلا اختلالات جنسی و جسمی (سوماتوسکسوال) داشته، از نظر ظاهر زن بوده و از آمنوره اولیه شکایت دارند. کروماتین جنسی در این بیماران منفی (مرد) و کاریوتیپ آنها اغلب ۶XY؛ ویا موزائیسیم کروموزوم جنسی XO/XY (Teter et al. ۱۹۶۲) ۱ و از نظر قیافه ظاهر حدفاصل بین خواجگان و بیماران ترنر میباشد.

Teter در ۱۹۶۰ از روی نمای هیستولوژی و بالینی و علائم هورمونی، تومورهای

گنادی را بچهار دسته تقسیم مینمایند که در جدول زیر خلاصه شده است<sup>۴۰</sup> :

### تقسیم بندی تومورهای گنادی تیر ۱۹۶۰

تومور یکنواخت متشکل از سلولهای ژرینال بدون فعالیت هورمونی	۱ - گونوسیتوم نوع اول
مخلوط از دونوع سلول : ژرینال و استروما ( سرتولی گرانولوزا )	۲ - گونوسیتوم نوع دوم
متشکل از سه نوع سلول : سلول ژرینال - سلول استروما (سرتولی گرانولوزا) و سلول لیدیک	۳ - گونوسیتوم نوع سوم ( گونادوبلاستوم ) Scully
تومور ژرم سل خالص با علائم بالینی ویریلیسم ناشی از سلولهای اندروژنیک ( لیدیک - تکالوتال )	۴ - گونوسیتوم نوع چهارم

چنانکه ملاحظه میشود دو دسته تومورهای گونوسیتوم II و گونوسیتوم III ( گونادوبلاستوم ) تا حدی شبیه بیکدیگر میباشند ولی بین آنها تفاوت‌هایی وجود دارد که در جدول صفحه بعد خلاصه شده است<sup>۴۱-۴۰</sup>.

پتانسیل بدخیمی گونادوبلاستوما تا کنون ثابت نشده احتمالاً ممکن است بصورت تومور بدخیم ژرم سل مثل دیس ژرمنوم و تومور سینوس آندودرمال درآید. یک مورد گنادوبلاستوم کاملاً تی پیک در آزمایشگاه آسیب شناسی بیمارستان زنان مورد مطالعه قرار گرفته است که ذیلاً شرح حال مختصر آن ذکر میشود.

جوان ۱۵ ساله با نام دخترانه اهل وساکن شهر یاربعلت آمنوره، کلفتی صدا و عدم رشد پستانها در تاریخ ۹/۹/۴۷ در بیمارستان زنان بستری میگردد و بیماری خاصی را بخاطر ندارد. پدر و مادر بیمار سالم یک خواهر یکساله سالم و دو برادر کوچکتر از خود دارد که همگی سالم و طبیعی میباشند.

## مقایسه دو دسته گونوسیتوم نوع دو و گونوسیتوم نوع سه (گونادوبلاستوما)

گونوسیتوم ۳	گونوسیتوم ۲	خواص
		منظره سلولی
+	+	ژرم سل
+	+	طنابهای سلولی جنسی (گرانولوزا - سرتولی)
+	-	سلولهای انترستیسیل (لیدیک - نافی)
+	-	کانونهای کالسیفیکاسیون کروماتین جنسی
منفی (سرد) در بیماران با قیافه و دستگاه تناسلی خارجی زنانه	درد ختران مثبت و در پسران منفی بر حسب منظره خارجی دستگاه تناسلی	بلوغ جنسی
نارسی جنسی	طبیعی مطابق سن و یا بلوغ زودرس	رشد بدنی عادت ماهانه
خواجگی - سندرم ترنر آسنوره اولیه	طبیعی غالباً زودرس با خونریزی ناسنظم	فعالیت هورمونی سلولهای مولدهورمون
فعالیت آندروژنیک سلولهای انترستیسیل (لیدیک)	فعالیت استروژنی گرانولوزا - سرتولی	

در معاینه ظاهری دختری است سالم در حدود سن خود نسبتاً بلند (۱۶۴ سانتیمتر) بوزن ۴۸ کیلوگرم، لاغر اندام با گیسوان بلند و در صورت و پشت لبان کم و بیش موهای نسبتاً ضخیم دارد. صدای او کلفت و آهنگ سردانه دارد قفسه سینه کشیده و بلند، پستانها کوچک و فاصله دونوک آنها از هم زیاد است.

عضلات بازو و پاها و انتشار چربی در ناحیه لگن تیپ سردان، موهای زهارسیاه و کلفت و نمای زنانه دارد. کلیمتوریس بزرگ و شبیه آلت پسران. لبهای بزرگ فرج



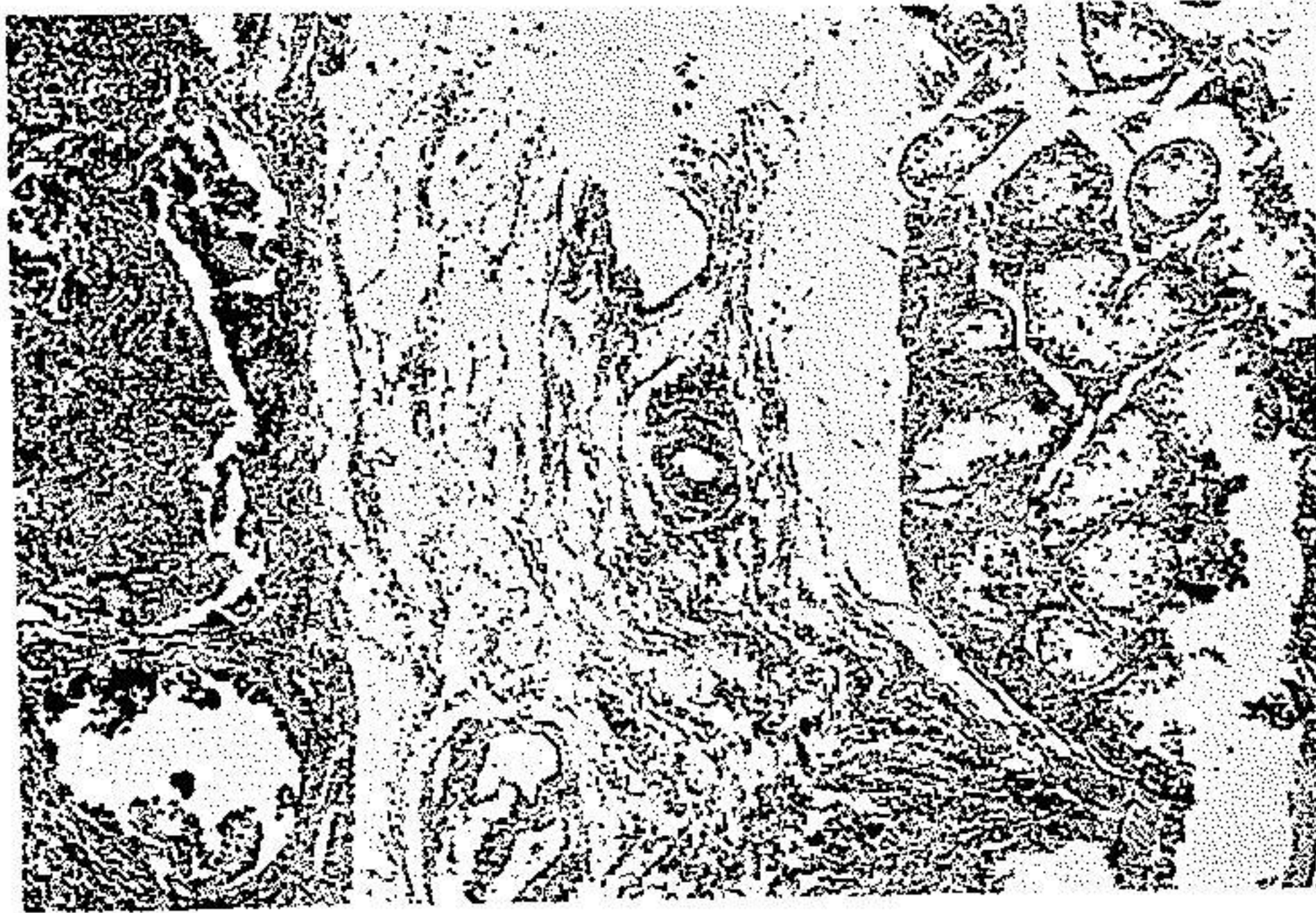
موجود و در حدود طبیعی لبهای کوچک نازک پرده بکارت ( باسوراخ میانی ) طبیعی و مجری ادرار مجزی و بالای آن دیده میشود . در معاینه مقعدی رحم قابل لمس ولی در محل ضمائم چیزی حس نمیشود . کروساتین جنسی منفی و کاریوتیپ در دوبار کشت خون محیطی ۴۶XY بوده است ( کاریوتیپ که وسیله آقای دکتر رضا نفیسی در آزمایشگاه شیمی پاتولوژی انجام یافته است ) و ۱۷ کتوستروئید ۳ ریه میلی گرم و هیدروکسی کورتیکواستروئید ۳۳ میلی گرم در ۲ ساعت و FSH بیش از ۴ واحد موش گزارش شده است . بیمار تحت عمل لاپاراتومی تفتیشی قرار میگردد .

دستگاه تناسلی داخل رحم ولوله‌ها طبیعی در محل گناد راست نوار سفیدرنگی بقطر ۲ میلیمتر و بطول ۱۰ میلیمتر وجود داشت که تمام آن برداشته شد .

در طرف چپ در محل تخمدان توده سفید رنگی بقطر ۲۰ × ۲۵ میلیمتر شبیه تخمدان دیده شد که از آن بیوپسی بعمل آمد و جهت آزمایش بافت‌شناسی با آزمایشگاه ارسال گردید . بیمار چندروز بعد از لاپاراتومی از بیمارستان مرخص شده و مجدداً بعد از چندی در بیمارستان پهلوی بخش عفونی آقای دکتر مولوی بستری و وسیله آقای دکتر ناصر قدسی تحت عمل جراحی قرار میگردد . تمام لوله طرف راست و بقیه گناد طرف چپ بطور کامل برداشته میشود و باز جهت آزمایش با آزمایشگاه آسیب‌شناسی بیمارستان زنان ارسال میگردد .

در ریزینی گناد طرف راست نوار نازکی از بافت مزانشیمی با منظره گردبادی شبیه قشر تخمدان دیده شد که در آن هیچگونه آثاری از سلولهای ژرینال ( اووسیت ) وجود نداشت . در گناد طرف چپ دو قسمت کاملاً مشخص که بوسیله بافت همبندی از هم مجزی میباشد دیده شد . در یک قسمت ساختمانی شبیه نسج بیضه وجود دارد لوله‌های منی‌ساز عموماً دارای ممبران بازال کلفت و هیالیزه میباشد در برخی از آنها هیچگونه اثری از سلولهای سرتولی و ژرینال وجود نداشته و در عده‌ای از آنها فقط سلولهای سرتولی قابل تمیز میباشد . در لابلای لوله‌ها توده‌هایی از سلولهای لیدیک مشخص است .

در قسمت مجاور بافت تومورالی وجود دارد که در قسمت اعظم آن رسوب کالسیم ( کالسی فیکاسیون ) مشهود است . در نواحی که تومور هیالینیزاسیون و کالسی فیکاسیون ندارد مناظر زیر قابل تشخیص است . ( شکل ۷ و ۸ )



شکل ۷

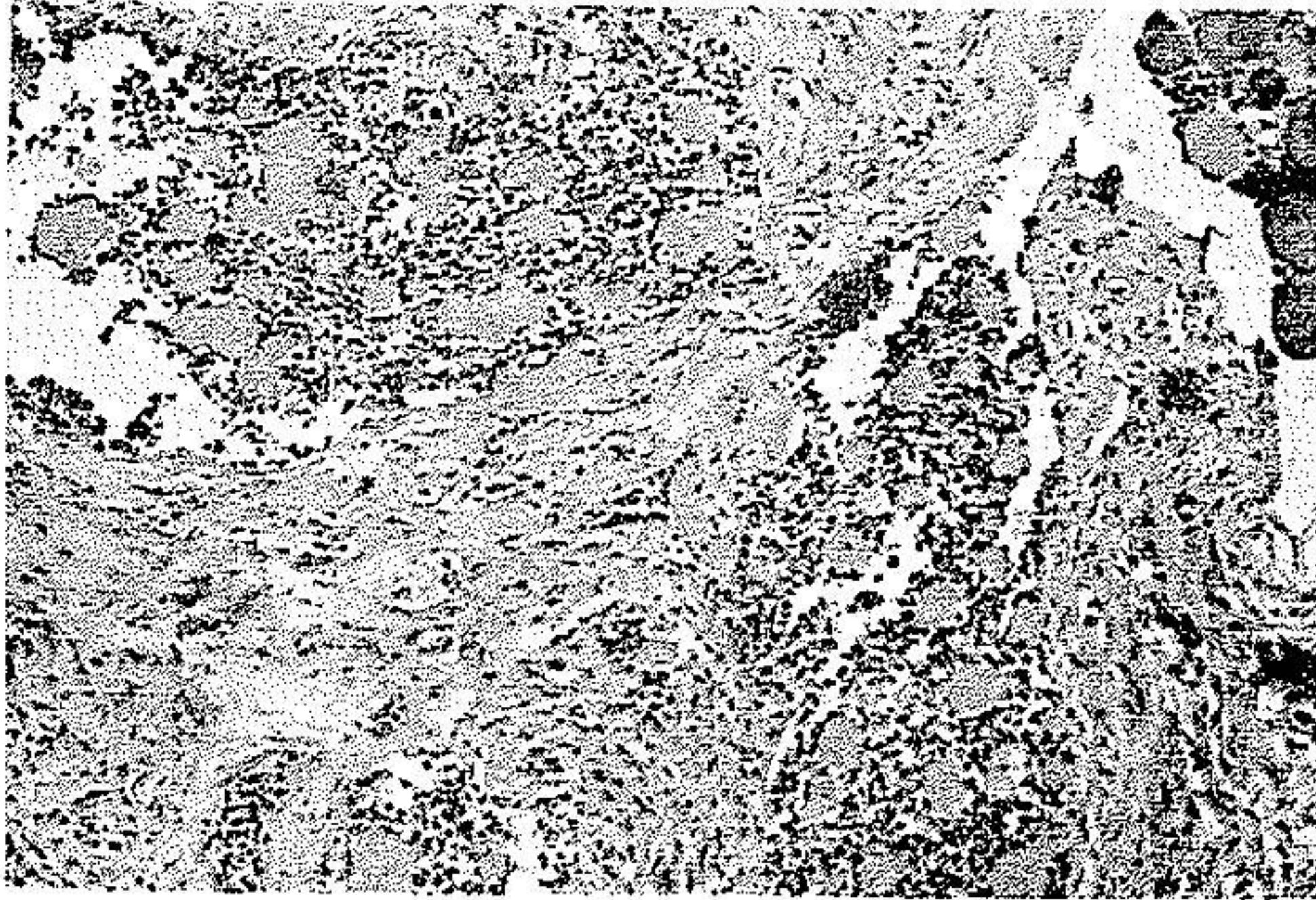
طرف راست : لوله های بیضه با پرده بازال کلفت و هیالیزه و یک الی دو ردیف سلول سرتولی دیده میشود . در نسج همبندی بینابینی (انترستی سیل) توده هائی از سلولهای لیدیک مشهود است .

طرف چپ : نسج تومور با سازمانهای میکروفولیکولر و نقاط کالسی فیکاسیون

یک دسته سلولهای نسبتاً کوچک با هسته بیضی یا چند سطحی شیاردار ( شبیه هویج ) باسیتوپلاسم کم و رنگ پریده و حدود نامشخص که در بعضی نواحی در اطراف ماده قرمز کولونید قرار گرفته و منظره میکروفولیکولر شبیه تومور گرانولوزا درست کرده است و در قسمتی بطور مرتب بر روی بافت همبندی قرار گرفته و نمائی شبیه سلولهای سرتولی در بیضه بوجود آورده است .

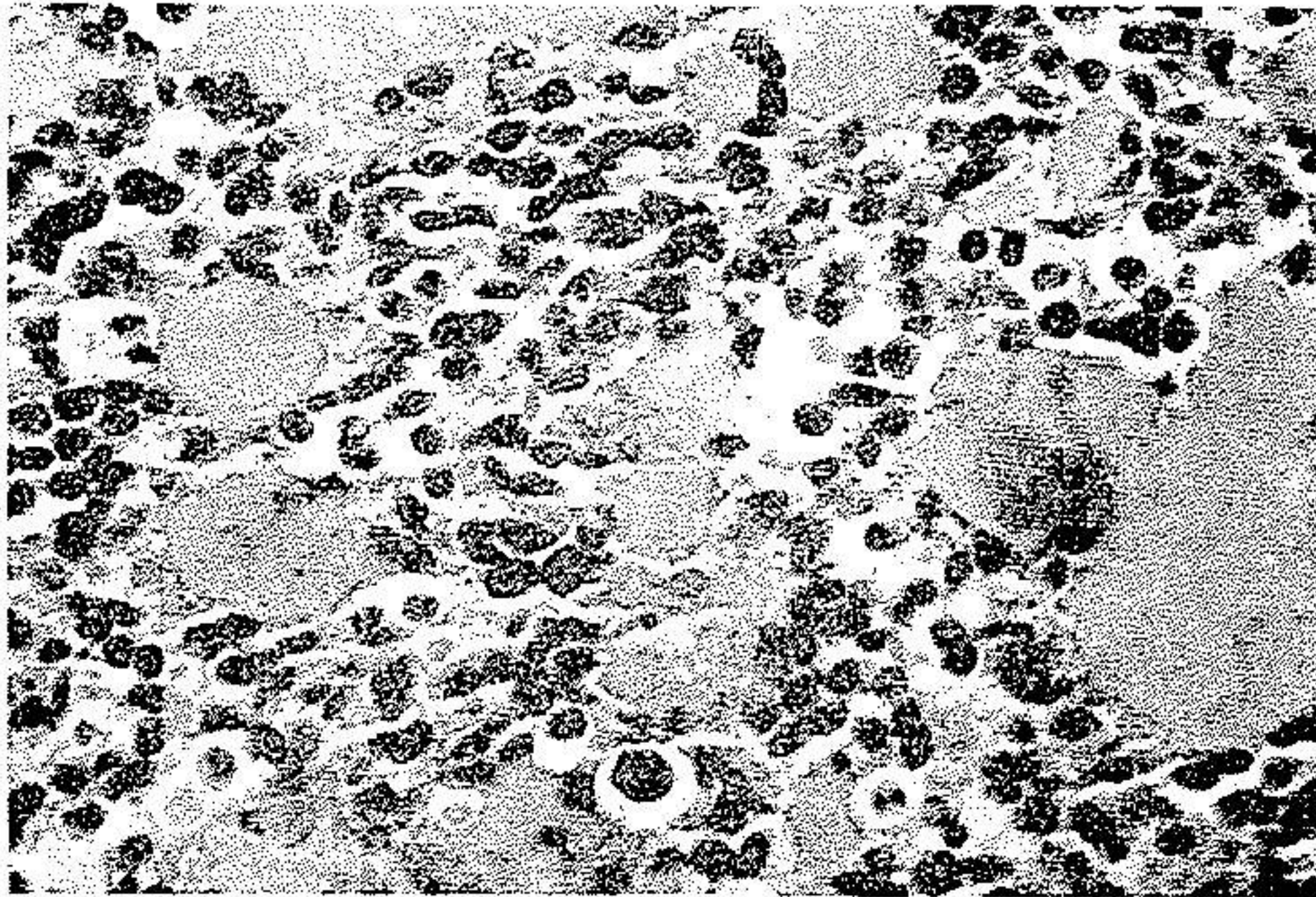
عده دیگر سلولهای درشت باسیتوپلاسم روشن هسته درشت که نصف جسم

سلولی را پر کرده و کاملاً شبیه سلولهای ژرمینال ( دیس ژرمینوم ) بوده و بعنوان سلولهای ژرمینال شناخته میشوند. ( شکل ۹ )



شکل ۸

منظره بافت شناسی مشخص گونادوبلاستوما : سازمانهای میکروفولیکولر با ماده قرمز یکنواخت و همچنین سلولهای ژرمینال ( سلول درشت ) که در اطراف آنها فضای خالی وجود دارد



شکل ۹

درشت نمائی بزرگ : سلول ژرمینال با سیتوپلاسم بزرگ و هسته درشت و سلولهای گرانولوزا سرتولی با نمای میکروفولیکولر بخوبی مشخص است

را تشکیل میدهد ولی تابحال هیچ مورد متاستاز گزارش نشده است. اسکالی عقیده دارد تعداد زیادی از دیس ژرمینومها در اشخاص انترسکس (دو جنسی) گزارش شده مواردی از گونادوبلاستوما بوده اند<sup>۲۸</sup>. و از همین رو است که عده زیادی از نویسندگان (تیلوم - اسکالی) عقیده دارند که هر گاه در تومور گرانولوزا ویادیس ژرمینوم کالسی فیکاسیون دیده شد باید ب فکر گونادوبلاستوما بود<sup>۲۸-۲۷</sup>.

سواردی از گونادوبلاستوم در بیضه اکتوپیک معمولاً شکم و یا ناحیه مغبنی گزارش شده است و با توجه بساختمان لوله های بیضه کاملاً مشخص موجود در تومور گونادوبلاستوم مورد گزارش این مقاله، باید اعتقاد داشت که این تومور نیز در بیضه اکتوپیک پیش آمده است.

#### References :

- 1 - Benirschke, K. and Abramson, D., *Obstet. & Gynec.* 81, 752, 1961.
- 2 - Dixon, F. J. and Morre, R.A., *Tumor of the male sex organs; atlas of tumor pathology, section 8 fasc. 31 b and 32. Armed forces institute of pathology, Washington D. C. 1952.*
- 3 - Duval, M., *J. Anat. et Physiol.* 27 et 24, 344 et 515, 1891.
- 4 - Hertig A.L. and Hazel S., *Pathology Anderson 5 th edition chapter 38, 1174, 1966.*
- 5 - Huntington J. et al., *Cancer*, 16, 34, 1963.
- 6 - Jamer, A. O. *Amer. J. Obst. & Gynec.*, 101, 263, 1968.
- 7 - Karimi - Nejad, M. H. and Reyhani, A., *J. of Tehran Medical School in press.*
- 8 - Kazancigil, T. R. et al., *Amer. J. Cancer*, 40, 199, 1940.
- 9 - Kelley, R. R. and Scully R. E., *Cancer (Philad)*, 14, 989, 1961.
- 10 - Kottmeier H. L., *Acta Obstet. Gynec. Scand.*, 31, 313, 1952.

- 11 - Melicow, M. M., J. Urol. ( Baltimore ) , 73 , 547, 1955.
- 12 - Melicow, U., Cancer, 12, 552 , 1957.
- 13 - Meyer , R. , Amer. J. Obst. & Gynec. 22 , 697 , 1931.
- 14 - Neubeker R. D. and Breen, J. L. , Cancer ( Philad ) , 15 , 546 , 1962 .
- 15 - Novak E. et al. , Amer. J. Obstet. & Gynec. 68, 1222, 1954.
- 16 - Novak E. R. and Woodruff J. D. , Amer. J. Obstet. Gynec. , 77 , 632 - 1959.
- 17 - Novak. E. and Linthicum, J., M., Amer. J. Obstet. Gynec., 87, 999, 1963 .
- 18 - Peterson, W. F., et al. Amer. J. Obstet. & Gynec., 71, 173, 1956.
- 19 - Philip , J. and Teter J. , Acta Path. Microbiol. Scand., 61 , 534, 1964 .
- 20 - Philip , J. et al. , Acta. Endocr., 46 , 1, 1964.
- 21 - Rao , N. R., et al. , Cancer ( Philad. ) , 17 , 1604, 1964.
- 22 - Santesson , L. , Acta. Radiol. Stockholm , 28 , 644 , 1947.
- 23 - Santesson, L. and Marrubini, G., Acta. Obstet. Gynec. Scand., 36, 399, 1957.
- 24 - Saphir, O., A text on Systemic pathology Vol. 1 p. 612 New York and London , Grune & Stratton , 1958.
- 25 - Saphir, O. and Lackner, J. E., Surg. Gynec. Obstet. 79, 539, 1944.
- 26 - Schiller, W. Mesonephroma. Amer. J. Cancer , 35 , 1 , 1939.
- 27 - Schiller , W., Arch. Path. , 33 , 443 , 1942 .
- 28 - Scully, R. E. Cancer ( philad. ) , 6 , 455 , 1953.
- 29 - Scully, R. E. Classification , pathology and biologic behavior of ovarian tumors Meadowbrook staff , 1968, p. 156.
- 30 - Simard, L. C., Cancer ( Philad. ) , 10 , 215 , 1957.
- 31 - Teilmann, I., and Pierra, G., Acta Path. Microbiol. Scand. , 18, 127 , 1867 .

درتبه

دکتر عزیز

کشت

مختلف

این وی

در نزد

آورد. این گونه مایه‌ها گاهی ممکن است واکنش‌های آلرژی پس از مصرف تولید نماید.

سه‌مترین نمونه‌های ویروسی که جهت تهیه مایه تاکنون مورد استفاده قرار گرفته عبارتست از:

۱ - نمونه ویروس HPV 77 - این ویروس همانطور که از ناسش پیداست ۷۷ مرتبه در سلولهای کلیه سیمون کشت شده خفیف گردیده مایه را نیز از این ویروس خفیف شده تهیه نمایند. این گونه مایه تاکنون بیشتر از انواع دیگر مایه‌های سرخچه مورد استفاده قرار گرفته است.

nger

۲ - نمونه ویروس «ساندایل» (Gen de hill) که ابتدا این ویروس را در سلولهای سیمون کشت میدهند و بعداً ۱۵ مرتبه دیگر در سلولهای کلیه خرگوش جوان در ۳۴ درجه کشت داده و ویروس را خفیف نمایند.

)60.

۳ - تهیه مایه از نمونه ویروس «بنوآ» (Benoit). ابتدا ویروس را ۱۹ مرتبه در سلولهای کلیه سیمون کشت داده و بعد ۲ مرتبه در جنین تخم مرغابی کشت داده در نتیجه ویروس خفیف را بدست می‌آورند.

۴ - بالاخره نمونه ویروس «پلوتکن» (Plotkin) RA 27/3 که در سلولهای دیپلوئید انسانی کشت شده و خفیف گردیده است. مایه‌ای که از این نوع ویروس تهیه میشود مورد بحث این مقاله است و امروزه نیز برتری آن بر سایر مایه‌های ضد سرخچه مورد تأیید کارشناسان قرار گرفته است.

دان

بررسی مایه: بررسی مایه کوبی با این نوع مایه از یک طرف در اطفال ۲ تا ۴ ساله و از طرف دیگری در اشخاص بالغ انجام گرفته است. قبل و بعد از مایه کوبی عیار پادتن‌ها با روش هم‌آگلوتیناسیون معلوم شده و عیار پائین‌تر از  $\frac{1}{16}$  منفی حساب شده است پس از مایه کوبی برای تعیین عیار پادتن علاوه بر روش هم‌آگلوتیناسیون روش ثبوت مکمل نیز مورد استفاده قرار گرفته است.

جدول ۱

عیار پادتن		تعداد جواب مثبت	تعداد اطفال	توضیحات	گروه اطفال
پس از مصرف مایه	قبل از مصرف مایه				
۸۸۰ ----- ۴۰ - ۲۵۶۰	۰	۳۳	۳۳	دسته ۱ اطفالی که مایه را بصورت قطره در بینی بمقدار 50 DICT 10/000 مصرف نموده‌اند	اطفال غیر ایمن
۴۳۰ ----- ۳۰ - ۱۲۸۰	۰	۸	۸	دسته ۲ اطفالی که مایه را بصورت قطره در بینی بمقدار 50 DICT 1/000 مصرف نموده‌اند	
۵۵۰ ----- ۴۰ - ۲۵۶۰	۰	۹۵	۹۵	دسته ۳ اطفالی که مایه را با روش تزریق زیرجلد مصرف نموده‌اند	
۹۸۳ ----- ۱۶۰ - ۱۲۸۰	۹۸۳ ----- ۱۶۰ - ۲۵۶۰	—	۱۴	دسته ۴ اطفالی که مایه را بصورت قطره در بینی مصرف نموده‌اند	اطفال ایمن
۸۵۵ ----- ۳۲۰ - ۵۱۲۰	۷۷۹ ----- ۴۰ - ۵۱۲۰	—	۱۸	دسته ۵ اطفالی که مایه را با روش تزریق زیرجلد مصرف نموده‌اند	
۱۰۵۹ ----- ۱۶۰ - ۳۱۲۰	۹۴۶ ----- ۸۰ - ۲۵۶۰	—	۲۱	دسته ۶ اطفالی که مایه کوبی نشده‌اند ولی در مجاورت اطفال دیگر بودند	
۰	۰	۰	۵۱	دسته ۷ اطفال غیر ایمن و مایه کوبی نشده که در مجاورت اطفال مایه کوبی شده بودند	

مایه کوبی با روش های مختلف انجام گرفته است :

- ۱- تزریق زیرجلد و دفعه هر دفعه 50 DICT 5000 مجموعاً 50 DICT 10/000
- ۲- ریختن مایه بطور قطره در بینی که بتدریج انجام میگردد که رویهم رفته باید 50 DICT 10/000 ریخته شود.
- ۳- مصرف مایه از راه جهاز گوارش بمقدار 50 DICT 10/000 که با یک قطعه قند مصرف میشود.

نتیجه: جدول ۱ نتیجه آزمایش ها را در اطفال نشان میدهد. در این جدول قبل از مایه کوبی و پس از مایه کوبی با این نوع مایه، عیار پادتن معلوم شده است.

دسته ۱ - این اطفال غیر ایمن مایه را بصورت قطره در بینی بمقدار 50 DICT 10/000 مصرف نموده اند تعداد این اطفال ۳۳ نفر بوده همه آنها جواب مثبت با آزمایش داده اند. عیار پادتن بالاست و مانند این است که شخص مصرف کننده از بیماری شفا یافته است.

دسته ۲ - این اطفال غیر ایمن که به تعداد هشت نفر میباشد مایه را بصورت قطره در بینی بمقدار 50 DICT 1/000 مصرف نموده اند. پس از مصرف عیار پادتن مانند آزمایش قبلی بمقدار قابل ملاحظه بالا رفته مانند بیماری عادی است.

دسته ۳ - اطفال غیر ایمن ولی مایه با روش تزریق زیرجلد مصرف نموده اند تعداد این اطفال ۵ نفر بوده است و عیار پادتن مانند اطفال شفا یافته از بیماری عادی است.

دسته ۴ و ۵ - اطفال ایمن مایه کوبی شده از راه زیرجلد و روش قطره در بینی - همانطور که جدول نشان میدهد فقط عیار پادتن بالا رفته است.

دسته ۶ - اطفال ایمن مایه کوبی شده که فقط در مجاورت اطفال دیگر بوده اند همانطور که جدول نشان میدهد عیار پادتن تغییر محسوسی نکرده است.

دسته ۷ - اطفال غیر ایمن و مایه کوبی نشده که مانند اطفال دسته ۶ فقط در مجاورت اطفال مایه کوبی شده قرار داشتند. تعداد این اطفال ۵ نفر بوده است و در آزمایشات مختلف پادتن نشان داده نشده است.



باید در نظر داشت که اطفال غیر ایمن دیگری نیز مایه را از راه جهاز گوارش مصرف کرده اند که چون عیار پادتن خیلی پائین بوده است از ذکر آن در جدول خودداری شده است بنابراین بهیچوجه مصرف این مایه از راه جهاز گوارش توصیه نمیگردد. اطفال مورد آزمایش این مایه را باسانی تحمل کرده اند.

### مصرف مایه در اشخاص بالغ

مصرف مایه در اشخاص بالغ بصورت تزریق زیرجلد یا روش قطره در بینی انجام گرفته است. آزمایش در ۲۸ نفر انجام گرفته است.

### جدول ۲

#### عیار پادتن در اشخاص بالغ

جمع	۲۰۶۰	۱۲۸۰	۶۴۰	۳۲۰	۱۶۰	۸۰	۴۰	۰
۵				۱	۱	۲	۱	مصرف مایه با روش قطره در بینی بمقدار ۱۰/۰۰۰ DICT 50
۶	۱				۳	۱	۱	مصرف مایه با روش قطره در بینی بمقدار ۱/۰۰۰۰ DICT 50
۱۷		۱	۳	۸	۴	۱		مصرف مایه با روش تزریق زیرجلد بمقدار ۱۰/۰۰۰ DICT 50

### References

1. Dorland, J. and Davis, R., Amer. J. Dis Child., 2, 5, 1969.
2. Meyer, P. et al., Pediatrics, 1, 5, 1969.
3. Dorland, J. Amer. J. Dis. Child., 1, 115, 1969.
4. Monnrt, A., Press. Med., 3, 79, 1970.