

## بررسی ۲۳ مورد فرورفتن ناخن در گوشت واونیکو کریپوزیس و درمان آن بامتد Zadik دکتر غلامرضا امینیان\*

خلاصه - ۲۳ مورد فرورفتن ناخن در گوشت واونیکو کریپوزیس که بین سالهای ۱۳۴۴ تا ۱۳۴۸ به بیمارستانهای وابسته به دانشگاه اصفهان مراجعه نمودند تحت بررسی و تمام این بیماران تحت عمل جراحی بامتد زادیکی قرار گرفتند. از این عده ۸۰٪ رضایت کامل داشته ۱۰٪ از مختصر ناراحتی شکایت نمودند و ۱۰٪ آنها دارای علائم شدید بوده ولی فقط ۵٪ راضی بعمل مجدد شدند که در مورد آنها عمل Syme's انجام گردید بنابراین همانطوریکه از آمار برمی آید نتیجه گرفته میشود که از عمل زادیکی باروش دقیق میتوان نتیجه رضایت بخش حاصل نمود.

فرورفتن ناخن در گوشت واونیکو کریپوزیس ممکن است باعث ایجاد ناراحتی وحتى ناتوانی گردد: درد، التهاب و عفونت معمولاً علائمی هستند که مریض مبتلا به بیماریهای فوق بعلت آن بطیب مراجعه میکنند.

بیماری در سنین جوانی و بلوغ شایع است. Lloyd-Davies-Bull ثابت نموده اند که چیدن یا گرفتن ناخن بطرز صحیح و تمیز نمودن پا و جوراب در این بیماران تا اندازه ای باعث بهبودی علائم میگردد.

اگر پائین طریق بیماری درمان نگردد کشیدن ناخن پا، رزکسیون کنار ناخن Wedge resection اندیکاسیون دارد. برعکس واونیکو کریپوزیس باعث ایجاد درد میشود ولی کمتر این عارضه عفونی میگردد.

این بیماری خودبخود در نزد اشخاص مسن بوجود آمده و گاهی متعاقب

\*- گروه جراحی دانشکده پزشکی - دانشگاه اصفهان.

ضربه‌های مکرر و یا کشیدنیهای ناخن و عفونت‌های قارچی در هر سنی عارض میشود. Fongus infection در هر دو عارضه کشیدن ناخن و رزکسیون بسترن ناخن بطوریکه ناخن دیگر رشد ننماید، باید انجام گردد.

ناخن از طرف عقب از قسمت روینده بطرف جلورشد میکند ولی هنوز بطور قطع ناحیه‌ایکه باعث رشد و نمو ناخن میگردد معلوم نشده است ولی بیشتر رشد و نمو بنظر میرسد بقسمتی از بستر ناخن که در بالای Lunula قرار گرفته است مربوط باشد. نواحی دیگر نیز بنظر میرسد نقشی در رشد و نمو ناخن بخصوص سطح پشتی چین ناخنی و قسمت طرفی Lateral tufts of the phalanges داشته باشد.

Sammon در ۱۹۰۹ نشان داد که در موارد غیر طبیعی ممکن است ناخن از هر قسمتی از بستر خود بروید.

دو نوع عمل جراحی برای توقف رشد و نمو ناخن معمول است یکی Syme's Terminal amputation همراه با برداشتن بسترن ناخن و رزکسیون نیمه انتهائی بند آخر انگشت و دیگری عمل جراحی که به Zadik نسبت میدهند ولی اولین بار بوسیله Quenu در ۱۸۷۷ شرح داده شد.

در این عمل نیمه قداسی بسترن ناخن باقی گذاشته شده و نیمه خلفی با نضمام قسمت روینده را بر میدارند و در اینجا رزکسیون استخوان انجام نمیشود.

زادیک در ۱۹۰۵ و فولر در ۱۹۰۸ از این عمل نتایج رضایت بخش حاصل نمودند ولی برعکس لوید و دیویس چندان نتایج خوبی از این عمل بدست نیاوردند زیرا از هر چهار بیماری که تحت عمل جراحی قرار داده بودند سه مورد عود مجدد ناخن بوجود آمده روی همین اصل نامبردگان طرفدار عمل Syme's شده زیرا حداقل ۹ بیمار از ۱ بیمار عمل شده بدین طریق از عمل خود راضی بودند.

در حال حاضر تمام بیمارانی که بعلت فرو رفتن ناخن در گوشت و اونیکو کریپوزیس باینجانب مراجعه و احتیاج به برداشتن ناخن دارند تحت عمل جراحی زادیک قرار میگیرند.

در بین سالهای ۱۳۴۴ تا ۱۳۴۸ از ۳۲ عمل جراحی زادی که در بیمارستانهای وابسته بدانشکده پزشکی اصفهان انجام گردیده فقط ۲۳ مورد، مورد مطالعه قرار گرفتند و به بقیه آنها دسترسی پیدا نکرده اند. دوره ای که این بیماران تحت بررسی بودند بین ۶ هفته تا ۲ ماه بوده (بطور متوسط ۱۰ ماه). سن بیماران بین ۱۴ سال و ۶ سال بوده و بیماری بین مردان شایعتر از خانمها بوده است.

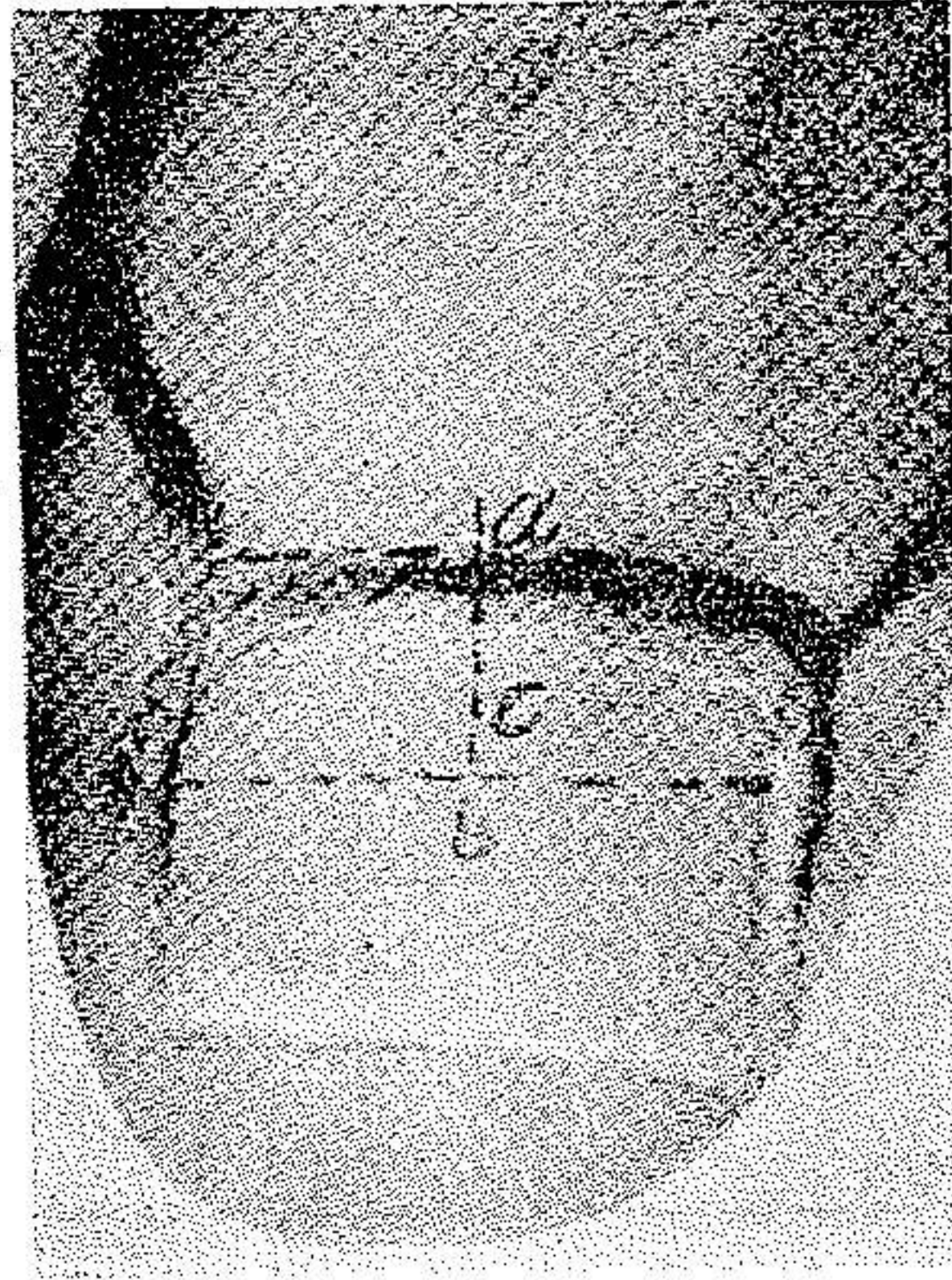
### انتشار بیماری از نظر جنس

نوع بیماری	تعداد بیماران		
	مرد	زن	جمع
رفتن ناخن در گوشت	۱۲	۹	۲۱
اونیکو کریپوزیس	۱	۱	۲

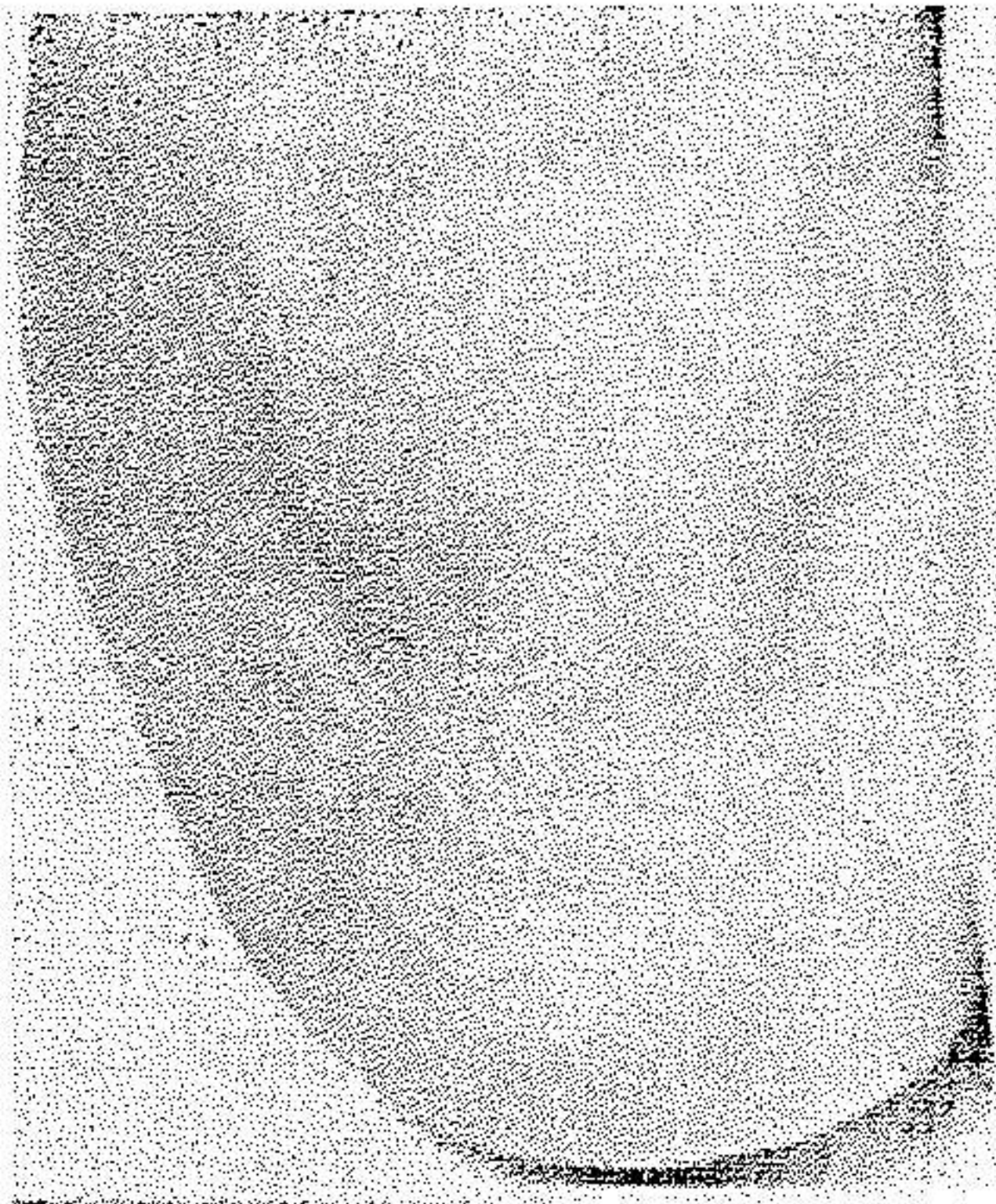
۱۲ بیمار در سابقه خود کشیدن ناخن را ذکر نموده بدون آنکه نتیجه گرفته باشند و در سه مورد کشیدن ناخن بیشتر از یک مرتبه صورت گرفته بوده. معمولاً در آوردن ناخن در این بیماران باعث بهبود درد، عفونت و التهاب شده بود ولی عود مجدد بیماری باعث بروز و حتی تشدید علائم مذکور نیز گردیده بود روی همین اصل بانجام عمل زادی که اقدام گردید زیرا ناخن پس از چند دفعه کشیدن ضخیم و نامرتب نیز شده بود.

روش جراحی: در سوار دیکه عفونت وجود دارد منحصراً باید به برداشتن ناخن اقدام نمود و عمل زادی که را تا بهبودی کامل عفونت باید بتعویق انداخت. باید خاطر نشان نمود که عمل نباید بیش از ۳ ماه بتأخیر افتد زیرا بعد از ۳ ماه ناخن مجدداً همراه باناراحتیهای آن رشد میکند (شکل ۱).

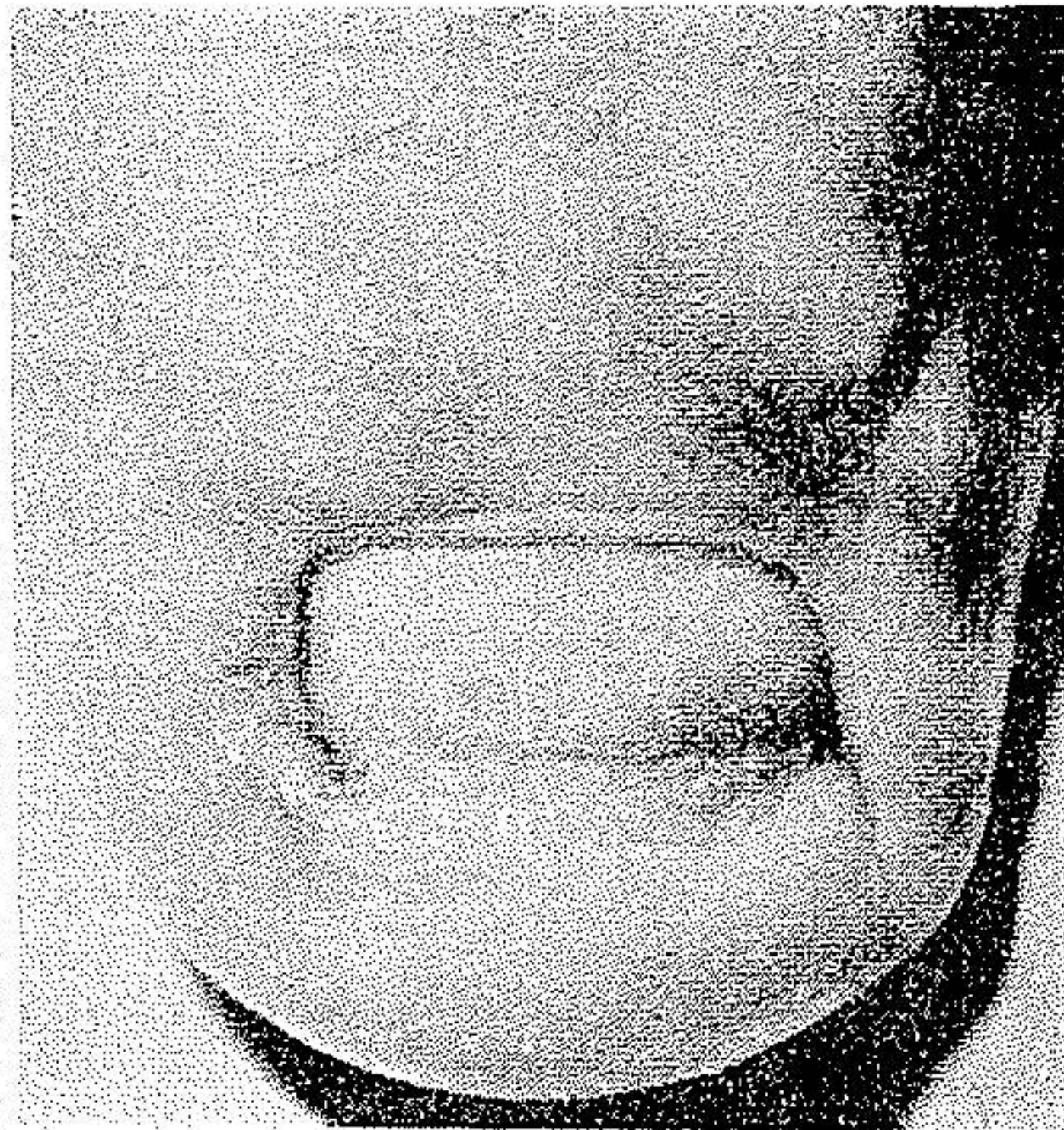
در هنگام عمل باید با بکار بردن تورنیکه از بروز خونریزی جلوگیری کرد و



شکل ۱- در این شکل مجل شکاف نشان داده شده است

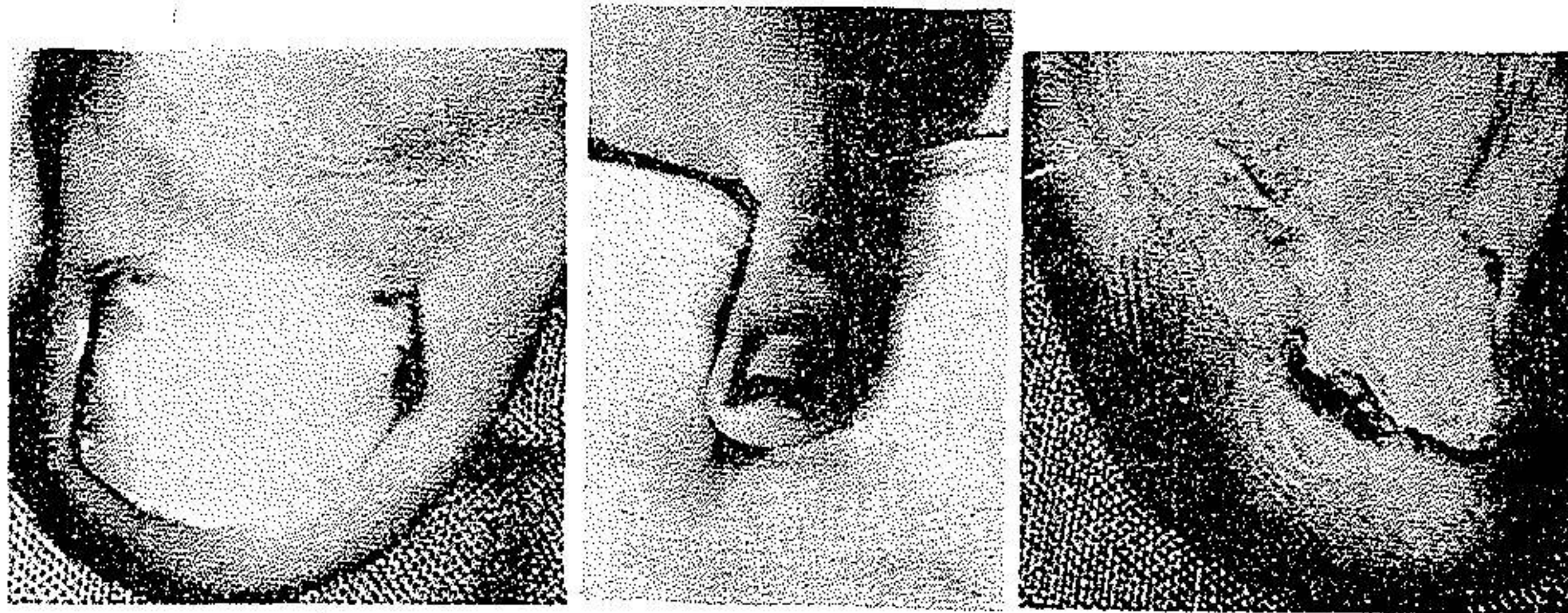


شکل ۳



شکل ۲

شکل ۲- فرو رفتن ناخن در گوشت پس از کشیدن ناخن  
 شکل ۳- نتیجه عالی ۱-۲ ساه پس از عمل باستد زادیك



شکل ۴

شکل ۵

شکل ۶

شکل ۴- در اینجا ناخن بطرز غلط چیده شده است  
 شکل ۵- ناخن بطرز صحیح چیده شده ولی در گوشت فرو رفته و دردناک است  
 شکل ۶- رشد مجدد قسمت وسطی ناخن پس از عمل زادیگ - در این بیمار عمل Syme's انجام گردید

ضمناً عمل جراحی را تحت بیحسی موضعی میتوان انجام داد. محل شکاف در شکل نشان داده است (شکل ۱).

در قسمت بسترو گوشه های ناخن همانطور که از شکل پیدا است پوست را از چربی و نسج تحت جلدی جدا نموده تا بقسمت انتهایی بستر ناخن برسد (قسمت a شکل ۱) پس از خارج نمودن ناخن شکاف عرضی در روی ثلث فوقانی بستر ناخن میدهیم. این شکاف باید در تمام عرض بستر ناخن انجام گردیده و از طرف دیگر بطوری عمیق باشد که به سطح استخوان بند آخر شست برسد (قسمت b شکل ۱). پس از آن یک شکاف طولی در روی قسمت وسطی ثلث فوقانی بستر ناخن داده و آنرا بدو نیم تقسیم نموده و هر قسمت را جدا گانه پس از دیسکسیون خارج میکنیم (قسمت c شکل ۱) باید در نظر داشت که تماسی نسوج نرم را از روی استخوان و همچنین قسمتی از نسوج لیفی را از چینهای طرفی ناخن برای اطمینان خارج نمود پس پوست را بقسمت باقیمانده بستر ناخن میدوزیم و اگر پوست کم آمد میتوان بوسیله پیوند پوستی آنرا ترمیم نمود ولی اینکار معمولاً لزومی پیدا نمیکند چون کمبود پوست بسرعت جبران میشود.

بیمار برای مدت ۱ روز در منزل بستری و پس از انقضای این مدت بخیه برداشته میشود. اگر در طول این مدت ناراحتی از قبیل درد و تب بوجود آمد دلیل عفونی شدن زخم بوده و باید بتعویض پانسمان اقدام نمود.

نتیجه: در بررسی که از ۳ بیمار بعمل آمد دره مورد رشد مجدد ناخن داشتیم که از نظر زمانی بین ۶ هفته یا ۶ ماه بعد از عمل بوجود آمده بود. از این ۵ مورد ۳ مورد رشد مجدد در گوشه های ناخن و در دو مورد این رشد در قسمت وسطی ناخن صورت گرفته بود در هیچیک از موارد رشد مجدد کامل ناخن صورت نگرفته بود.

۱۸ مورد از ۳ مورد که تحت عمل جراحی زادیک قرار گرفته بودند از عمل خود کاملاً رضایت داشتند (۸۰٪). ۳ بیمار از مختصر ناراحتی و حساسیت شست در موقع تصادم شست با شیئی ویا وارد آمدن ضربه بان شکایت داشتند و میگفتند که در این مواقع شست آنها حساس و دردناک میگردد در یک مورد بیمار از عمل فوق العاده ناراضی و شکایت میکرد که هنوز در موقع پوشیدن جوراب ناراحت است و ضمناً باید پوست ضخیم روی ناخن را مرتباً بچینند در این مورد عمل Syme's انجام گردید که نتیجه آن نیز رضایتبخش بود. با در نظر گرفتن نتایج فوق نتیجه گرفته میشود که ۲/۲ درصد عود مجدد بوجود آمده و از این عده تقریباً ۱٪ علائم شدید پیدا نموده که فقط در ۵٪ آنها یعنی یک مورد از ۳ مورد احتیاج بعمل جراحی مجدد پیدا نمود.

#### References :

- 1- Campell, J., Campell's operative orthopedics, II, 1624, Mosby Co., 1963.
- 2- Lloyd, D., Brit. J. Surg., 50, 592, 1963.
- 3- Lloyd, O., Brit. J. Surg., 50, 44, 1963
- 4- Menegaux, G., L'ongle incarné, 1107, Masson Co., 1957.