

مجله دانشکده پزشکی تهران

شماره پنجم

بهمن ماه ۱۳۴۸

سال بیست و هفتم

درمان هموفیلی

نتیجه یکسال مطالعه در تهران (۱۳۴۵ - ۱۳۴۶)

دکتر فریدون علاء (*) - دکتر ایراندخت شعاعی (**)

در کشور ما بیماریهای ارثی خونریزی دهنده چندان هم نادر نیستند. در مورد درمان این بیماران همیشه از نظر طبی و اجتماعی با مشکلاتی مواجه میشویم که لازم است قبل از هر چیز این اشکالات مورد بحث قرار گیرد:

اولین مسئله این است که اغلب این بیماران در مراحل اول کودکی هستند و بنابراین پزشک را در برابر مشکلات طب اطفال قرار میدهند.

صرف نظر از عده کمی که به فرم خفیف بیماری مبتلا هستند و فقط خونریزیهای غیر قابل کنترل در موقع بروز حوادث شدید یا انجام اعمال جراحی تصادفاً آنان را را بنزد پزشک میآورد بقیه بیماران که اکثریت آنها را نیز تشکیل میدهد کسانی هستند که به فرم شدید بیماری مبتلا میباشند (یعنی مقدار فاکتور VIII در بیماران هموفیل و

* - دانشیار بخش خون بیمارستان پهلوی

** - استادیار بخش خون بیمارستان پهلوی

خونریزی مجدد نتیجه عمل را مختل و بی ثمر کند آنرا پیش گیری و کنترل نمود . برای انجام این محاسبه دانستن دوز لازم هر فرآورده نسبت به وزن بیمار، جواب بیمار به درمان (از روی اندازه گیری مقدار فاکتور VIII در خون بلافاصله بعد از تزریق دارو) و بالاخره تعیین نصف عمر (Half Life) ماده تجویز شده در بدن ضروری است . نصف عمر فاکتور VIII در بدن در حدود ۱۴ ساعت است و این رقمی است که در آزمایشگاههای متعدد تأیید شده است .

Denson & Biggs موفق شدند که با این اطلاعات فرمولی پیدا کنند که بوسیله آن میتوان حدس زد که بعد از تزریق پلازما یا A.H.G. متراکم میزان فاکتور VIII بیمار تا چه اندازه حداکثر بالا خواهد رفت. در اینجا باید تذکر بدیم که مقدار A.H.G. هر فرآورده ای را که در درمان بیماران هموفیلیک بکار میرود بصورت واحد نام میبرند و بر حسب تعریف هر واحد مساوی با مقدار A.H.G. است که در یک میلیمتر مکعب پلاسمای تازه یک شخص طبیعی موجود است . منحنی هائی که باین ترتیب و با استفاده از فرمول Denson & Biggs در مورد فرآورده های مختلف A.H.G. محاسبه شده است نشان میدهد که A.H.G حیوانی در مقایسه با A.H.G انسانی و پلازما قدرت فوق العاده بیشتری در بالا بردن فاکتور VIII بدن دارد (نموداریک) . نباید با بحث روی مصرف خون بعنوان منبع درمان زیاد وقت تلف کنیم ، زیرا مصرف این ماده برای درمان مناسب نیست و حتی با حجم های زیاد و خطرناک قدرت ناچیزی در بالا بردن میزان فاکتور VIII پلازما دارد . مگر اینکه منظور از دادن خون ، جبران کم خونی باشد .

در مورد پلازما این عیب بدرجه خفیف تری صادق است و آن موقعی است که بیمار شدیداً مجروح شده باشد یا احتیاج بعمل جراحی داشته باشد که در این صورت پلازما نیز بتنهائی کافی نیست . پس پلاسمای تازه و یا منجمد برای درمان خونریزیهای حاد در مفاصل و عضلات ، جراحات خفیف و یا کشیدن فقط یک دندان مناسب است . دوز ماکزیم در این موارد ۲۰ - ۱۵ ml/kg میباشد . پلازما را از خون تازه بوسیله

سانتریفوژ در چهار درجه تهیه میکنند . چنین پلاسمائی با بصورت تازه مصرف میشود و یا اینکه سرعت در حرارت ۲۰ درجه زیر صفر منجمد و ذخیره میگردد . لازم است قدرت هر دسته پلاسمائی را که باین ترتیب تهیه میگردد از نظر کفایت فاکتور VIII بوسیله آزمایشهای مخصوص تعیین نمود . قدرت پلاسمائی که ما در شرایط تقریباً نا مساعد تهیه کرده ایم بین ۰/۶ تا ۲ واحد در میلیتر مکعب متغیر بوده و بطور متوسط يك واحد در میلیتر مکعب قدرت داشته است .

THERAPEUTIC MATERIALS		
1 - WHOLE FRESH BLOOD		
2 - PLASMA : FRESH ; FRESH-FROZEN ; FRESH FROZEN LYOPHILIZED		15-20 ml/kg.
CONCENTRATES		
3- ANIMAL FRACTION :	PORCINE. (BIDWELL) BOVINE.	50-80 UNITS/kg.
4- HUMAN FRACTION :	COHN FRACTION - I ETHER PRECIPITATE (KARWICK) BLOMBÄCK FRACTION I-O GLYCINE PRECIPITATE (WAGNER) CRYOPRECIPITATE (POOL)	10-30 UNITS/kg
5- PROTHROMBIN COMPLEX/FACTOR IX	P.P.S.B. (BLATRIX & SOULIER) FACTOR IX' (BIGGS)	

نمودار (۱)

در مورد مصرف A.H.G. متراکم باید قبلاً از نظر نوع بیماری خونریزی دهنده و میزان کمبود فاکتور مربوطه تشخیص کاملاً قطعی شده باشد . زیرا که مصرف A.H.G. متراکم در بیماران کریسمس مطلقاً ثمری ندارد و بعکس استعمال کمپلکس پروترومبین و فاکتور IX (P.P.S.B.) هیچ کمکی به درمان بیماران هموفیلی نمیکند . توجه باین نکته نه تنها از نظر موثر شدن درمان ضروری است بلکه از اتلاف مواد

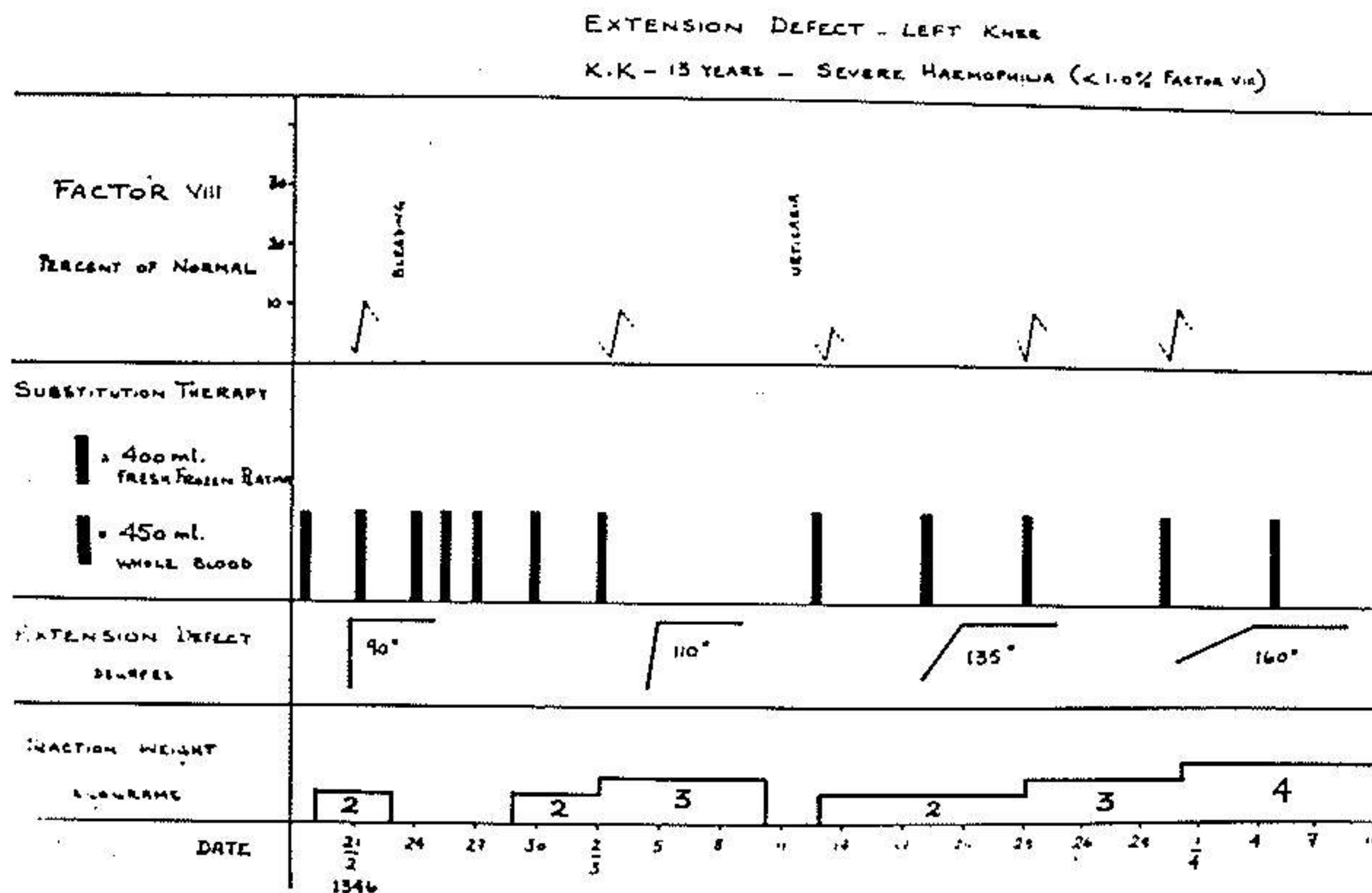
سانتریفوژ در چهاردرجه تهیه میکنند . چنین پلاسمائی با بصورت تازه مصرف میشود و یا اینکه سرعت در حرارت ۲۰ درجه زیر صفر منجمد و ذخیره میگردد . لازم است قدرت هر دسته پلاسمائی را که باین ترتیب تهیه میگردد از نظر کفایت فاکتور VIII بوسیله آزمایشهای مخصوص تعیین نمود . قدرت پلاسمائی که ما در شرایط تقریباً نا مساعد تهیه کرده ایم بین ۰/۶ تا ۲ واحد در میلیمتر مکعب متغیر بوده و بطور متوسط یک واحد در میلیمتر مکعب قدرت داشته است .

THERAPEUTIC MATERIALS		
1 - WHOLE FRESH BLOOD		
2 - PLASMA : FRESH ; FRESH-FROZEN ; FRESH FROZEN LYOPHILIZED		
15 - 20 ml/kg.		
CONCENTRATES		
3- ANIMAL FRACTION :	PORCINE. BOVINE.	(BIDWELL) 50-80 UNITS/kg.
4- HUMAN FRACTION :	COHN FRACTION - I ETHER PRECIPITATE (KREKWIK) BLOMBÄCK FRACTION I-O GLYCINE PRECIPITATE (WAGNER) CRYO PRECIPITATE (POOL)	10-30 UNITS/kg
5- PROTHROMBIN COMPLEX/FACTOR IX	P.P.S.B. (BLATRIX & SOULIER) FACTOR IX (BIGGS)	

نمودار (۱)

در مورد مصرف A.H.G. متراکم باید قبلاً از نظر نوع بیماری خونریزی دهنده و میزان کمبود فاکتور مربوطه تشخیص کاملاً قطعی شده باشد . زیرا که مصرف A.H.G. متراکم در بیماران کریسمس مطلقاً ثمری ندارد و بعکس استعمال کمپلکس پروترومبین و فاکتور IX (P.P.S.B.) هیچ کمکی به درمان بیماران هموفیلی نمیکند . توجه باین نکته نه تنها از نظر موثر شدن درمان ضروری است بلکه از اتلاف مواد

هموفیلی انسانی تحت کنترل قرار گرفت و هفت روز بعد بیمار با حال عمومی خوب و بهبود کامل از بیمارستان مرخص شد.

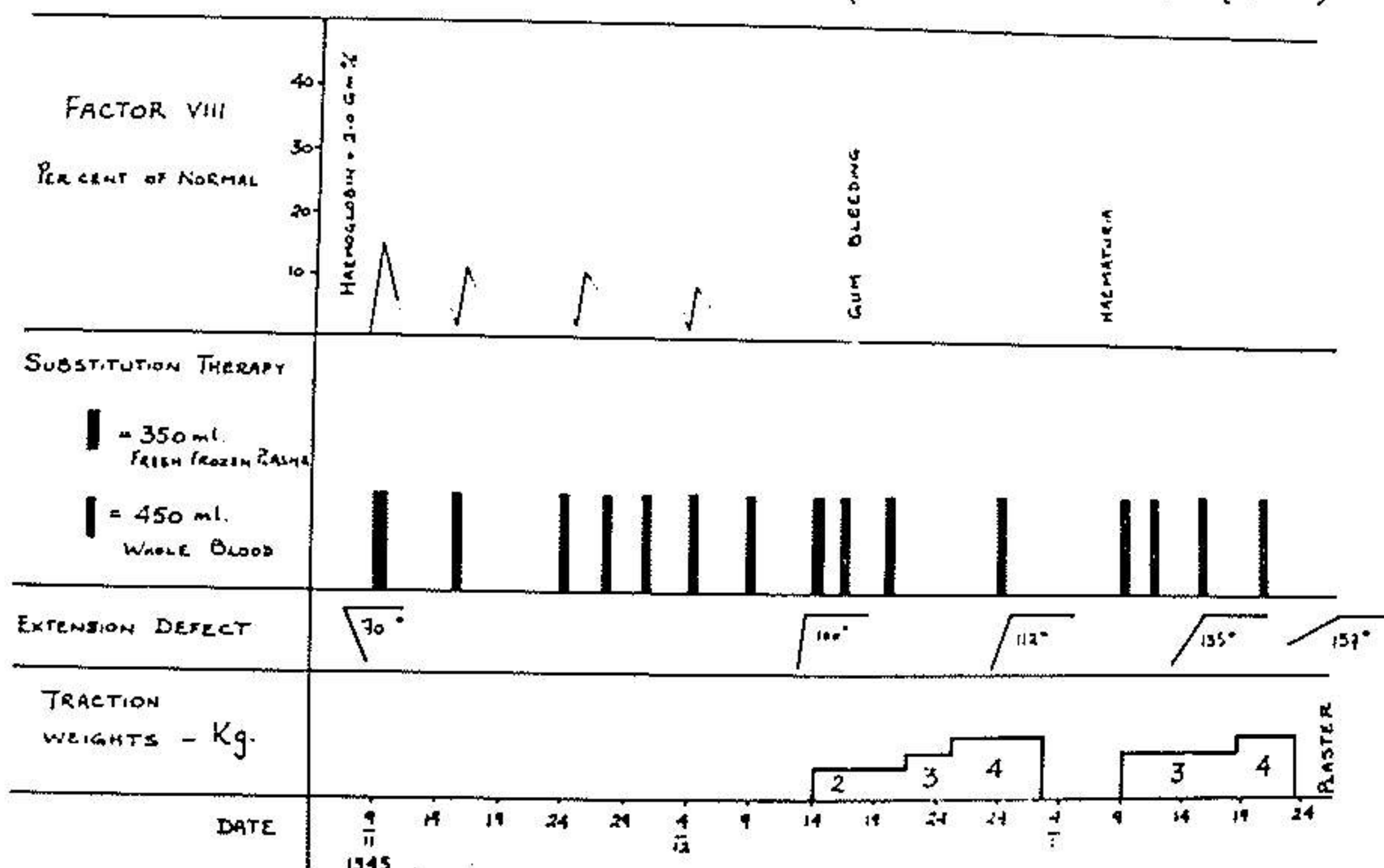


نمودار (۳)

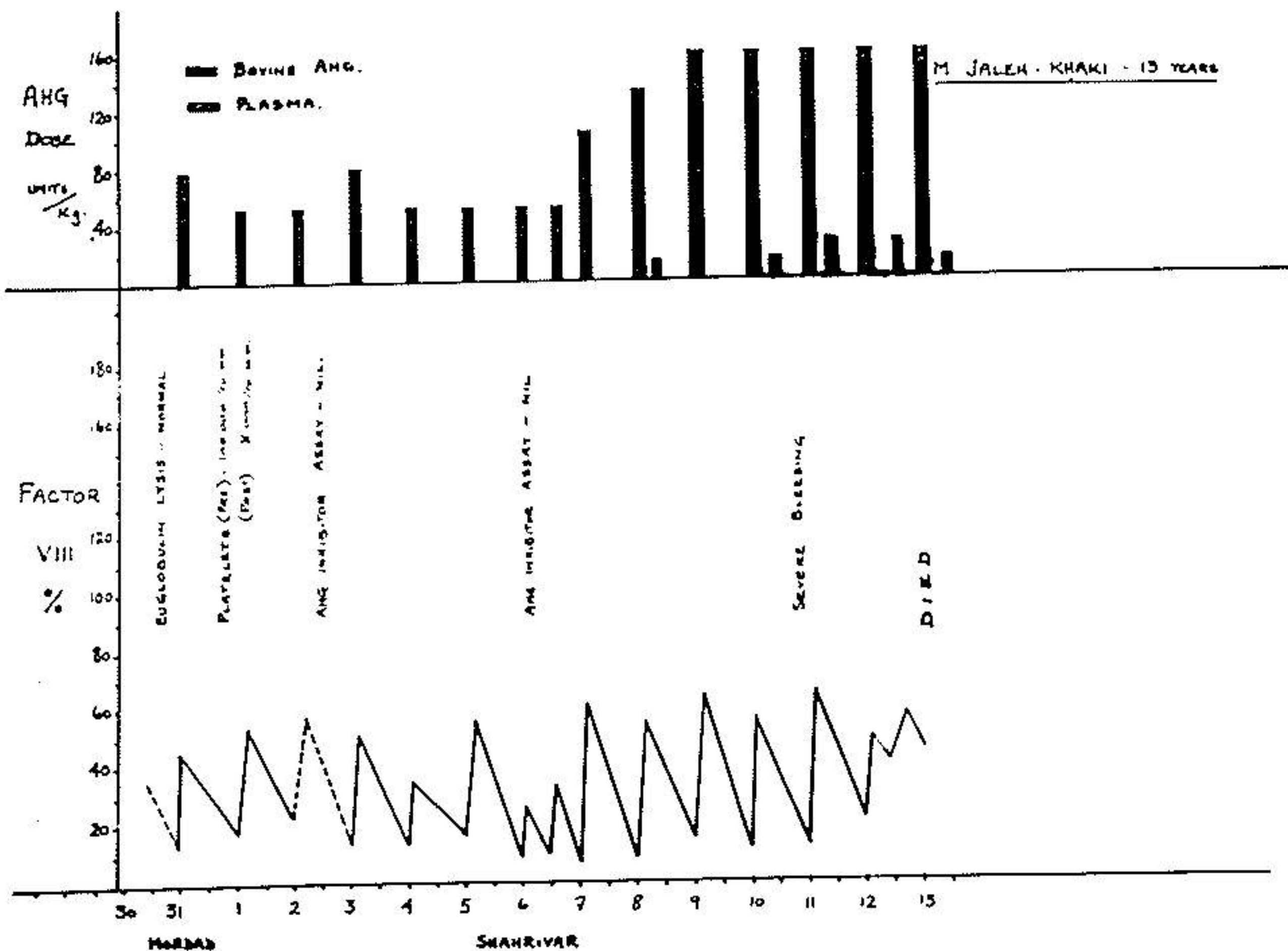
کامران - خ. ۱۳ ساله مبتلا به هموفیلی شدید کلاسیک بعلت نقصان اکستانتسیون زانوی چپ (۹۰ درجه) به بیمارستان مراجعه کرد. بیمار مدت پنج سال بعلت تکرار خونریزیهای مفصلی بستری بوده است. در تاریخ ۱۸/۲/۴۶ با کنترل پلاسما تحت درمان بوسیله «کشش مداوم» و فیزیوتراپی قرار گرفت. تراکسیون از وزنه دو کیلوگرم شروع و ازدیاد آن تا چهار کیلوگرم با ادامه تزریق پلاسما طبق نمودار (۳) صورت گرفت. در ضمن درمان دوبار بعلت ایجاد حساسیت پوست کشش قطع و پس از درمان عارضه مجدداً بوسیله نوار معمولی ادامه یافت. در تاریخ ۱۰/۴/۴۶ درجه اکستانتسیون زانو به ۱۶۰ درجه رسید و بیمار مرخص شد.

محمد - س (۱۳ ساله) مبتلا به نوع شدید هموفیلی کلاسیک، چهار ماه قبل از مراجعه شدیداً به زمین سقوط کرده بود. بیمار را بوضع بسیار بدی به بیمارستان آوردند بطوریکه هماتوم و حشتناکی توأم با عفونت بسیار شدید در ساق پای راست داشت. در رادیوگرافی استخوان درشت‌نی در ثلث فوقانی شکسته و دو قطعه استخوان کلاً جدا شده بود. استئومیلیت شدیدی نیز باین تابلو اضافه شده بود بطوریکه در نظر بود پای بیمار از ناحیه زانو قطع گردد. اولین آزمایش خون نشان داد که مقدار هموگلوبین دو گرم درصد و میزان فاکتور ضد هموفیلی کمتر از ۰/۱ میباشد. بعد از مشاوره پزشکی با درمان استئومیلیت بوسیله آنتی بیوتیک و در ضمن بوسیله تزریق پلاسما و خون بتدریج وضع هماتوم و کم‌خونی شدید بیمار اصلاح شد. بهر حال در تاریخ ۴۵/۱۱/۹ که استخوان شکسته ترمیم یافته و عفونت و خونریزی نیز کنترل شده بود بیمار رابعلت نقصان اکستانسیون زانو (۹۰ درجه) تحت فیزیو-

L. TIBIAL FRACTURE - OSTEOMYELITIS - EXTENSION DEFECT
M.S. - 13 YEARS - SEVERE HAEMOPHILIA (<10%)



نمودار (۴)



نمودار (۷)

داشت ولی در این روز بیمار دچار درد شدید همراه با خونریزی در محل عمل شد. چون بیمار به خوبی به درمان جواب نمیداد دوز دارو را به دو و بعداً به سه برابر مقدار اولیه افزایش دادیم در ضمن خون بیمار، از نظر وجود آنتی کواگولانت و فیبرینولیز، مورد آزمایش قرار گرفت که منفی بود. معهدا بعلت امکان وجود فیبرینولیز موضعی بیمار با E.A.C.A. (کاپرامول) مداوا شد هفت روز بعد بواسطه ایجاد مقاومت نسبت به Porcine A.H.G. بیمار بوسیله Bovine A.H.G. و با کنترل تعداد پلاکت مورد درمان قرار گرفت و بر طبق تابلو (۶) درمان ادامه یافت. وضع عمومی بیمار مشکوک بود ولی خونریزی نداشت و از دردهای بسیار شدید کمر شکایت میکرد. در این دوره نیز چندین بار آزمایش خون از نظر ماده ضد انعقادی منفی بود.

در ۴۶/۶/۱۱ با وجودیکه خون بیمار از نظر کفایت فاکتور ضد هموفیلی رضایت بخش بود، بیمار دچار خونریزی شدیدی شد و متأسفانه دو روز بعد در یک تابلو

شوڪ و خونریزی داخلی فوت کرد. در حالیکه مقدار فاکتور VIII قبل از تزریق او در همان روز بیش از ۴۰٪ بود که ثابت میشود علت خونریزی در این موقع کمبود فاکتور VIII نبود و متأسفانه بعلت عدم رضایت فامیل در مورد اتوپسی هنوز هم علت مرگ برای ما مجهول است.

در خاتمه بهتر است این جنبه بخصوص «درمان هموفیلی» را در چهار چوب وسیع تر طب عمومی مطالعه کنیم چون ارزش حیاتی عناصر متشکله خون را بهتر روشن میکند.

امروز دیگر نباید انتقال خون در تمام موارد صرفاً بصورت تجویز خون کامل باشد بلکه تولید و تفکیک هر کدام از اجزاء لازم خون مانند لباسی است که باید بنحو مناسب به قامت هر بیمار دوخته شود.

تجویز عناصر متشکله خون و بکار بردن هر کدام در مورد معین مثلاً تهیه گلبول قرمز تراکم برای جبران کم خونی‌ها، تهیه پلاسما و ذخیره آن برای درمان سوختگی و Hypovolemia، تهیه پلاکت تراکم و آلبومین و گاماگلوبولین و فیرینوزن و آنتی-ژنهای اختصاصی حداکثر استفاده را از این کالای گرانبها مقدور میسازد.

متأسفانه حتی در اروپا و آمریکا نیز قسمتی از خونهای تهیه شده تلف میشود مثلاً پلاسمائی که بعد از جدا کردن گلبول قرمز باقی میماند هدر میرود و بالعکس گلبول قرمز بعد از جدا کردن پلاسما و پلاکتها تلف میشود. بنابراین جنبه حیاتی دارد که طرز فکر درباره انتقال خون دگرگون شود و دیگر سرویس انتقال خون صرفاً بصورت محل ساده‌ای برای مبادله خون تفسیر نشود.

خلاصه:

فشرده‌ای از آخرین روش‌های درمان هموفیلی و بیماریهای مشابه آنرا شرح داده و مسائل طبی و اجتماعی این بیماران را مورد بحث قرار داده سپس از آن عده بیمارانیکه مورد عمل جراحی‌های کوچک و بزرگ قرار داده‌ایم موارد جالبی انتخاب نموده و با ذکر جزئیات درمان و نگهداری، شرح حال آنها را گزارش داده‌ایم.

پر
سرعت تنا
پریکاردیسی
از سالها قب
i lower
»
گرفته و لا
نتیجتاً نبض
و سپس مر
و ا
نمینمایند
است. پر
واقع نم
نداشته تا
دکتر بد
یک دور ب
*

از این پریکاردیت‌های ترش‌حی مزمن معلوم است مثلاً در اسکرودرما (۶) (Scleroderma) لوپوس اریتماتوس (۷-۸) (Lupus erythematosus) ، میکزدم (۹) (Myxoedema) ، آنمی مزمن (۱۰) (Chronic Anemia) ، بعد از رادیوتراپی (۴) یا در نئوپلاسم پریکارد (۱۱-۱۲) . ولی عده زیادی از آنها بدون علت مشخص میباشند (۲) .

مایع موجود در این پریکاردیت‌های مزمن معمولاً مایع سرواست و بعداً در اثر پونکسیونهای مکرر گاهی خونی میشود که نتیجه تروماتیسیم حاصل از سوزن (۲) میباشد .

پریکاردیت‌های ترش‌حی خونی نیز بتعداد فراوان شرح داده شده است ولی مانند پریکاردیت حاصل از تروماتیسیم سینه و قلب (۱۳) همیشه علتی برای این خونریزیها موجود بوده است. در انفارکتوس میوکارد که تازیر پریکارد ادامه یافته باشد، در پارگی آنوریسم بطن به پریکارد ، در تومرهای میوکارد و یا پریکارد ، در مورد وجود اجسام خارجی در پریکارد بخصوص قطعات گلوله ، در انفیلتراسیونهای پریکاردی بیماریهای خونی ، در پارگی آنوریسم سیفیلیسی یا دیسکانت آئورت در پریکارد همه علتی برای وجود خون (۳) در پریکارد موجود است .

در سه سال گذشته به سه بیمار تقریباً شبیه بیکدیگر برخورد کرده‌ایم که دچار پریکاردیت ترش‌حی خونی با آثار کلینیکی تمپوناد مزمن قلب بوده‌اند بدون اینکه علتی برای پریکاردیت و یا خونی بودن مایع آن توانسته باشیم پیدا کنیم . از آنجا که تا بحال شرح حال مشابهی - تا آنجا که بنده سراغ دارم - در هیچیک از مجلات معروف انگلیسی زبان دنیا منتشر نگردیده و چنین بیماری قبلاً شرح داده نشده است لذا عنوان «تمپوناد مزمن با هموپریکارد بدون علت» برای آن انتخاب و برای اولین مرتبه منتشر میگردد . با در نظر گرفتن عنوان پریکاردیت ترش‌حی مزمن بدون علت (۲) در وهله اول چنین بنظر میرسد که بایستی عنوان پریکاردیت خونی مزمن بدون علت بر روی این عارضه گذارده شود ولی از آنجا که عارضه با

تمپوناد شروع میشود و علائم کلینیکی تمپوناد است که بیمار را می‌آزارد و موجب مراجعه او به پزشک میشود صلاح در این دیده شد که نام تمپوناد مزمن با هموپریکارد بدون علت بر آن نهاده شود که خود گویای آثار کلینیکی و علائم بیماری باشد.

بیمار اول در انگلستان مورد مطالعه قرار گرفت و بدینوسیله از آقای دکتر جانسون رئیس بخش قلب بیمارستان سینه‌سو تهامپتون Dr. Johnson, M.D., F.R.C.P. Consulting Cardiologist to Wessex Cardiac and Thoracic Centre. که شرح حال و مدارک مربوطه را برایم ارسال داشته‌اند تشکر میشود.

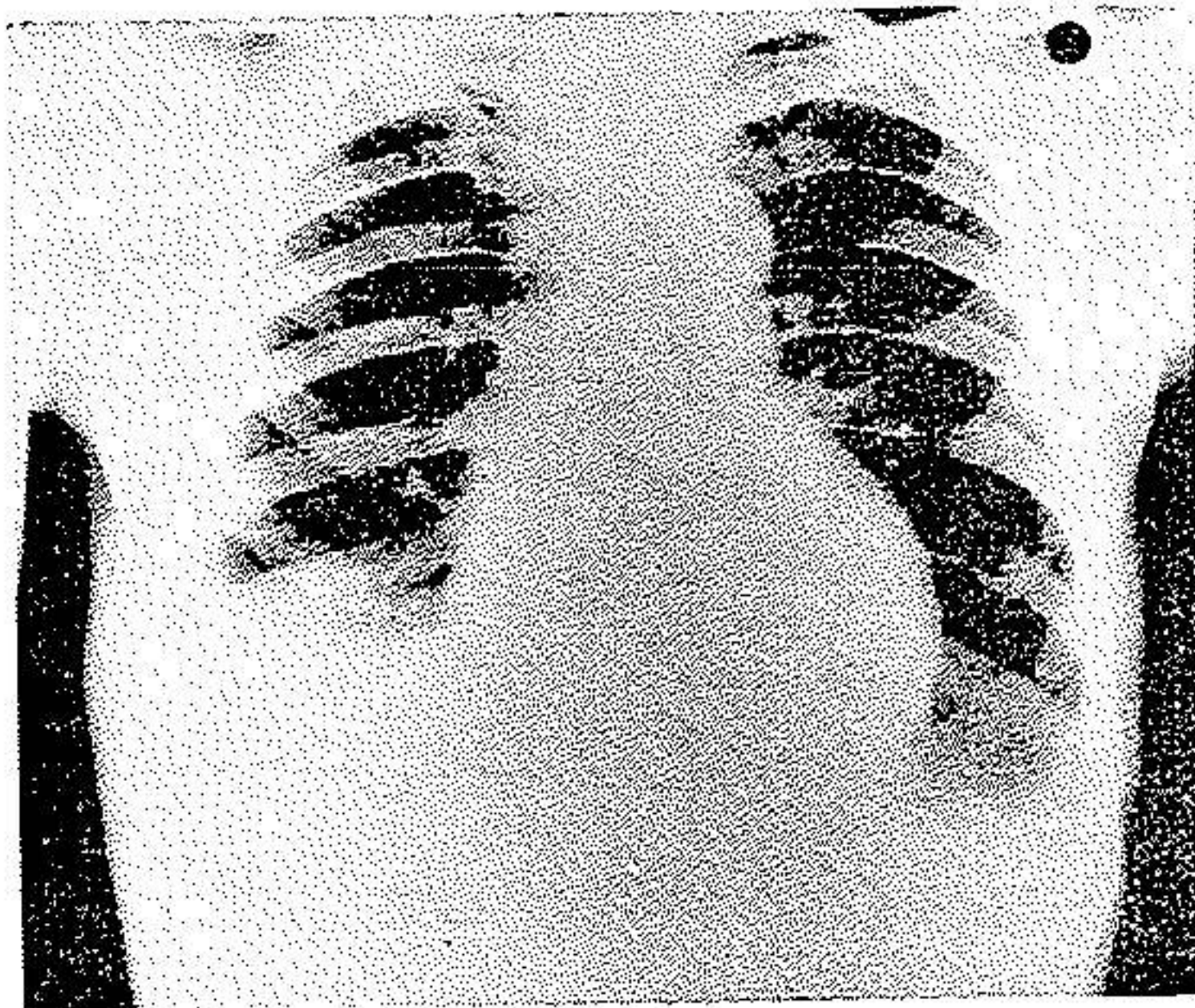
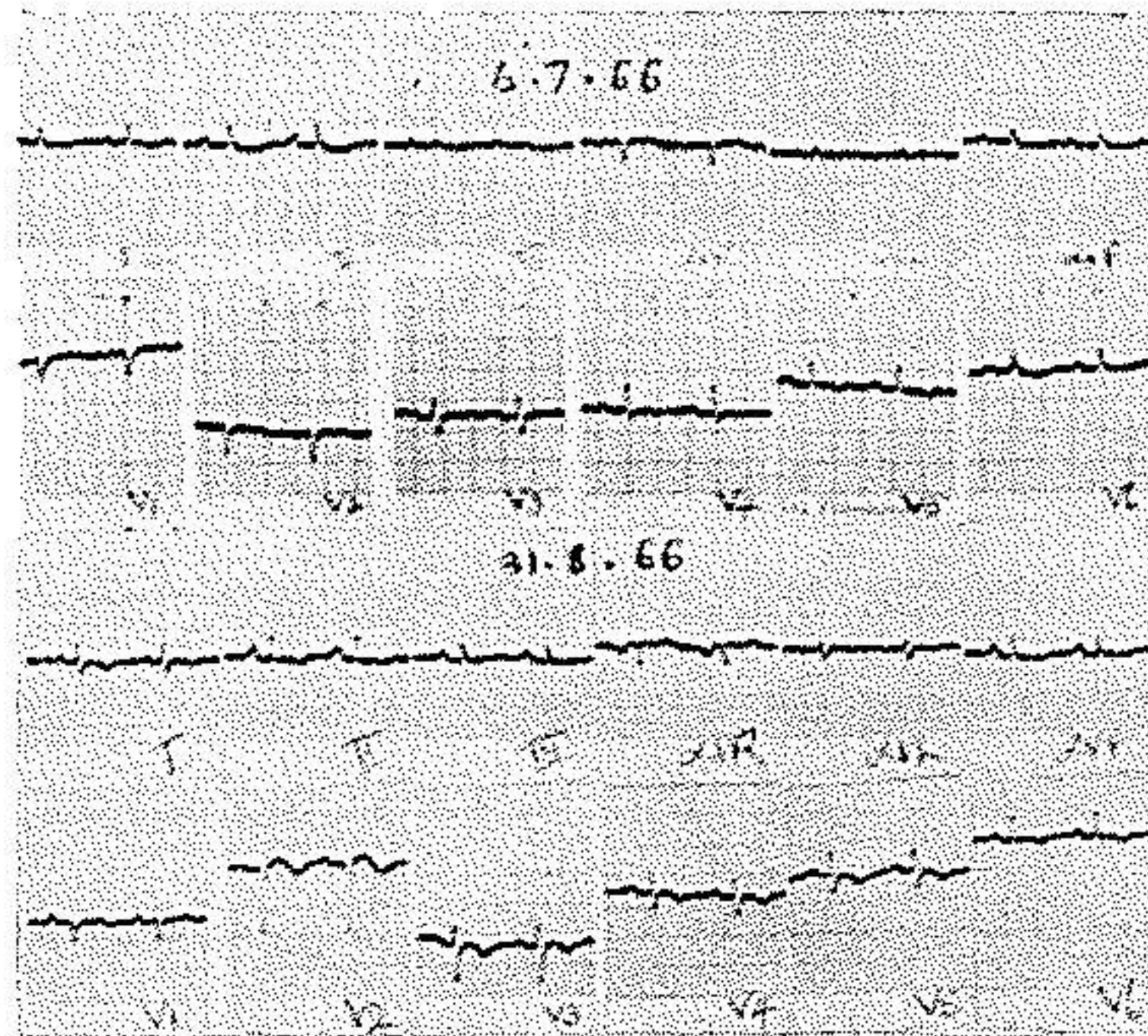
۱ - بیمار خانمی است ۶۹ ساله که در تاریخ ۱۹۶۶/۷/۷ به بیمارستان سینه‌سو تهامپتون معرفی شده است. مدت دو سال تنگی نفس در حال فعالیت داشته و از ۱۸ ماه قبل خیز پاها ظاهر شده و دو ماه بوده که ضعف شدید و خواب‌آلودگی به تابلوی بالینی ضمیمه شده و از چند روز قبل از مراجعه زردی آورده بوده است. بیمار در تمام این مدت دو سال با تشخیص نارسائی قلب معالجه میشده است ولی وضع عمومی او روز بروز بدتر شده و شکایت اصلی او در حال حاضر زردی، خیز درجه ۳ پاها، ضعف شدید و خواب‌آلودگی است. بیمار هیچگاه درد سینه و یا هموپتیزی نداشته است.

در معاینه، خانمی است لاغر اندام با زردی خفیف، نبض تند و پارادوکسال، فشار خون $\frac{130}{95}$ تا $\frac{120}{95}$ میلی‌متر جیوه، فشار وریدی گردن خیلی بالا با X نزولی عمیق، قلب در لمس آرام است و در سمع غیر از صدای سوم زودرس صدای اضافی مسموع نیست. کبد کمی بزرگ و سفت است ولی دردناک نیست.

الکتروکاردیوگرام شکل (۱) تا کیکاردی سینوسی با ولتاژ کم، اثر دیژیتال و مختصر برگشته بودن T در سمت چپ قلب را نشان میدهد.

در رادیوگرافی سینه شکل (۲) سایه قلب کمی بزرگتر از عادی، عروق ریوی کمی پر خون ولی آثاری از وجود کلسیم در پریکارد را نشان نمیدهد.

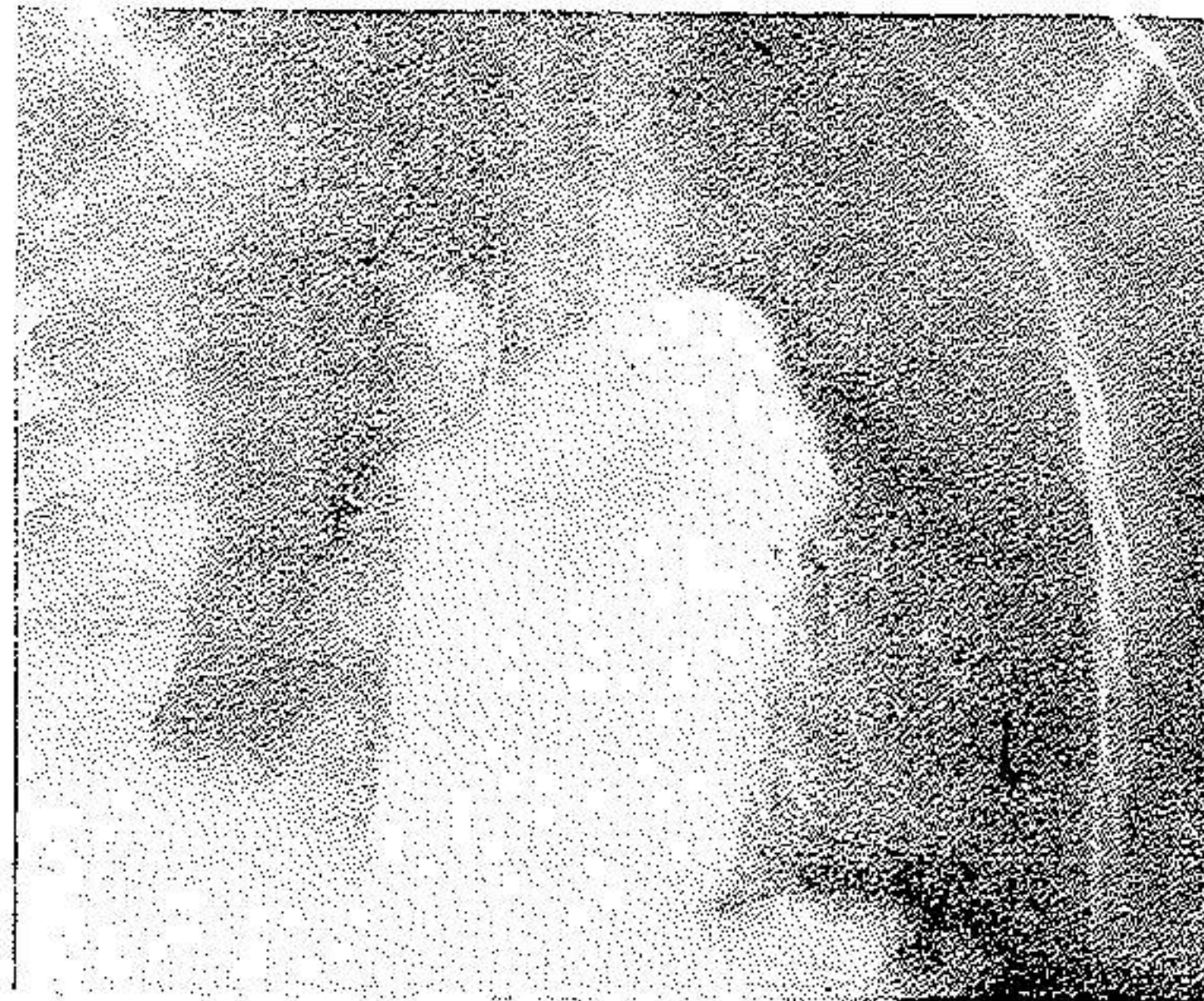شکل ۱
الکتروکاردیوگرام
بیمار اول قبل از عمل (بالا)
و بعد از عمل (پائین)



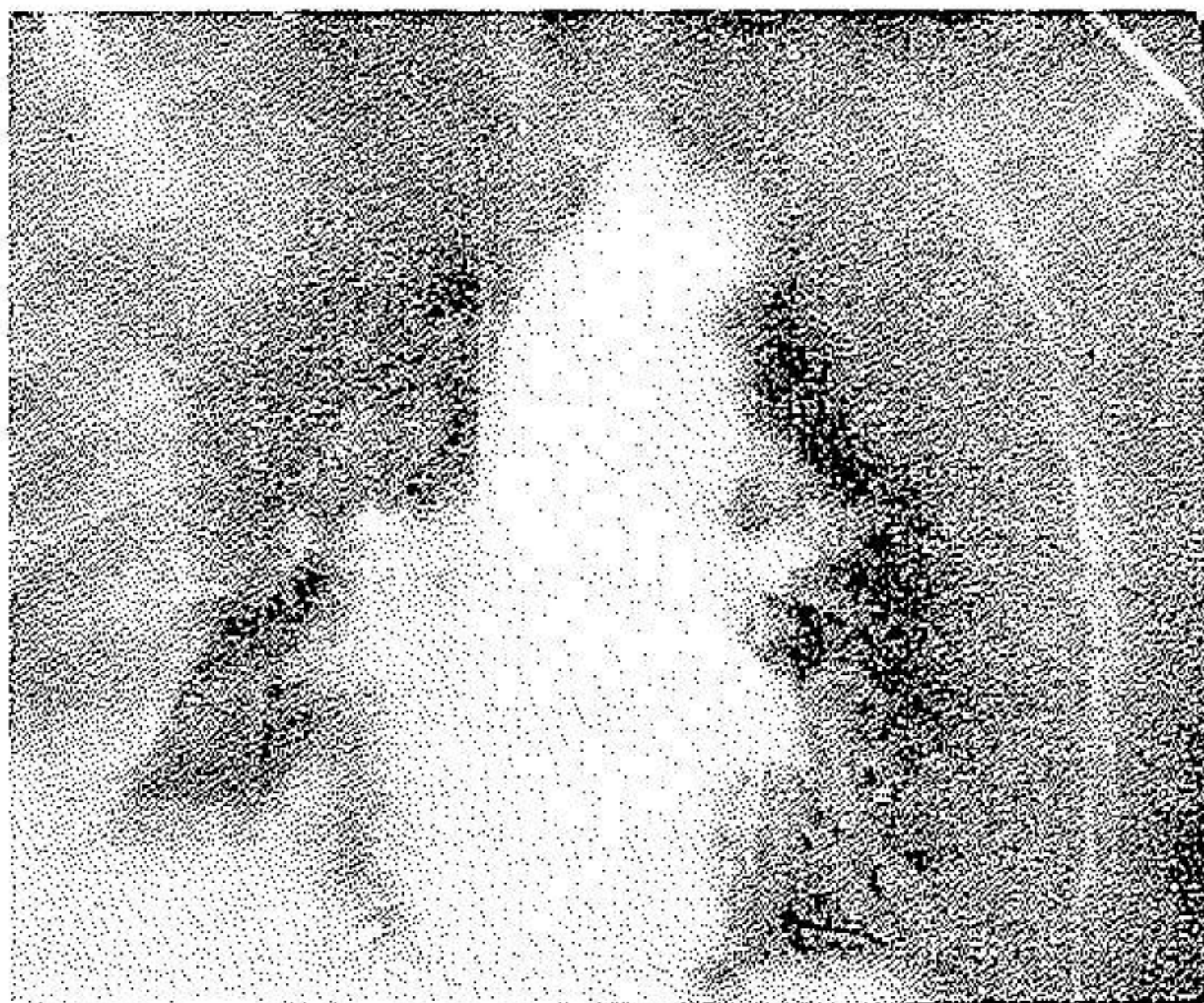شکل ۲
رادیوگرافی سینه بیمار
اول قبل از عمل

نتیجه آزمایشهای انجام شده بدین قرار است: هموگلوبین ۱۶٫۱ گرم در لیتر، بیلیروبین درادرا مثبت، فسفاتاز آلكالین ۱۱ واحد K.A. درصد سی سی، بیلیروبین توتال ۴٫۶ میلیگرم درصد، Zinc turbidity = یک واحد، تیمول توربیدیته = ۴ واحد، پروتئین توتال ۶٫۶ گرم (آلبومین ۲٫۷ و گلوبولین ۳٫۹) بانسبت آلبومین مساوی ۶۹٪، الکترولیت‌ها طبیعی، اوره خون ۸۴ میلیگرم درصد، تست گلوبولین

وجود عوامل آنتی نوکلئیک منفی ، بیوپسی کبد کنترسیون مزمن وریدی بدون آثاری از هیپاتیت را نشان داده است ، رادیوگرافی جمجمه طبیعی است .
 بیمار با تشخیص تمپوناد مزمن قلب تحت بررسی کاتتریسیم قلب و آنژیوگرافی دهلیزر است قرار میگیرد و تشخیص وجود مایعی در داخل پریکارد مسلم میگردد شکل (۳ الف و ب) . از پونکسیون پریکارد مایع خونی و غلیظ بدست میآید . لذا



الف



ب

شکل ۳ - آنژیوگرافی بیمار اول - شکل الف سمت راست قلب و شکل ب سمت چپ قلب را نشان میدهد : بکوچکی فضای بطن چپ حاصل از تمپوناد شدید توجه شود .

بیمار با تشخیص تمپوناد مزمن در اثر هموپریکارد تحت عمل جراحی پریکارد کتومی قرار میگیرد. Mr. Mcmillan, F.R.C.S. جراح مربوطه گزارش میدهد که پریکارد شدیداً تحت فشار مایع بوده و پس از خارج کردن ۳۰۰ سی سی مایع خونی از آن دریچه‌ای در سمت چپ و جلو پریکارد تعبیه و عمل خاتمه می‌پذیرد. ضمناً پریکارد کمی ضخیم بوده و در حدود یک میلیمتر ضخامت داشته است.

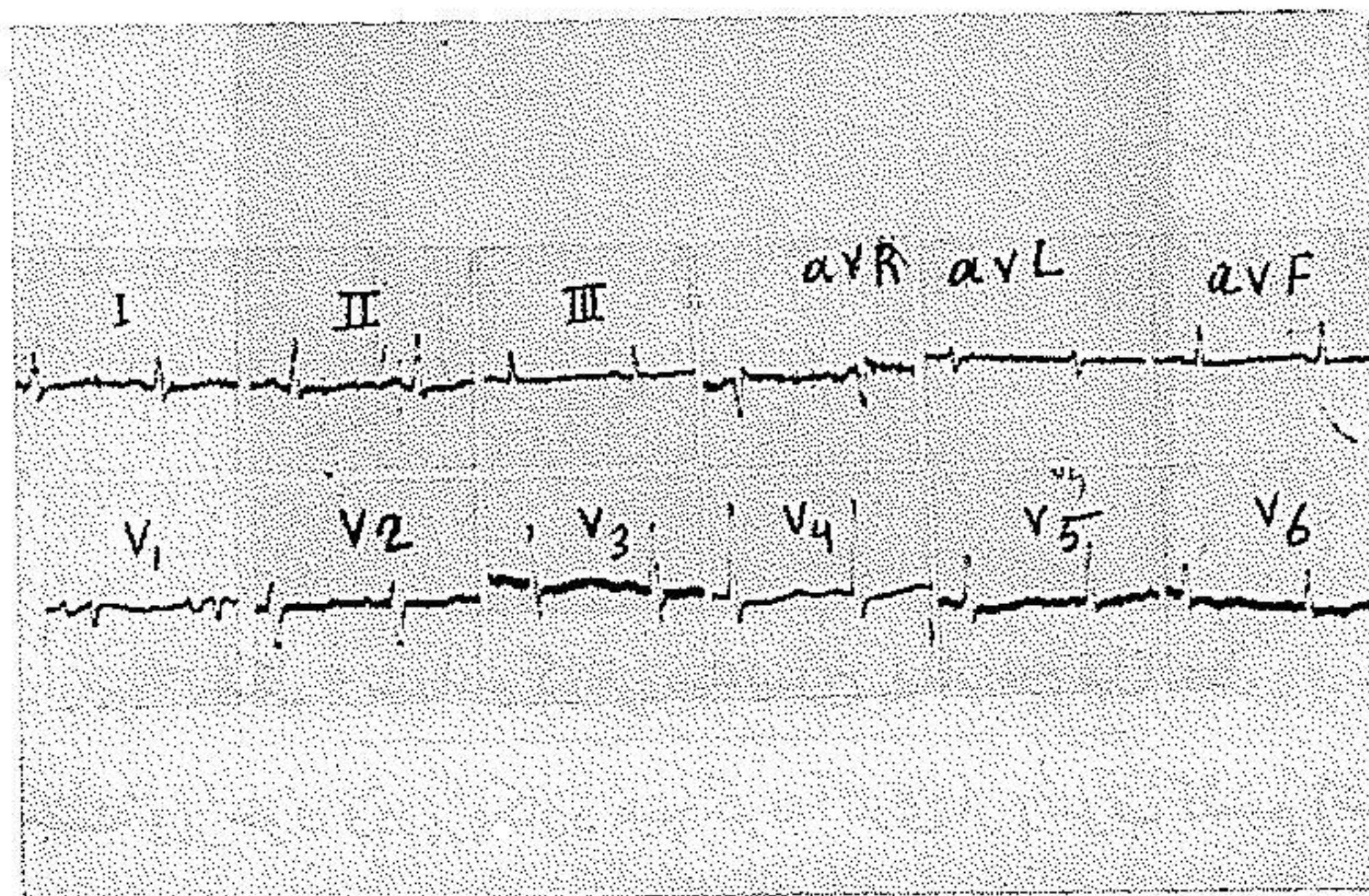
نتیجه آسیب شناسی از پرده پریکارد چنین است: تمام قسمت‌های برداشته شده از هیالین، نسوج ملتحمه فیبرو و انفیلتراسیون لنفوسیت و پلاسماسل ترکیب یافته است. آثاری از سل و یا نئوپلاسم وجود ندارد.

بیمار پس از عمل بتدریج روبه بهبود می‌گذارد. زردی برطرف شده، خیزها مرتفع، ضعف و خواب آلودگی بهتر میشود و بیمار با حال عمومی نسبتاً خوب مرخص میگردد.

آزمایش سرو لوژی از مایع پریکارد و خون از لحاظ ویرو لوژی منفی بوده است. تنها آزمایش غیر طبیعی نزد این بیمار یک سدیمان تاسیون سریع گلبول‌های قرمز در حدود ۱۰۰ میلیمتر در ساعت اول بوده است که از ابتدا تا انتهای بیماری وحتى موقع مرخص شدن از بیمارستان باقی بوده است.

۲- بیمار خانمی است سی و دو ساله، شغل ماشین نویس. شوهر و دو پسر هیجده ساله و ۷ ساله دارد. در پائیز سال ۴۵ کورتاژ میکند و در فروردین ۴۶ در تعقیب درد قفسه صدري دچار خیز دست و پا و صورت میشود. در ابتدا مختصر تبی هم میکرده است، ۴۰ روز در بیمارستانی بستری و تحت معالجه قرار میگیرد و کمی بهتر میشود. دو ماه بعد مجدداً خیز پا و آسیت می‌آورد. از آن به بعد گاهی بهتر بوده و گاهی خیز و آسیت فوق العاده زیاد میشده است. از یک سال قبل دیگر هیچگاه خیز کاملاً برطرف نمیگردد و آسیت مرتب زیاد میشود تا جائیکه ۷ مرتبه در اثر تنگی نفس فوق العاده و تحت فشار شدید بودن مایع آسیت، بزل شکمی و تخلیه‌ای انجام میگیرد.

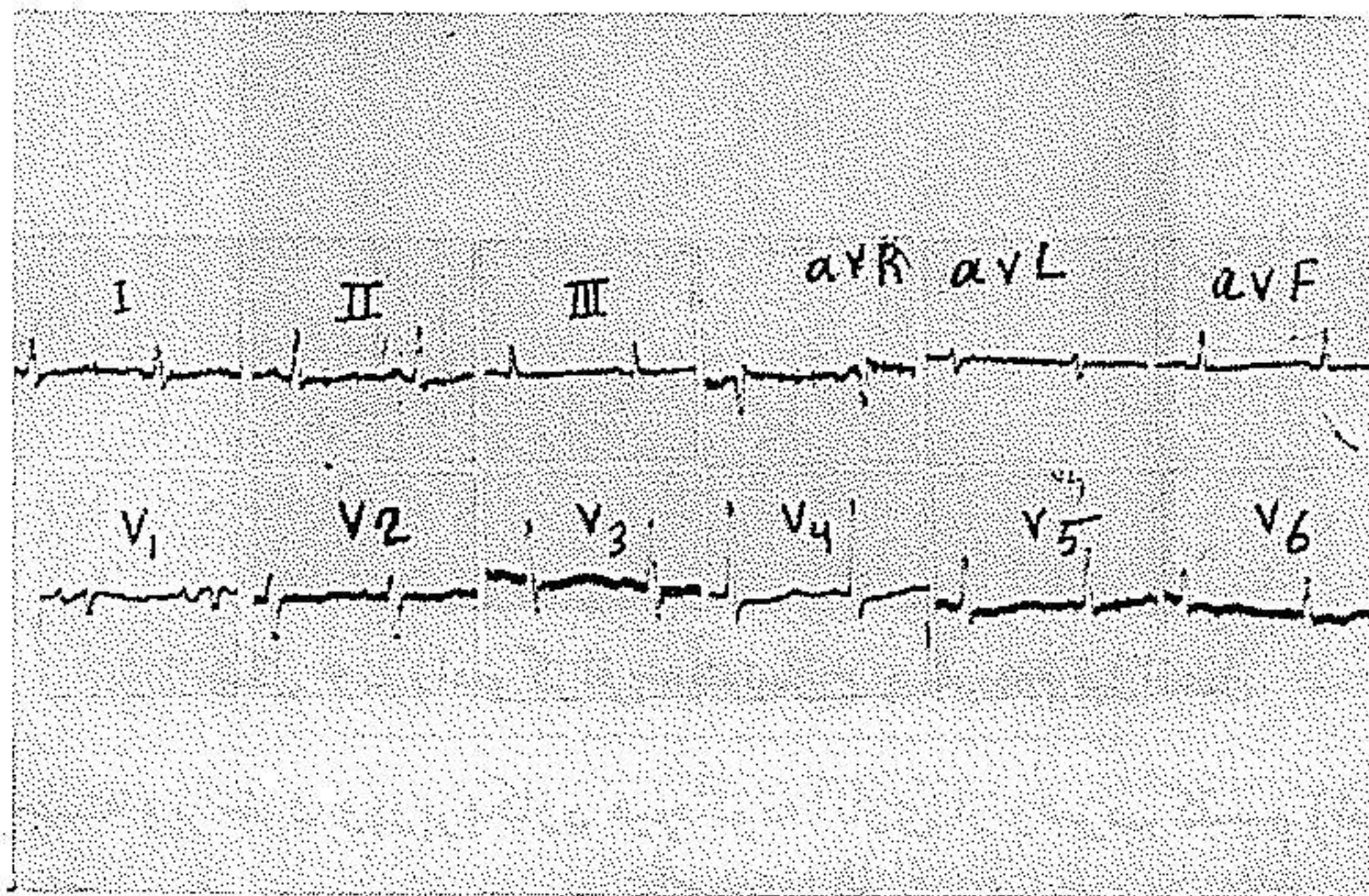
در تاریخ ۳۰/۱۱/۴۷ در معاینه بیمار بست باوضع عمومی نسبتاً خراب، تنگی نفس شدید، خیزپاها ++++، آسیت فراوان و تحت فشار، تعداد کمی عروق وریدی در بالای شکم دیده میشود ولی باعروق قفسه صدري ارتباط واضحی ندارد. بیمار کمی رنگ پریده است، ناخنها براق هستند، سیانوز وجود ندارد، نبض مرتب و ضعیف است ولی پارادوکسیکال نمیشود، فشار خون $\frac{100}{85}$ میلی متر جیوه است. فشار وریدی ژوگولر خیلی بالا و عروق وریدی پر خون و برجسته هستند و لذا هیچگونه بررسی موجی در آنها انجام پذیر نمیشود، فشار وریدی ۲۵۵ میلیمتر آب از زاویه استرنوم میباشد. قلب در لمس آرام و حتی رأس قلب قابل مشخص کردن نیست، در سمع قلب غیر از يك صدای سوم خیلی بلند وضع غیر عادی وجود ندارد. در ریهها رالهای برنشیک کم و بیش مسموع است، وضع کبد و طحال بعلت آسیت فراوان تحت فشار نامعلوم است.



شکل ۴ - الکتروکاردیوگرام بیمار دوم قبل از عمل

الکتروکاردیوگرام (شکل ۴) يك P دهلیزی وسیع و بیفازيك در V_1 را نشان میدهد و بعلاوه سگمانت ST-T در غالب اشتقاقها مسطح و T در V_6 منفی است. در رادیوگرافی سینه سایه قلب بزرگ (شکل ۵)، عروق ریوی و ورید کافوقانی

در تاریخ ۳۰/۱۱/۴۷ در معاینه بیمار است با وضع عمومی نسبتاً خراب، تنگی نفس شدید، خیزپاها ++++، آسیت فراوان و تحت فشار، تعداد کمی عروق وریدی در بالای شکم دیده میشود ولی با عروق قفسه صدی ارتباط واضحی ندارد. بیمار کمی رنگ پریده است، ناخنها براق هستند، سیانوز وجود ندارد، نبض مرتب و ضعیف است ولی پارادوکسیکال نمیشود، فشار خون $\frac{100}{85}$ میلی متر جیوه است. فشار وریدی ژوگولر خیلی بالا و عروق وریدی پر خون و برجسته هستند و لذا هیچگونه بررسی موجی در آنها انجام پذیر نمیشود، فشار وریدی ۲۵۵ میلی متر آب از زاویه استرنوم میباشد. قلب در لمس آرام و حتی رأس قلب قابل مشخص کردن نیست، در سمع قلب غیر از یک صدای سوم خیلی بلند وضع غیر عادی وجود ندارد. در ریهها رالهای برنشیک کم و بیش مسموع است، وضع کبد و طحال بعلت آسیت فراوان تحت فشار نامعلوم است.



شکل ۴ - الکتروکاردیوگرام بیمار دوم قبل از عمل

الکتروکاردیوگرام (شکل ۴) یک P دهلیزی وسیع و بیفازیک در V_1 را نشان میدهد و بعلاوه سگمانت ST-T در غالب اشتقاقها مسطح و T در V_6 منفی است. در رادیوگرافی سینه سایه قلب بزرگ (شکل ۵)، عروق ریوی و ورید کافوقانی

آئریوگر
ن خون ۷۰
بیعی، سفال
ار عناصر غر
ر با تشخیص
عمل پریکارد
۱۰ میلی متر) و
سی سی مای
های در سمت
پیری شد
امواج ورید
ور فاحشی که
کماه بعد از
د که بیمار
ماید که متأس
است. اتو

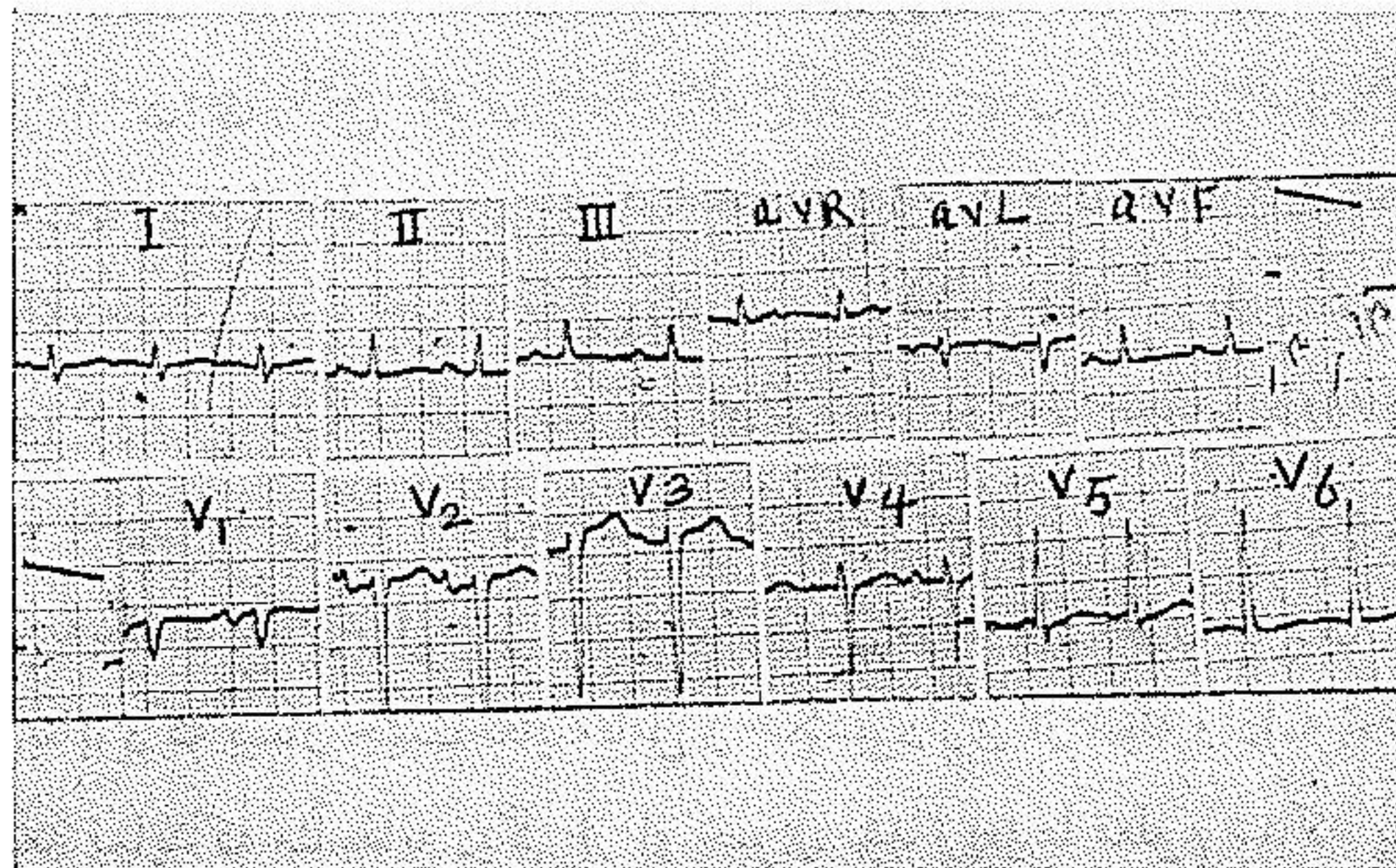
دست نیست .

آزمایش میکروسکوپی پریکارد برداشته شده ، خونریزی در پریکارد با فیبروز را نشان داد. آثاری از نئوپلاسم و یا آماس اختصاصی وجود نداشته است .

۳- خانم ۲۴ ساله ایست که از سه ماه قبل دچار درد بالای شکم و استفراغ میگردد. در معاینه، کبد و کیسه صفرا دردناک بوده است و در رادیوگرافی از کیسه صفرا باماده حاجب کیسه صفرا پر نمیشود. فشارخون هیچوقت از $\frac{90}{50}$ میلی متر جیوه بالاتر نمیرود و نبض مرتب و تند بوده است .

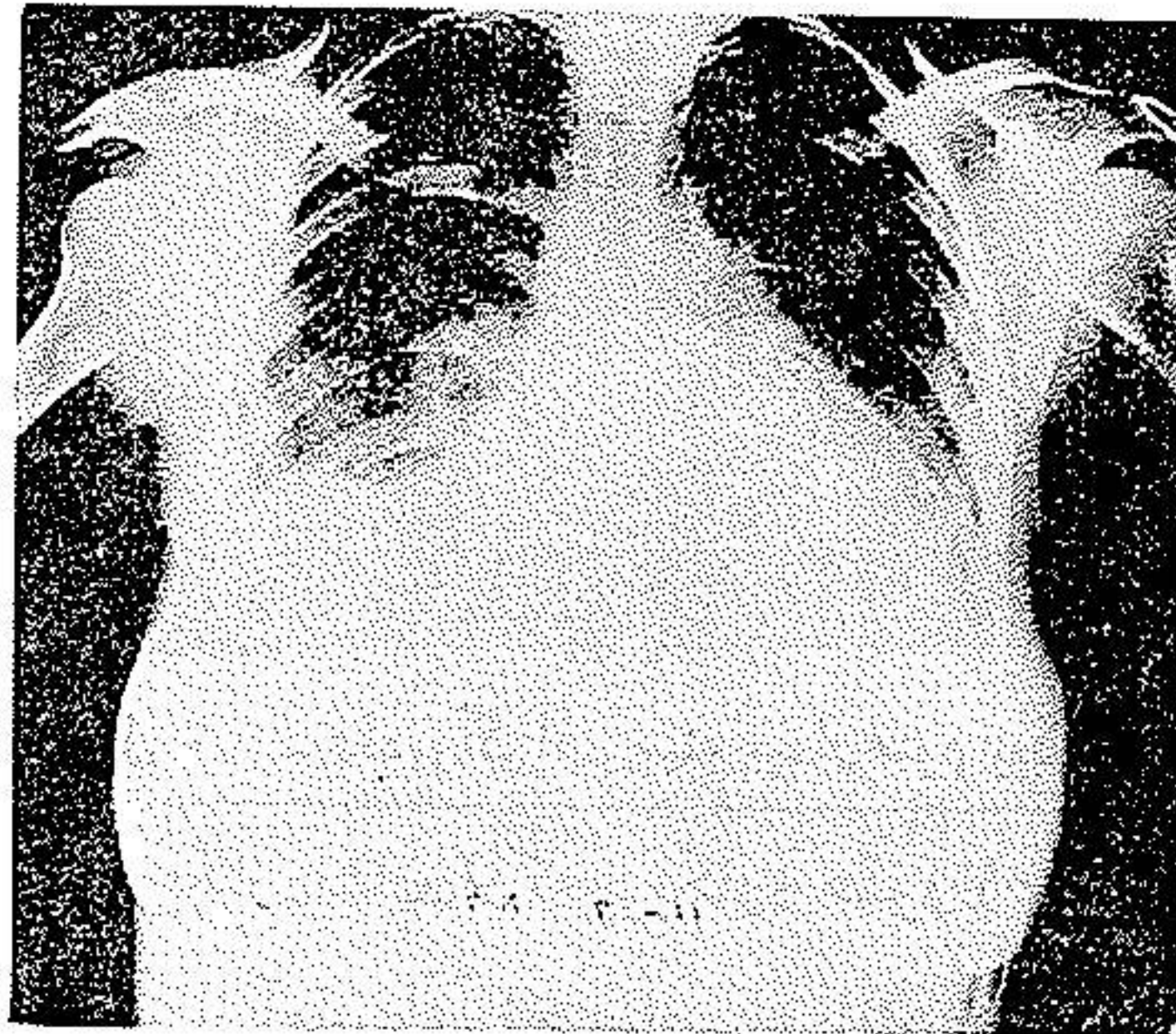
بیمار با تشخیص سنگ کیسه صفرا بتهران اعزام میگردد و بعلمت تندی ضربان قلب نظریه متخصص قلب خواسته میشود .

در معاینه حال عمومی نسبتاً خراب ، رنگ پریده و بیمار بدخلق و ناراحت بود. خیز خفیف ژنرالیزه داشت ، فشار وریدی گردن بالا بسا γ نزولی سریع ، نبض ضعیف و تند بیش از صد در دقیقه، فشارخون $\frac{85}{60}$ میلی متر جیوه ، کبد ۲ بند انگشت بزرگ و دردناک ، هر دو قاعده ریهها بخصوص طرف چپ کمی مات و رالهای مرطوب داشت . در سمع قلب صداها ضعیف بود و صدای سوم بطور وضوح مسموع بود ولی



شکل ۸ - الکتروکاردیوگرام بیمار سوم قبل از عمل

صدای اضافی دیگری وجود نداشت. الکتروکاردیوگرام تندی ضربان، کمی ولتاژ و صافی ST در D1 و D2 و avL و V6 را نشان داد (شکل ۸) در رادیوگرافی سینه (شکل ۹) سایه قلب مثلی و بزرگتر از معمول و عروق ریوی پر خون بودند.

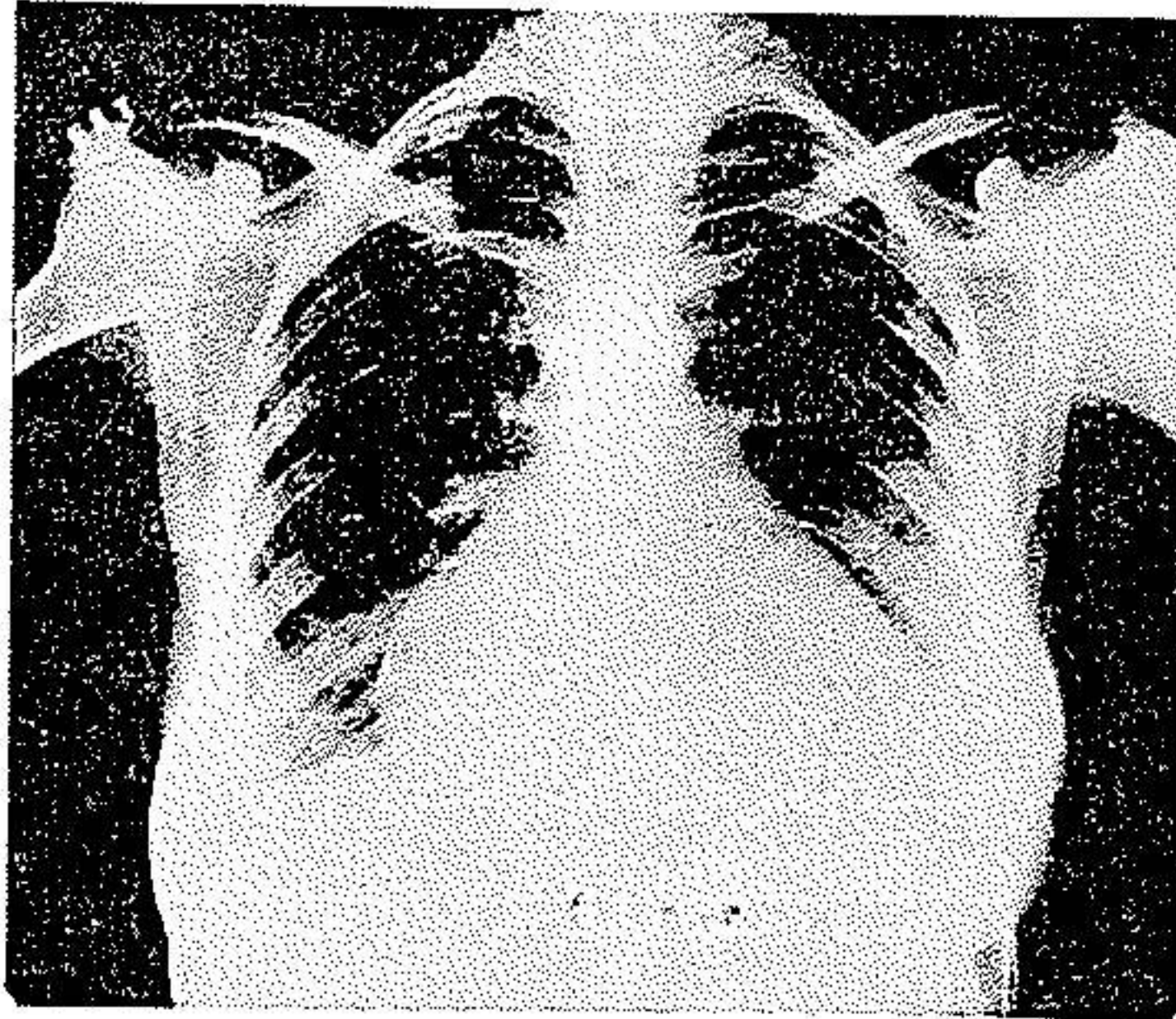


شکل ۹ - رادیوگرافی سینه بیمار سوم قبل از عمل

تشخیص پریکاردیت ترشچی برای بیمار مسلم و با آنکه آزمایشهای پاراکلینیک همه در حدود طبیعی و بخصوص سرعت سدیمان تاسیون ساعت اول ۲ میلیمتر بود بیمار تحت معالجه تجربی داروهای ضد سلی قرار گرفت و چون پس از ۱۲ روز نه تنها کوچکترین آثار بهبودی در او دیده نشد بلکه حالش روبه وخامت گذاشت لذا پونکسیون پریکارد بعمل آمد و مایع خونی غلیظی خارج گردید. بلافاصله بیمار توسط آقای دکتر فهید عمل شد و چنین گزارش گردید: «پریکارد تحت فشار شدید مایع بوده و پس از باز کردن آن در حدود ۹۰۰ سی سی مایع خونی غلیظ از آن خارج نمودیم سپس دریچه‌ای در سمت چپ پریکارد تعبیه گردید».

دوران بعد از عمل بدون هیچگونه حادثه‌ای سپری شد و بیمار بعد از ۱۲ روز با حال کاملاً خوب و وضع طبیعی، روحیه و خلق خوش از بیمارستان مرخص گردید.

شکل (۱۰) رادیوگرافی سینه بیمار را چند روز بعد از ترخیص از بیمارستان نشان میدهد.

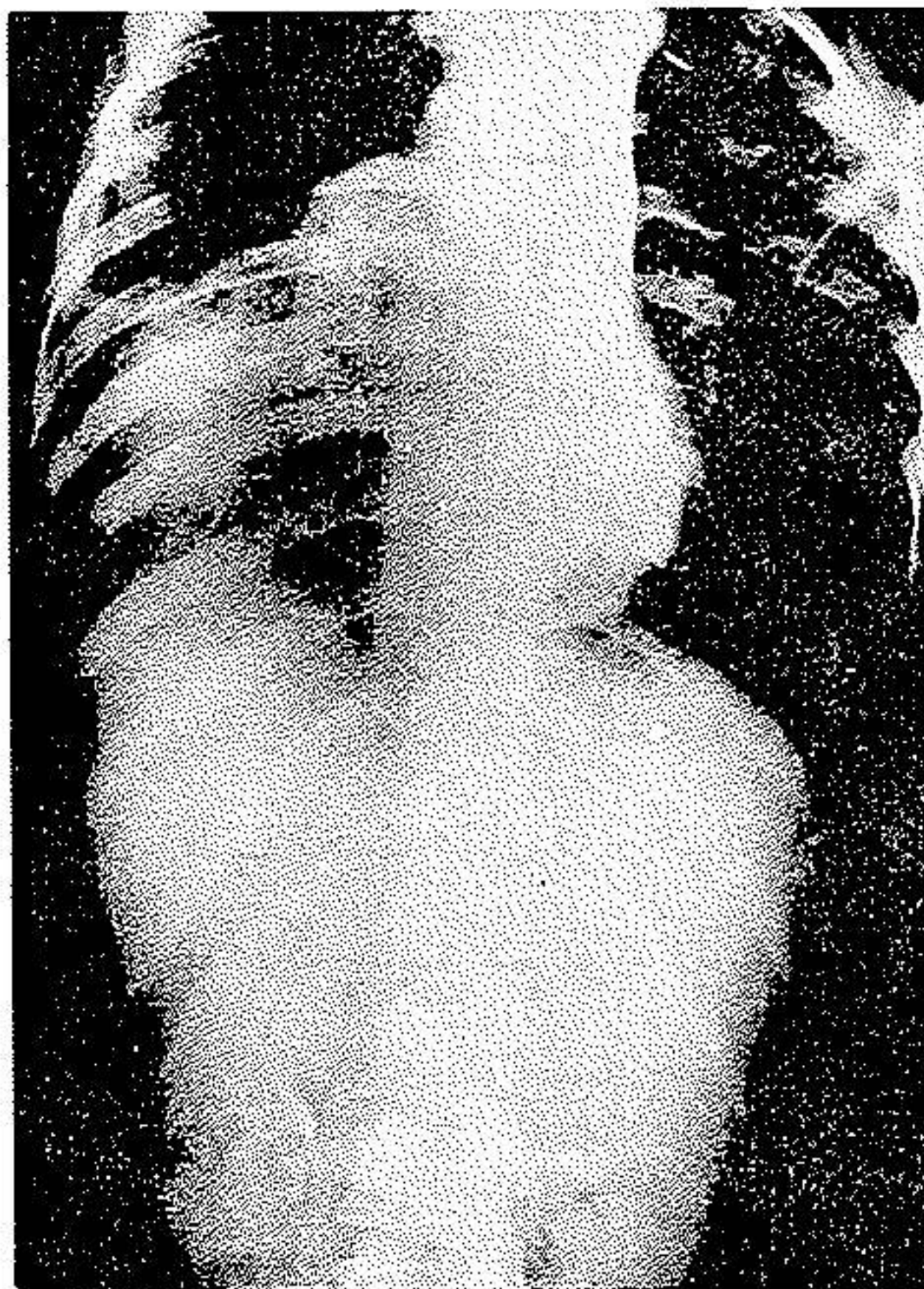


شکل ۱۰ - رادیوگرافی سینه بیمار سوم بعد از عمل

آسیب شناسی پریکارد نشان داد که پریکارد هموراژی قدیمی همراه با کثرسیون عروق دارد ولی آثاری از آماسهای اختصاصی ویانثوپلاسم ندارد .

دوسه هفته پس از بهبودی این بیمار مجدداً درد ناحیه اپیگاسترو کبد توأم با استفراغ شروع شد . پس از معاینه مجدد معلوم شد که آثار تمپوناد قلب مجدداً ظاهر شده است . فشار وریدی بالا و کبد بزرگ و دردناک بود . بزرگترین صدای قلب را صدای سوم تشکیل میداد . کلیه معالجات لازم برای درمان نارسائی قلب و همچنین تجویز داروهای مدرکاری از پیش نبردند لذا از بیمار آنژیوگرافی انتخابی دهلیز راست (شکل ۱۱) بعمل آمد و معلوم شد که مجدداً در پرده پریکارد مایع جمع شده است . بیمار مجدداً تحت عمل جراحی قرار گرفت و معلوم شد که محل پریکارد کتومی تا حدی چسبندگی پیدا کرده و بعلاوه مقداری مایع خونی در پشت قلب محبوس شده است . چسبندگی مرتفع و مایع خونی خارج و قلب آزاد گردید . بعد از عمل حال عمومی بسرعت بهبودی یافت و پس از سه هفته بیمار مرخص گردید . متأسفانه مجدداً قریب به یکماه بعد مراجعه کرد در حالیکه کلیه آثار تمپوناد رجعت کرده بود . در این دفعه کبد بزرگ و سفت و مختصر آسیتی هم ضمیمه گردیده بود .

کلیه آزمایشهای انجام شده مجدداً منفی بود ، سرعت رسوب گلبولی طبیعی ،



شکل ۱۱ آنژیوگرافی بیمار سوم که وجود مایع در پریکارد را مسلم میدارد .

پونکسیون مغز استخوان عادی، تست لانتکس و مسانتومنفی، کشت مایع آسیت چه در محیط عادی و چه در محیط اختصاصی سل منفی بود .

معالجات نارسائی قلب و تجویز مدرها جواب نداد و لذا این بار دیگر بدون آنژیوگرافی با تشخیص کلینیکی تمپوناد مجدد قلب و *Adhesive pericarditis* برای انجام عمل پریکاردکتومی توتال بجرّاح سپرده شد ولی در عمل مشاهده گردید که پریکارد آزاد است و در آن هیچگونه مایعی وجود ندارد . در عوض خود قلب است که بزرگ شده و جدار بطنها فوق العاده نازک میباشد . بعلت نازکی شدید جدار بطن ، جراح صلاح به بیوپسی از میوکارد نمی بیند و عمل را ختم میکند .

در حال حاضر چنین بنظر میرسد که یکنوع میوپاتی *Paperlike* ضمیمه شده است و میتوان چنین حدس زد که عاملی که موجب پیدایش پریکاردیت خونی بود کم کم بر روی عضله قلب نیز اثر کرده و وضع موجود را به بار آورده است .

بحث

پریکاردیت مزمن ترشچی بیش از بیست سال (۴) است که شناخته و نامگذاری شده است و تا بحال مکرر شرح حالهایی چه از انواع با علت و چه بدون علت آن منتشر گردیده است. در تمام این حالات مایع خیلی زیاد بتدریج در پریکارد جمع شده، سایه قلب خیلی بزرگ بوده و بیمار جز در اواخر دوران بیماری آثار کلینیکی زیادی نداشته است و بخصوص در هیچیک از این موارد مایع از ابتدا خونی نبوده است. این سه بیمار از هر جهت با موارد منتشر شده فرق دارند. اولاً مایع پریکارد زیاد نبوده و با مقدار کم آن، قلب تحت فشار قرار گرفته و ثانیاً مایع آن مایعی بوده از ابتدا خونی و غلیظ، بعلاوه با آنکه مایع کم بوده آثار کامل و شدید یک تمپوناد مزمن در کار بوده است. جالب آنکه پریکارد نتوانسته خود را توسعه دهد و با وضع جدید آشنا سازد. در حقیقت پریکارد در این بیماری مثل پرده ثابت و غیر قابل کششی بوده که قلب را فرا گرفته، ترشح مایع خونی در این محفظه ثابت به قیمت کسری فضای لازم برای قلب تمام گردیده، قدرت پذیرش خون برای قلب در زمان دیاستول کاهش یافته لذا خون در دهلیزها و اورده مربوطه پس زده تحت فشار قرار گرفته است به همین دلیل این بیماران تمام آثار کلینیکی و علائم فیزیکی یک پریکاردیت فشارنده (Constrictive Pericarditis) را دارا بوده اند. فشاروریدی بالا، γ نزولی سریع، کبد بزرگ، یرقان، آسیت و خیز پاها به همین دلیل موجود بوده است. ضمناً در این بیماران از آنجا که قلب خون کمتری دریافت میکند پس بازده آن نقصان می یابد. اگر انتهاها سرد است و بیماران از لحاظ خلق غیر عادی هستند و فشارخونشان پائین است همه در نتیجه کاهش دبی قلب است. بعلاوه نبض و فشارخون پارادوکسیکال گاهی وجود دارد بدین معنی که در زمان شهیق نبض ضعیف و حتی ناپدید میشود و فشارخون پائین می افتد و در زمان زفیر مجدداً بوضع عادی بر میگردد و این بعلت آنستکه با پائین رفتن دیافراگم پرده پریکارد بیشتر کشیده شده از وسعت آن باز هم بیشتر کاسته میشود (۱۴). از لحاظ سمعی هیچگونه آثار عارضه دریچه ای وجود

نداشته ، صداها کمی خفه و معمولاً بلندترین صدا را صدای سوم (Rapid Filling phase) تشکیل میداده است . گاهی بیماران تنگی نفس داشته‌اند که میتواند هم بعلت کمی دبی قلب وهم بعلت زیادشدن آسیت و بالا رفتن دیافراگم باشد . در صورت اخیر فضای تنفسی که خود توسط قلب حجیمتر از معمول نقصان یافته بازهم بیشتر کاهش مییابد .

تشخیص : بادر نظر گرفتن علائم بیماری از لحاظ بالینی تشخیص تحت فشار بودن قلب نسبتاً آسان و تا حدودی مسلم است ولی باید دانست آیا قلب بعلت فیبروالاتوز آندوکارد ویا کاردیومیوپاتی ویا عوارض پریکارد تحت فشار است؟ آیا پریکارد بعلت التصاق و آهکی شدن (Constrictive Pericarditis) غیر قابل اتساع است؟ و یا اینکه وجود مایع تحت فشار (تمپوناد) در آن مانعی در سر راه قلب شده است؟ اینها مطالبی است که توسط وسایل کمکی که در اختیار هست بایستی روشن گردد .

الکتروکاردیوگرام : این آزمایش تا حدودی به تشخیص کمک مینماید و در غالب کاردیومیوپاتی‌ها، در کلیه فیبروزهای آندوکارد و یا آندومیوکارد تغییراتی نسبتاً مشخص را نشان میدهد . در ضایعات پریکارد بصورت تغییرات ST ، کمی ولتاژ کلی و بخصوص اینکه آثاری از هیپرتروفی بطن ویا نقص هدایت (conduction defect) نشان نمیدهد خیلی خوب میتواند موجب هدایت به تشخیص ویا لااقل نزدیک شدن به آن شود .

رادیوگرافی سینه : کمک فوق‌العاده مینماید . سایه قلب کمی بزرگتر از عادی است و ضمناً آثار رسوب کلسیم در پریکارد دیده نمیشود . بزرگتر از عادی بودن سایه قلب مؤید عارضه قلبی است ولی نمیتواند مسلم کند که این بزرگی در کجاست آیا خود قلب بزرگ است؟ آیا گشاد شده است؟ ویا اینکه مایعی در پریکارد موجب این توسعه حجم گردیده است؟ ولی دوچیز را مسلماً رد میکند اولاً چون حجم قلب خیلی بزرگ نیست درحالیکه بیمار آثار ازدیاد فشار وریدی را

دارد پس يك پریکاردیت ترشحي مزمن بنحوی که تابحال بکار رفته است (۲) رد میشود . ثانیاً چون رسوب کلسیم در جدار پریکارد دیده نمیشود احتمال وجود پریکاردیت التصاقی بر طرف میگردد .

آنژیوگرافی : رادیوگرافی ساده همانطور که ذکر آن رفت فقط حجیم تر بودن سایه قلب را میتواند بر ملا کند . برای آنکه ثابت شود که این بزرگی حجم در اثر وجود مایعی در پریکارد است بهترین وسیله آنژیوگرافی است . کاتتری را از یکی از وریدهای بازو وارد کرده و تا دهلیز راست هدایت میکنیم . درست است که میتوان باتکیه دادن نوك کاتتر به جدار دهلیز (بشرط وجود فاصله بین کاتتر و سایه جداری قلب) وجود مایع در پریکارد را مشخص ساخت ولی بهترین کار اینست که در حدود ۲۰ سی سی اورگرافین ۷۶٪ با فشار داخل دهلیز راست تزریق نمود و بلافاصله عکسبرداری کرد (Selective Right Atrial Angiography) شکل های ۳ و ۷ و ۱۱ بخوبی نشان میدهند که بین جدار دهلیز پر شده از ماده حاجب و جدار خارجی سایه قلب فاصله واضحی موجود میباشد که بهترین مویسد وجود مایع در پریکارد میباشد .

بزل پریکارد : پس از آنکه معلوم شد که مایعی در پریکارد موجود است برای تعیین نوع این مایع بهترین راه پنکسیون پریکارد میباشد . در این بیماران پنکسیون از خارج و از رأس قلب انجام گردید . مایع خارج شده مایعی بوده خونی غلیظ که بخصوص بلافاصله ژلیفه گردیده و باتکان دادن، باز بصورت مایع در آمده است .
درمان : بانحوه تحقیقی که ذکر شد وجود يك تمپوناد مزمن پریکارد حاصل از وجود يك هموپریکارد غلیظ مسلم میگردد . بهترین راه برای آزاد کردن قلب آزاد کردن پریکارد میباشد و چون علت تشکیل هموپریکارد نامعلوم است بنابراین شك نیست که پریکاردیوتومی فقط نمیتواند بجز نتیجه موقت ، خاصیت درمانی کلی داشته باشد . لذا این بیماران تحت عمل پریکاردکتومی قرار گرفتند و دریچه ای در پریکارد چپ آنها تعبیه گردید .

پس از عمل به تدریج خیز پاها بر طرف گردید. فشار وریدهای ژوگولر پائین آمد و بیماران بهبودی موقت پیدا کردند. اگر آسیت بیمار دوم تا مدتی بعد هنوز هم کاملاً بر طرف نگردیده است بظن قوی مربوط به افزوده شدن يك فیروز قلبی به آن بوده که نتیجه دو سال تأخیر در تشخیص و تعویق در اقدام به پریکاردکتومی بوده است.

از آنجا که یکی از علل پریکاردیتهای التصاقی هموپریکاردها میباشند و بازگشت آثار تمپوناد در بیمار سوم نیز نشان داد که امکان چسبندگی اطراف دریچه تعبیه شده زیاد است لذا بنظر میرسد که صلاح آن باشد که در این بیماران از وهله اول پریکاردکتومی توتال نمود و به پریکاردکتومی موضعی و ایجاد دریچه قناعت نمود. **آسیب شناسی:** در آسیب شناسی پسرده برداشته شده پریکارد تغییراتی دال بر بیماری بخصوصی دیده نشد. پریکاردها ضخیم و فیروزه بوده است و بخصوص آثاری از نئوپلاسم و یا عفونت اختصاصی در آن دیده نشده است.

علت: علت این بیماری مثل پریکاردیت های ترشچی مزمن نامعلوم است. کلیه آزمایشهای انجام شده برای بیماران طبیعی بسوده است غیر از سرعت رسوب گلبولهای قرمز که در بیمار اول همیشه بالا بوده است.

بیچه علت مایع پریکارد خونی است؟ موضوعی است که در حال حاضر بهیچوجه در باره آن نمیتوان اظهار نظر نمود.

بیچه علت پریکارد در این نوع بیماری قابلیت توسعه ندارد و مایع در آن زود تحت فشار قرار میگیرد در حالیکه در پریکاردیت ترشچی مزمن اینقدر وسیع میگردد و سالها میگذرد بدون اینکه مایع تحت فشار قرار گیرد؟ شاید بعلت وجود خون و فیبرین از لحظات اول عارضه باشد چون فیبرین به جدار پریکارد می چسبد و تشکیل فیروز را در پریکارد تسریع مینماید و وقتی که پریکارد ضخیم شده فیروزه هم شد شك نیست دیگر خاصیت ارتجاعی نخواهد داشت و لذا پریکارد دیگر خیلی بزرگتر نمیشود. در عوض مایع ترشچی داخل آن تحت فشار قرار میگیرد.

علت مرگ بیمار دوم چندماه بعد از عمل و عود بیماری در بیمار سوم و ضمیمه شدن يك میوپاتی در وهله آخر همه نامعلوم و بدون شك و وابسته به اصل بیماری است که در حال حاضر از نظر ما ناشناخته میباشد.

خلاصه:

سالهاست، که پریکاردیت‌های ترشچی مزمن چه با علت و چه بدون علت شناخته شده‌اند و مکرر شرح حالهایی منتشر گردیده است. در تمام این حالات مایع تجسعی در پریکارد زیاد، سایه قلب خیلی بزرگ و بیمار سالها مبتلا بعارضه قلبی بوده است بدون اینکه شکایت و ناراحتی فوق العاده‌ای داشته باشد و بعلاوه مایع پریکارد مایعی بوده روشن که جز در موارد تکرار پنکسیون و تروماتیسیم هیچگاه خونی نبوده است.

در این مقاله شرح حال ۳ بیمار ذکر شده است که باتشخیصهای نارسائی قلب راست، سیروز کبد و کلسیستیت و سنگ کيسه صفرا تحت معالجه بوده‌اند و بالاخره تشخیص واقعی «تمپوناد در اثر همو پریکارد مزمن» بوده است. راه تشخیص عبارتست از: ۱ - آثار کلینیکی حاصل از عوامل فشارنده قلب ۲ - الکتروکاردیوگرام هماهنگ با عارضه پریکارد و بدون داشتن آثار ضایعه میوکارد، آندوکارد و یا نقص هدایت ۳ - رادیوگرافی سینه با سایه قلب بزرگتر از عادی ولی بدون علائم رسوب کلسیم در پریکارد ۴ - آنژیوگرافی که بانشان دادن فاصله بین دهلیز راست و کنار راست سایه قلب، وجود مایع پریکارد را مسلم میسازد. ۵ - بالاخره پنکسیون پریکارد که يك مایع خونی غلیظ را بیرون میآورد.

علت این پریکاردیت هم مثل انواع ترشچی مزمن نامعلوم است. علت خونی بودن آن از ابتدا نامشخص است. علت ایجاد تمپوناد مزمن و عدم گسترش پریکارد در این عارضه وجود همو پریکارد و رسوب فیبرین بر روی پریکارد و توسعه سریع فیروز در آن فرض گردیده است. معالجه با پریکاردکتومی و نتیجه آن موقتاً مطلوب است.

Summary

Since long time ago «chronic effusive pericarditis» with known or unknown ethiology, has been diagnosed, and frequent observations have been published.

In all of them the pericardial effusion has been plenty, the heart shadow very large and the patient has had it for a long time without having any severe complaints or uncomfartableness. Besides, the pericardial effusion has never been haemorrhagic otherwise due to repeated pericardial punctures

There are the histories of 3 female patients who have been under unresponsive treatment for the right heart failure, liver cirrhosis and cholelithiasis and ultimately the real diagnosis of chronic tamponade by haemopericardial effusion has been set out. The way of approach is by:

1 - Clinical observation and the physical signs of the heart which is under pressure.

2 - Electrocardiogram going with pericardial damage without any endocardial, myocardial, or conduction abnormality.

3 - Chest X-ray of enlarged heart shadow without pericardial calcification.

4 - Selective right atrial Angiography which shows a gap between the right atrial wall and the right silhouette of the heart shadow.

5 - Finally, pericardial puncture which produce a condensed haemorrhagic effusion.

The ethiology of this disorder, like the chronic effusive pericarditis, is unknown.

The cause of producing chronic tamponade and unexpandibility of the pericardium is presumed to be rapid formation of the fibrosis in a very well fibrine availability of a haemopericardial effusion.

Treatment is by pericardectomy and the result is temporarily promising.

Résumé

Dans cet article, après une revue générale sur les Péricardites chroniques, on a rappelé le cas de trois malades qui avaient subi le traitement de l'insuffisance cardiaque, de la cirrhose hépatique de la cholécystite et de la lithiase biliaire. Enfin on a trouvé le diagnostic réel; c'était la temponade du coeur par l'hémopéricarde chronique. Les traits du diagnostic sont:

- 1 - Les signes cliniques dûs à la compression du coeur.
- 2 - Les signes d' E.C.G. qui présentent seulement une lésion du péricarde, mais non du myocarde, de l'endocarde ou des troubles de conduction.
- 3 - L'ombre étendu du coeur en RX., sans les signes de la sédimentation du calcium dans le Péricarde.
- 4 - La distance trouvée entre l'oreillette droite et le côté droit du coeur, dans l'examen d'angiographique.
- 5 - Le liquide concentré, contenant du sang, obtenu par la ponction péricardique.

L'éthiologie de cette forme de péricardite à épanchement est en core inconnu comme celui de tous les autres. On droit que l'hémopéricarde, le sédiment de fibrine et le développement rapide du tissu fibrosé sont les causes de la temponade chronique du coeur.

References

- 1 - Lower R. Lancet 2, 539, 1935
- 2 - D. Evan Bedford; B.Heart Journal, **26**, 499, 1964.
- 3 - Poul wood; Diseases of the heart and circulation, third Edition, 1968, Pub. Eyre & spottiswoode, London, 782
- 4 - Blumenfeld, H, and Thomas, S. F. Radiology, **44**, 335, 1945.
- 5 - Sawyer, C.G., and al., Amer. Heart J. **44**, 207, 1952.
- 6 - Meltzer, J.I., Amer. J. Med. **20**, 638, 1945.
- 7 - Bergen, S.S. Circulation, **22**, 144, 1960.

- 8 - Kong, T.Q., Kellum, R.E., and Hoserick, J.R., *Circulation*, **26**, 7, 1962.
- 9 - Kern, R. A., soloff, L. A., Snape, W.J. and Bello, C.T.; (Myxoedema heart). *Amer. J. med. sci.* **217**, 609, 1949.
- 10 - Soloff, L.A., and Bello, C.T., anaemia *Circulation*, **2**, 298, 1950.
- 11 - Gonin, A., and Perrin, A., *Arch. Mal. Coeur* **47**: 1001, 1954.
- 12 - Steinberg, I., *Amer. J. Roentgen.*, **84**: 409, 1960.
- 13 - Tabatznik, B., and Isaacs., J.P., *Amer. J. Cardiol.*, **7**: 83, 1961.
- 14 - Poul wood,: *Diseases of the heart and circulation*. Second edition. 1956. Pub. Eyre & Spottiswoode, London, 678

نقشه گرافی می

ره را بخوبی

نفوذ بداخل

ت در دسترس

امروزه

حی وسیع

نست که چنا

را نیز حده

بود میآید م

ه علائم بالی

۳۷ درصد از

ن بررسی

د و جراحان

گتر از معمول

است باعه

ریق مواد ر

ه و اشکالات

م است پس

د و چه نباشنا

ولی این ب

لنفاوی ناحیه

ل تر به ذکر

تقسیم بنا