

لوزالمعده سرگردان

پانکراس آبران

دکتر امان‌الله وزیرزاده (*)

اسامی مترادف این عارضه Accessory و Pancréas hétérotopique و Pancras است که همه دلالت بر یک بیماری میکنند که در آن نسج پانکراس در خارج از جای طبیعی خود قرار میگیرد. این نوع پانکراس هیچ ارتباط عروقی و تشخصی بالوزالمعده اصلی ندارد و یک آنومالی جنینی است. شیوع آن زیادتر از میزانی است که در نامه‌های پزشکی ذکر شده است.

شیوع بیماری - بین ۰/۰۴٪ تا ۲٪ است. Duff در ۱۹۷۰ اتوپسی ۲۱ مورد را ذکر کرده است (۱٪)

Feldman در ۲۶۵ نکروپسی نزد بالغین ۲۳ مورد پیدا کرده است (۱۲/۵٪)

در آمار دیگر در ۱۴۵ نکروپسی در بچه‌ها ۲۲ مورد از این عارضه پیدا شده است (۱۵٪)

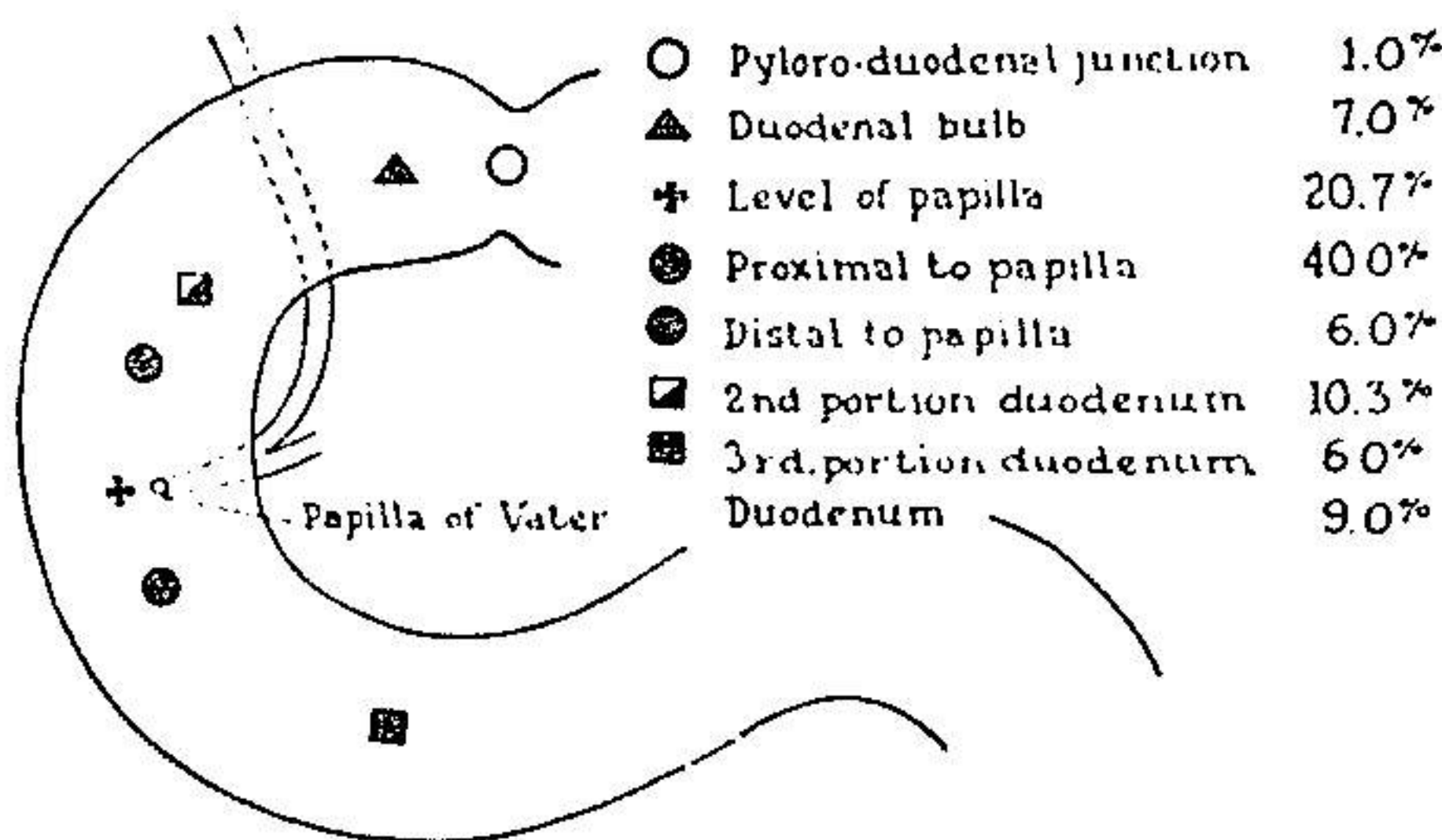
جنین شناسی و تشریح مرضی: این عارضه نتیجه اختلال در نمو جنینی پانکراس است یعنی در محل اتصال دو آنالگن (Analgen) که عبارت از چین‌های شکمی و پشتی از دئودنوم جنینی است، بوجود میاید. این اتصال دو آنالگی در بالای کپسول و اثر در دئودنوم ایجاد میگردد (محل ابتلاء بیشتر عارضه). اندازه پانکراس اصلی طبیعی است. این ندول پانکراس سرگردان در زیر مخاط یا در زیر سرورز پیدا میشود. بوسیله لمس ندول را میتوان حس کرد و معتقدند در ۶۰٪ موارد

* - استاد جراحی دانشکده پزشکی تهران

Downloaded from tjpm.ums.ac.ir on 2024-11-25

تشخیص بالمس موقع عمل ویانکروپسی بوده است. البته اگر ندول در سطح خلفی دئودنوم باشد لمس آن مشکل است. اطراف ندول محدود و قوام آن سفت تر از سایر جاهاست این ندول بندرت پایه دار بوده و در فضای داخلی اثنی عشر آویزان است و ممکن است آنرا با سرطان اشتباه کرد. تمام ساختمان طبیعی يك لوزالمعده مثل جزایر لانگرهانس، آسینی ها و مجاری ممکن است در لوزالمعده سرگردان وجود داشته باشد. در دوران طفولیت بکندی ندولها نمو پیدا میکند و اندازه آنها از ۱ تا ۲۰ سانتی متر بیشتر نمیشود ولی Holsweissig يك مورد را ذکر کرده است که اندازه آن $۳/۵ \times ۶$ سانتی متر و در بیماری Norris اندازه آن $۱/۵ \times ۲$ سانتی متر بوده است. در بیمار ما هم اندازه تومر در مشاهده و لمس و رادیوگرافی در همین حدود بوده است در اثر التهاب یا تشکیل کیسه یادژنرسانس سرطانی حجم غده بزرگ میشود. این تومور در تمام نقاط لوله هاضمه دیده میشود. گاهی ندولها متعدد میباشند. بیماری در معده و اثنی عشر بیشتر شایع است. آمارهای مختلف بین ۱۷ - ۲۷٪ شیوع آنرا ذکر کرده اند.

لوزالمعده سرگردان در همه جای اثنی عشر دیده میشود (شکل ۱) ولی بیشتر



شکل ۱- پانکراس هتروتوپیک و مکانهای جایگزینی و درصد آنها

در دومین قسمت در سطح آمپول واترو آنالگن های جنینی دیده میشود (شکل ۳ و ۲).

در ۱۸ مورد از ۸۷ بیمار در سطح آمپول وپایی ، در ۳۰ مورد در جلوپایی ، در ۵ مورد در عقب پایی و در ۶ مورد در بولب دوئودنوم (که بیمار ماجزء ایندسته است) و در پیلور يك مورد پیدا شده است . ندولها بیشتر در زیر مخاط (۵۳/۸%) و یا در زیر سرورز (۲۳%) قرار دارند بعضی اوقات لوزالمعده سرگردان با دیورتیکول دوئودنوم همراه است ولی این موارد زیاد نیست .

بندرت ممکن است بیماری لوزالمعده و غیر طبیعی بودن آن با لوزالمعده سرگردان توأمأ مشاهده شوند .

توأم شدن بیماری دیابت با لوزالمعده سرگردان بسیار کم است . در يك مورد يك اولسر در روی لوزالمعده سرگردان وجود داشته است ممکن است يك آدنوم در لوزالمعده سرگردان پیدا شود و از نوع Islet Cell باشد .

علائم بالینی

بیماری غالباً بدون علامت بالینی بوده و در نکرورپسی تشخیص داده میشود . سوءهاضمه بیمار شبیه به اولسر دو ازدهه است که بعضی اوقات با خونریزی توأم میشود . (مانند بیمار ما که ملنا داشته است) اگر جایگزینی در آمیول و اثر باشد علائم کله سیستیت ، کانسر و یرقان انسدادی ظاهر میشود .

ناراحتیهای شکمی از قبیل نفخ ، آروغ ، تهوع ، استفراغ ، اسهال و یابیوست و درد اپی گاستر که از نوع دردهای اسپاستیک و شبیه سوءهاضمه اولسری است دیده میشود . میگویند که دردها با خوردن غذای چرب و سرخ شده شدت پیدا می کند .

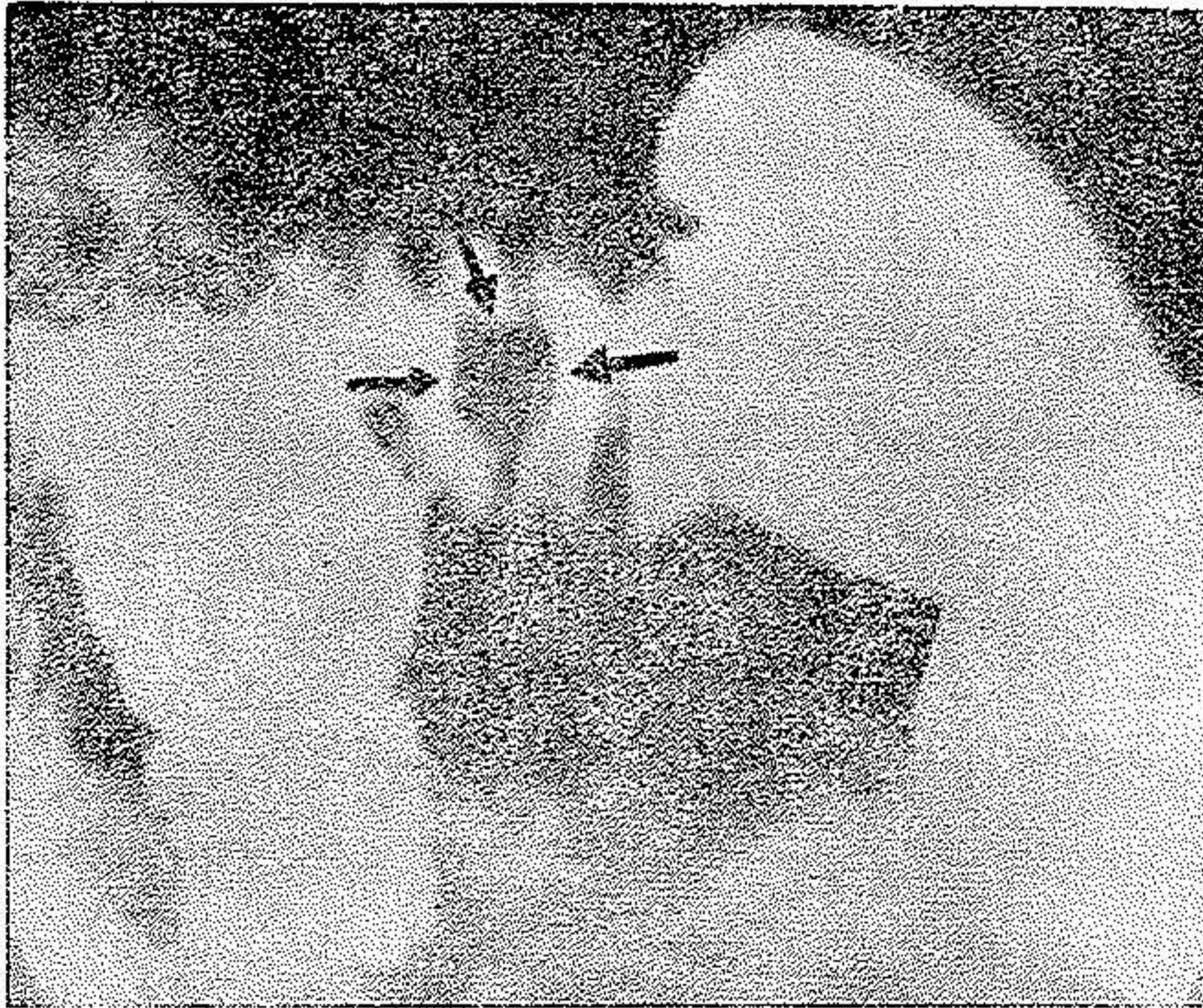
Walters و Bussard معتقدند که درد در اثر عوامل زیر پیدا میشود :

- ۱ - وجود مانعی در سر راه غذا
 - ۲ - احتباس غذا در معده و دو ازدهه
 - ۳ - زخم پپتیک در اثر وجود آنزیم لوزالمعده سرگردان
 - ۴ - سرطان و تومورهای خوش خیم
- در آمار Poppi در ۳۹/۵% موارد علائم شبیه به اولسر بوده است .

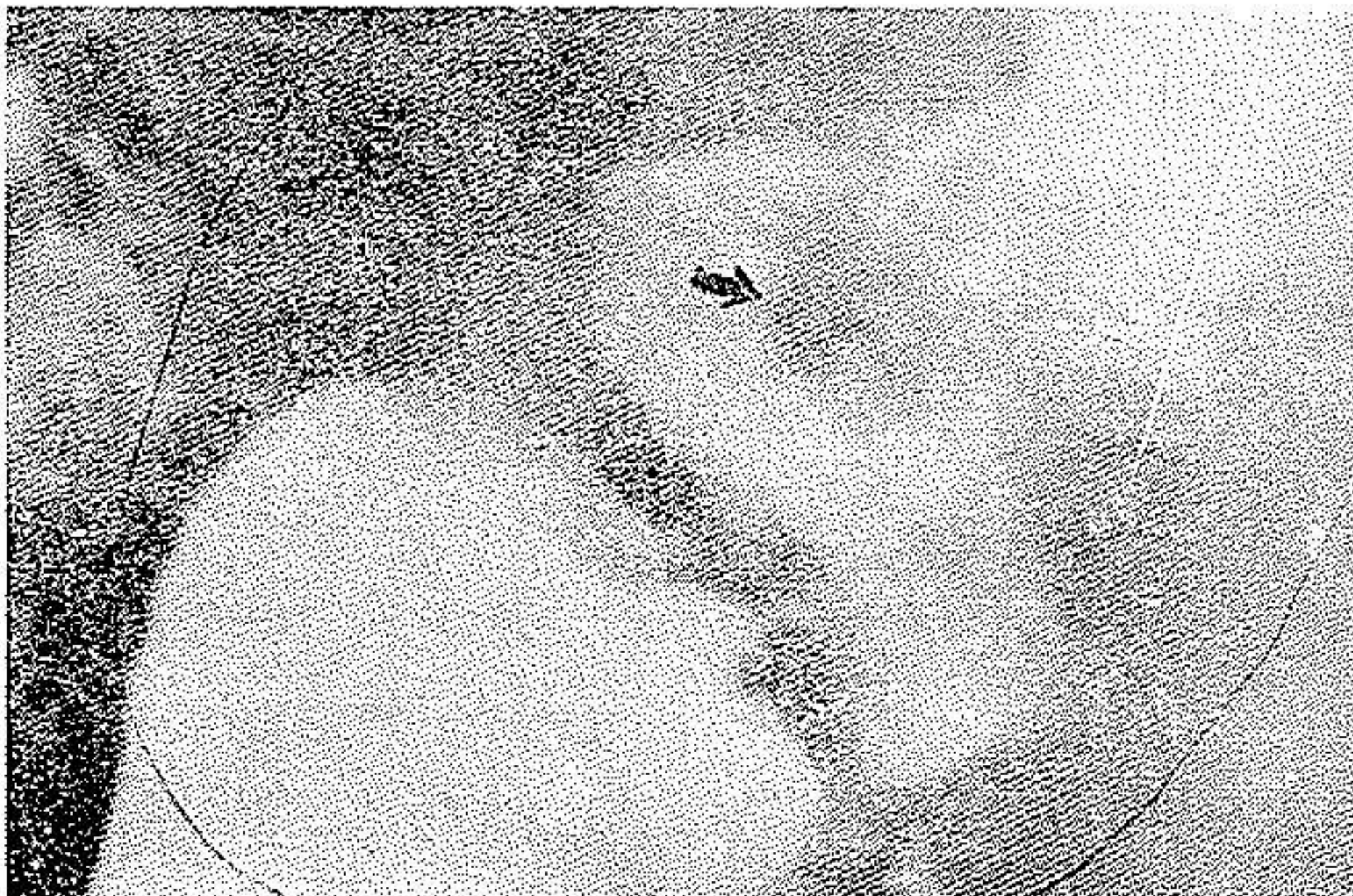علائم رادیولوژی

علائم رادیولوژیک بترتیب عبارتند از :

- ۱ - تخلیه سریعتر دئودنوم.
- ۲ -- برجستگی مخاط در بعضی موارد .
- ۳ -- دئودنوم بعلت سرعت تخلیه بندرت بطور کامل پر میشود .
- ۴ -- پر نشدن دوازدهه بعلت وجود نقصی در جدار آن (شکل ۲ و ۳)



شکل ۲- پانکراس هترو تویپیک از دومین قسمت دئودنوم (نقل از: J. A. M. A. 1952)



شکل ۳- در محل فلش، تصویر مدور که از ماده حاجب پر نشده، ضایعه پانکراس آبران را در بیمار ما نشان میدهد

۵ - علائم فشار ازخارج در صورت بزرگی تومور .

در کلیشه رادیوگرافی در بیمارمانقص پرشدگی در اول اثنی عشر دیده میشود و در بیماریکه Feldman گزارش نموده است این تصویر در دومین قسمت اثنی عشر بوده است. علت خونریزی وجود زخمی است که در مخاط در روی تومر ایجاد میشود. البته این مخاط چون عضلات قابل ارتجاع نسج نرم زیر خود را از دست داده است زودتر زخمی شده و باعث خونریزی میگردد . در برشی که از نسج بیمار ما گرفته شده مخاط سالم ذکر شده است و این گزارش با علائم بالینی او یعنی خونریزی مغایرت دارد. میتوان چنین توجیه کرد که زخم مخاط در موقع بیوپسی بهبود یافته است بعقیده Kyllman اسپاسم و تحریک پذیری دئودنوم ناشی از انقباض عضلات آن برای بیرون مجرایی از ندول پانکراس است (وجود جسم خارجی) همین مصنف گزارش میدهد که مجرایی از ندول پانکراس در اثنی عشر باز شده و از آن مجرا هم ماده حاجب عبور کرده و خطی در کلیشه رادیوگرافی ترسیم مینماید .

تشخیص افتراقی - از نظر رادیولوژی این بیماری با اولسر ، پولیپ، آدنوم، کیست و کارسینوم اشتباه میشود .
تصویر ندول در دومین قسمت اثنی عشر نباید با تصویر آمپول و اتر اشتباه شود و اگر نقص پرشدگی در تصویر رادیولوژیک اثنی عشر پیدا شد که شبیه به پولیپ بود چون سرطان نادر است باید ب فکر ندول پانکراس باشیم .

شرح حال

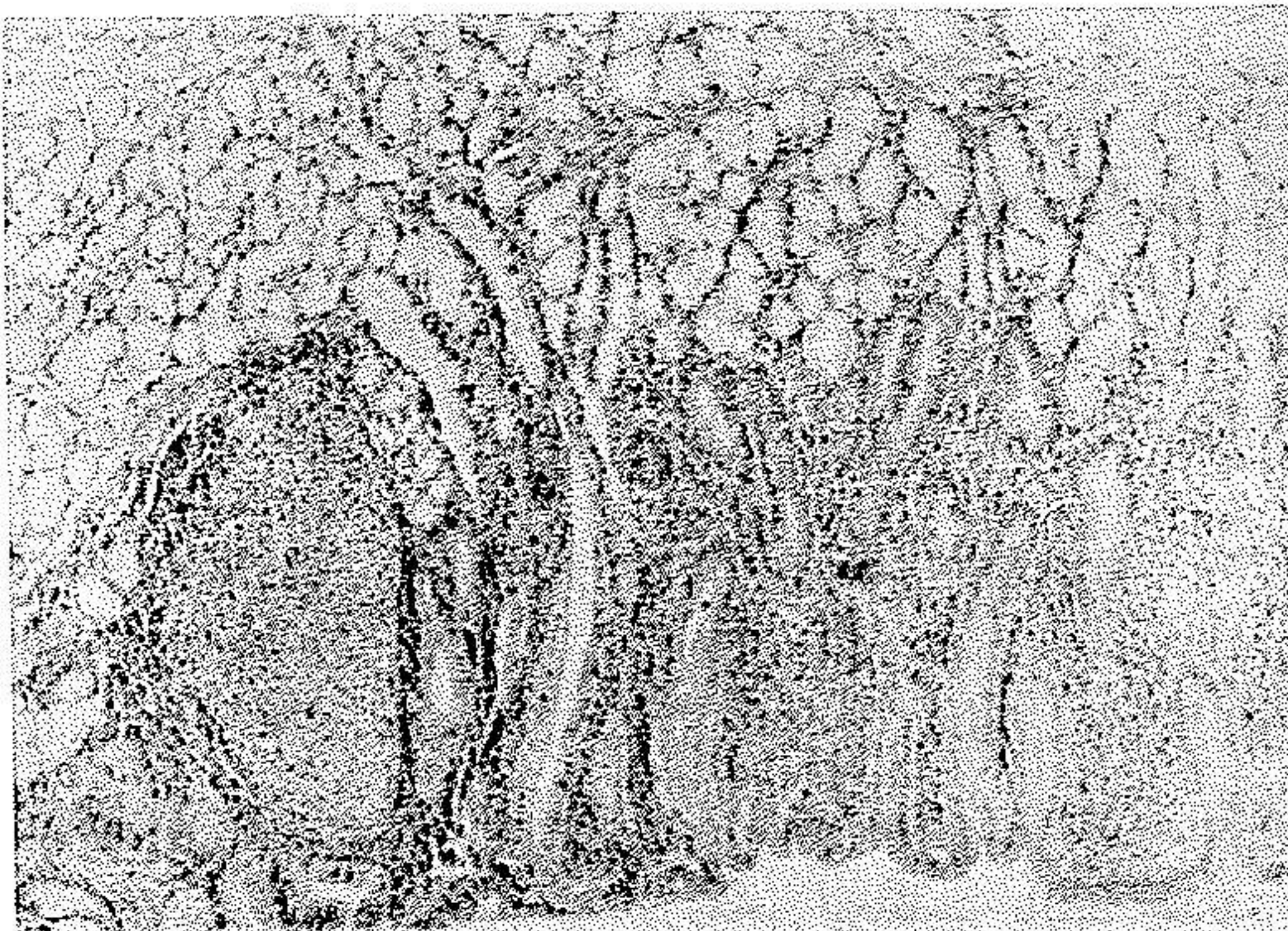
بیماری است ۳۵ ساله که بععلل زیر مراجعه کرده است :
وجود درد شکم در ناحیه اپی گاستر که به پشت میزند . از ۳ تا ۴ سال پیش پهلو و پشت بیمار سوزش داشته و این سوزش متناوب بوده و بعد از غذا شدیدتر میشده است. ترش کردن و استفراغ گاهی همراه آن بوده است . مدفوع بیمار سیاه رنگ است . در امس کبد و طحان طبیعی بنظر میرسد . درد محل اپی گاستر بالمس شدیدتر میشود، قلب و ریه طبیعی است و نکته قابل ذکر در هیچ يك از دستگاههای بیمار وجود ندارد .

پارا کلینیک . در مدفوع خون میکروسکوپیک وجود دارد . آزمایش خون گلبول قرمز ۴,۲۰۰,۰۰۰، گلبول سفید ۸,۴۰۰، سدیمان تاسیون در ساعت اول ۱۰ میلی متر، اوره و قند خون طبیعی است .

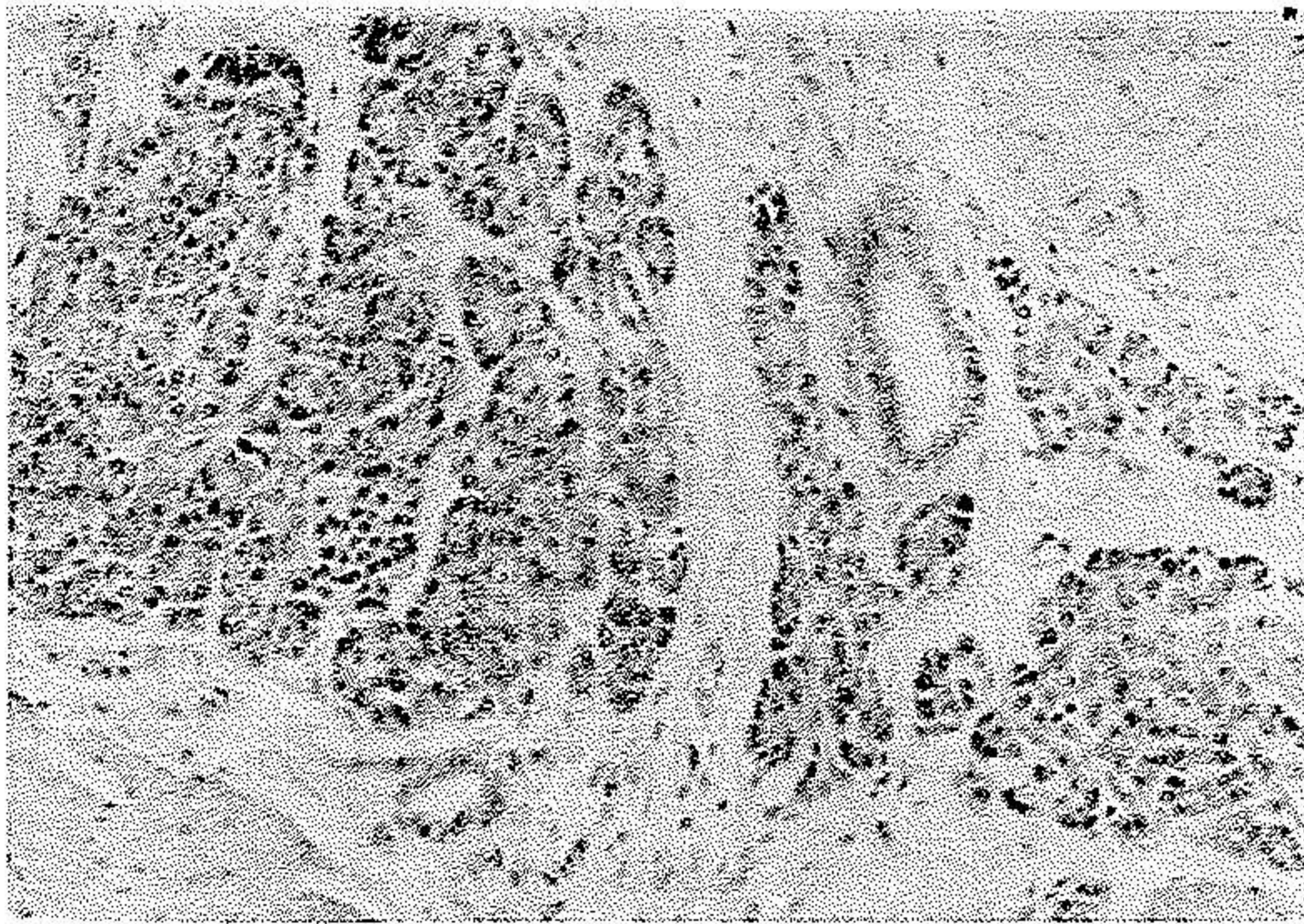
رادیوگرافی : يك تصوير مدور بقطر ۱/۵ سانتیمتر در قسمت اول اثنی عشر مشاهده میشود و بهمین دلیل تشخیص قبل از عمل مشکوک به اولسر یا کانسر بوده است نتیجه بیوپسی بشرح زیر است :

۱ - شرح ماکروسکوپیک - مقطع بافتی نامنظم بقطر تقریبی يك سانتیمتر است .

۲ - شرح میکروسکوپیک - در آزمایش ریزبینی بافت ارسالی جدار روده دیده میشود که طبقه مخاطی سالمی دارد . در جدار عضلانی ضخیم آن وجود کانونهای با ساختمان غدد پانکراس و هم چنین مجاری متسع پانکراتیک تصویرری از يك پانکراس اکتوپیک را نمایان میسازد (شکل ۴ و ۵) .



شکل ۴ - مخاط سالم دوئودنوم و جایگزینی پانکراس سرگردان
شرح عمل - با تشخیص اولسر دوئودنوم برش شکمی طوایی در بالای ناف داده



شکل ۵ - ساختمان غددی پانکراس سرگردان در جدار عضلانی دئودنوم

شد ، بعد از باز کردن شکم ملاحظه شد که نسج سفتی با رنگ سفید بطول و عرض ۲ سانتیمتر در جدار قدامی دئودنوم قرار دارد . بطور وضوح منظره ماکروسکوپیک نسج آن با انساج مجاور فرق داشت . تومر را برداشته و جای آن که زخمی در حدود اثنی عشر ایجاد شده بود بطور عرضی دوخته شد .

نتیجه

- ۱ - لوزالمعده سرگردان نمو غیر طبیعی جنینی است که در ۱۳/۷٪ از ۴۱ مورد اتوپسی دیده شده است .
- ۲ - بیش از ۸٪ موارد لوزالمعده سرگردان در دئودنوم پیدا شده است و این بیشتر در دومین قسمت نزدیک آمپولواتر ملاحظه می شود .
- ۳ - ندولهای لوزالمعده سرگردان بکنندگی پیشرفت نموده و بزرگتر میشوند (دو تا چند سانتیمتر) .
- ۴ - عوارض معمولاً نادر است .
- ۵ - در بیشتر این بیماران علامت کلینیکی دیده نمیشود (در اتوپسی تشخیص داده میشود) .

۶-- بروز علائم بععلل زیر است :

- الف-- اوزالمعده سرگردان بزرگ میشود و ایجاد تنگی میکند .
 ب-- تحریک اثنی عشر بشکل بیرون راندن جسم خارجی و در نتیجه ازدیاد ترشح و تحریک پذیری آن .
 پ-- زخم شدن مخاط و بنا بر این ایجاد خونریزی .
 ت-- ایجاد تنگی و فشار در آمپول و اثر و بالنتیجه بروز علائم صفراوی .
 ث-- تشکیل آدنوم و ازدیاد انسولین و نئوپلاسم و انواژیناسیون .
 باکمک رادیولوژی (بامتد Double Contraste) میتوان این بیماری را تشخیص داد . عمل جراحی برای تشخیص ماهیت تومر لازم است .

خلاصه

- شرح يك مورد پانكراس اکتوپيك بضمیمه رادیوگرافی و با علائم کلینیکی اولسردئودنوم عرضه شده است . بروز علائم بععلل زیر میباشد :
- ۱-- بزرگ شدن تومر
 - ۲-- تحریک دئودنوم برای بیرون راندن جسم خارجی (پانكراس اکتوپيك) از جدار دئودنوم .
 - ۳-- خونریزی بععلت زخم مخاط
 - ۴-- علائم صفراوی در پانكراسهائی که نزدیک آمپول و اثر جای گرفته اند .

Summary

A case of ectopic pancreas with symptoms of duodenal ulcer and melena has been reported. The symptoms and their interpretation are grouped as follows:

- obstruction: enlargement of tumour.
- duodenal irritation: duodenum try to throw out the foreign bodies (pancreas ectopia) from its wall.
- hemorrhage: mucosal erosion.
- biliary symptoms: ectopic pancreas is located near ampulla of Vater.

Résumé:

Le rapport d'un cas de pancréas ectopique avec les symptômes d'ulcère duodenal est écrit. Les symptômes, comme nous les avons montrés, se cadrent dans les groupes suivants:

- obstruction par l'élargissement de la tumeur.
- irritation duodenale par la tâche du duodenum pour éliminer le corps étranger de sa paroi (le pancréas ectopique)
- hémorragie par l'érosion de la muqueuse.
- Les symptômes biliaires, quand la tumeur est près de l'ampoule de Vater.

References:

- 1 - Feldman - Weinberg, J.A. M.A., NoII, **148**: 893, 1952.
- 2 - Maingot, Abdominal operation, Lewis Co., London, 495, 1961.
- 3 - Kerig, Ann. of Surg., **113**: 864, 1941