

درمان هالو کس و الگوس و هالو کس ریژیدوس

گزارشی از درمان جدید ۶۴ بیمار

دکتر رضائیان

مقدمه - هالو کس و الگوس (Hallux Valgus) با تغییر شکل جانبی انگشت بزرگ پا و هالو کس ریژیدوس (Hallux Rigidus) یاسخت شدن مفصل قاعده انگشت بزرگ پا دوسندروم از ناراحتیهای مشهور ارتوپدی پا میباشد . شرح و تفسیر تظاهرات کلینیکی و اتیولوژی آنها از به‌حث در این مقاله خارج است. ما در اینجا بیاد آوری متدهای مختلف درمانی این دو حالت اشار کرده و متد جدیدی را که ما بر طبق آن روی ۶۴ بیمار عمل کرده‌ایم بتفصیل شرح داده و نتایج حاصله را از نظر خوانندگان محترم میگذرانیم .

متدهای درمانی :

بطور کلی يك متد درمانی خوب آنست که بتواند شکایت بیمار را بکلی برطرف کرده برای تمام و یا اکثر بیماران قابل انجام باشد و از نظر عملی نیز ساده‌ترین روش‌ها محسوب گردد . اما در مورد هالو کس و الگوس و هالو کس ریژیدوس مهمترین شکایات بیماران عبارتست از :

۱- درد مخصوصاً در هنگام راه رفتن .

۲- اشکال در پوشیدن کفش بعلت تغییر انگشت‌های پا .

۳- تغییر شکل و بدقواره بودن پا که اصلاح آن مورد تقاضای خانم‌های جوان

میباشد .

*- ازکارهای S.M. REZAIAN, H. POIREIR رئیس‌ومعاون بخشهای ارتوپدی

بیمارستانهای گروه Harlow در رژیون The London Hospital لندن .

تقریباً تمام جراحان ارتوپدی عقیده دارند که معالجات احتیاطی مانند پوشیدن نگهدارنده (Splint) پا در شب (آمریکائیان انواع Splint یعنی نگهدارنده را اختراع کرده‌اند که بیمار در شب بپوشد) و فیزیوتراپی و غیره همگی بی‌نتیجه بوده و مشهورترین معالجات جراحی امروز بقرار زیر است :

۱- اصلاح تغییر شکل با برداشتن قاعده بند اول انگشت بزرگ پا و حذف مفصل قاعده شست که بآن عمل KELLER می‌نامند. گرچه این عمل در کشورهای انگلیسی زبان در چندده ساله اخیر بسیار طرفدار پیدا کرده و در بسیاری از بیمارستانها تنها عمل مشخص محسوب میگردد اما برخلاف نتایج رضایت بخش ابتدائی نتایج نهائی آن بهیچوجه قانع کننده نیست. تغییر شکل هاو کس و الگوس وحتى وضعی بدتر از آنچه وجود داشته بعلمت از بین رفتن مفصل، دوباره بوجود می‌آید و عجب آنکه با وجود حذف مفصل بازهم انگشت بزرگ پا دردناک میگردد.

۲- اصلاح تغییر شکل یا تغییر محل چسبندگی تاندون نزدیک کننده انگشت بزرگ پا از محل چسبندگی خود از بند اول انگشت و دوباره چسبانیدن آن بقسمت خارجی سر اولین متاتارس که در اینجا نظر آنست که با برداشتن چسبندگی عضله نزدیک کننده انگشت بزرگ بخارج محور پا و یا بطرف داخل محور کلی بدن رانده شده و بادوباره چسبانیدن آن بسر متاتارس اول استخوان مزبور را بطرف محور اصلی پا نزدیک نماید در ضمن زوائد استخوانی اضافه (Exostosis) را نیز حذف مینمایند. گرچه شفاهاً بنظر بسیار منطقی می‌آید اما نتایج علمی آن بسیار مأیوس کننده بوده و امروزه کسی بآن توجه ندارد.

۳- اصلاح تغییر شکل بوسیله osteotomy - این عمل گرچه اخیراً طرفدار زیادی پیدا کرده و حقاً هم تکنیک بسیار منطقی و خوبی محسوب میگردد اما فقط در مرحله تغییر شکل جزئی در نزد افراد جوان عملی می‌باشد. در هاو کس و الگوس های قدیمی که موجب تغییر شکل مفصل اولین بند انگشت گردیده و نیز در هاو کس ریژیدوس که خود مفصل قاعده شست بعلمت ضایعات مفصلی (Arthritis) بکلی از بین رفته انجام این تکنیک میسر نیست پس برای اکثریت بیماران مبتلا به هاو کس و الگوس

و هالوکس ریژیدوس باید بفرکروش درمان بهتری بود .

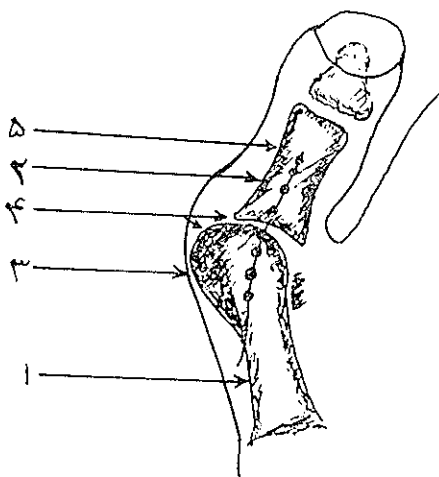
مسابه پیروی از «MCEVER.D G. 1952» با حذف کلی مفصل معیوب و بهم پیوستن اولین متاتارس و اولین بند قاعده شست موافق بوده و با تغییر مختصر اصل تکنیک این عمل را بطور بسیار ساده برای بیماران انجام می‌دهیم و نتایج علمی آن بی‌نهایت رضایت بخش است .

ما برای بهم پیوستن این دو استخوان (منظور انتهای اولین متاتارس و قاعده اولین بند شست است) یک میخ Vitalium بکار می‌بریم و آنرا Screw Fusion مینامیم .
 شرح عمل : زیر بیهوشی عمومی با بستن یک بازو بند بطور معمول در وسط ساق پا و آماده کردن پوست پا برای جراحی شکافی بطول ۴-۳ سانتیمتر در روی قاعده شست، پا در سطح جانبی میانی آن روی پوست می‌دهیم سپس تاندون عضله راست کننده انگشت بزرگ پا را بخارج زده مفصل بین اولین متاتارس و اولین بند شست را باز می‌کنیم . بخش اضافی سر متاتارس مخصوصاً غضروف مفصلی و زوائد استخوانی (Exostosis) آنرا بکمک یک قلم استخوانی (Osteotom) قطع نموده بر می‌داریم و نیز در جریان این عمل سعی می‌کنیم که انتهای اولین متاتارس بشکل مخروطی در آید که رأس آن نیز صاف باشد . سپس در قسمت دیگر مفصل غضروف سطح مفصلی قاعده اولین بند شست را بوسیله گوژ (Gauge) یا با کمک اسباب مناسب دیگری بر می‌داریم و در جریان این عمل سعی می‌کنیم که حفره کم عمقی مناسب سر مخروطی متاتارس تهیه کنیم . سپس دو قطعه تهیه شده را بوسیله یک میخ معمولی ویتالوومی (Vitalium Screw) بیکدیگر وصل مینمائیم . در اصل عمل که بوسیله Mc Ever پیشنهاد شد میخ را از سطح کف پائی بند شست می‌گذرانند ولی این عمل اغلب موجب ایجاد یک زاویه مشخص بین دو قطعه می‌گردد که تغییر آن ممکن نیست بعلاوه اغلب انتهای میخ موجب تحریک در سطح کف پائی می‌گردد . ماهر جیح می‌دهیم که میخ مزبور را از قسمت داخل قاعده اولین بند انگشت شست بداخل بدنه اولین متاتارس هدایت کنیم . رمز گذراندن این میخ آنست که اولاً سوراخ ایجاد شده در قسمت قاعده شست نسبتاً گشادتر تهیه شود بطوریکه میخ باسانی از آن بگذرد و در قسمت

دیگر بطور محکم پیچ بخورد. نکته دوم اینست که قسمتهای غضروفی هر دو سطح مفصلی بکلی برداشته شود تا دو قسمت استخوان اسفنجی بزودی بیکدیگر جوش بخورد. باین ترتیب نتیجه عالی بدست خواهد آمد. نکته سوم در برقراری زاویه بین متاتارس و اولین بند انگشت شست است (هیچگاه نباید در سطح راست این دو استخوان را بهم وصل کرد) مانند بیماران مرد این دو قطعه را با زاویه ۱۵-۱۰ و در بیماران زن با زاویه ۲۵-۱۵ درجه بیکدیگر وصل میکنیم.

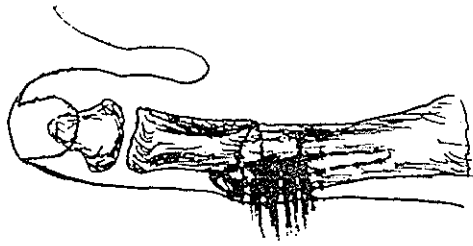
علت تغییر آن در خانمها آنست که بازوویه بیشتر بین متاتارس و انگشت پا خانمها قادر خواهند بود که از کفش پاشنه بلند استفاده نمایند (بازوویه ۱۵-۱۰ درجه بیمار میتواند کفش ساده مثل مردان و یا حداکثر کفش پاشنه دار با ارتفاع سه سانتیمتر بپوشد اگر بیمار عادت به پوشیدن کفش با پاشنه بلندتر را داشته باشد باید زاویه مزبور را بیشتر گرفت).

در اینجا پس از ثابت کردن زاویه اتصال دو قطعه استخوانی تقریباً عمل تمام است. نسوج نرم و پوست را بدقت دوخته یک پانسمان خشک روی زخم گذارده پارا بوسیله پنبه و بانند محکم باند پیچ نموده تورنیکه (بازوبند) را آزاد کرده بیمار را به بخش انتقال میدهند.



شکل ۱- انگشت بزرگ پای راست را نشان میدهد که بسمت خارج تغییر شکل یافته که بان هالوکس والگوس میگویند. قسمتهای مختلف آن بقراری است:

- ۱- اولین متاتارس
- ۲- اولین بند انگشت پا
- ۳- زائده استخوانی (Exostosis)
- ۴- غضروفهای مفصلی
- ۵- شکاف پوستی



شکل ۲- همان شست پا که پس از حذف Exostosis مفصل قاعده شست اولین متاتارس را بوسیله میخ بولین بندشست متصل کرده و باین طریق تغییر شکل آنرا کاملاً اصلاح کرده ایم .

بنابراین شکل‌های شماره ۲ و ۱ دیاگرام هالوکس والگوس را قبل و بعد از عمل بخوبی نشان میدهد .

ملاحظات پس از عمل: ما بیماران خود را بمدت ۱۰ تا ۱۴ روز مخصوصاً وقتی که عمل بروی هر دو پا انجام شده باشد نگهداریم . در پایان اینمدت بخیه‌های جلدی را برداشته و هر پا را در کفش گچی که دارای کفی لاستیکی نیز میباشد ثابت کرده بیمار را درحالی‌که قادر است راه برود از بیمارستان خارج نموده پس از چهار هفته گچ را بر میداریم . اگر معاینات کلینیکی و رادیوگرافی وجود اتصال رضایت-بخش دو استخوان را تایید نماید تقریباً درمان تمام است و بیمار میتواند کفش معمولی خود را بپوشد و بزندگی و فعالیت عادی خود برگردد و مخصوصاً در بیماران مسن يك تا دو هفته فیزیوتراپی مفاصل پا پس از برداشتن گچ لازم است .

بررسی نتایج بیماران عمل شده : ما ۷۴ انگشت بزرگ پا با ناراحتی هالوکس والگوس و هالوکس ریژیدوس را بطریق فوق الذکر در روی ۶۴ بیمار عمل کرده ایم .

از این عده ۵۴ نفر در يك پا و ۱۰ نفر در هر دو پا تحت عمل قرار گرفته اند . سن بیماران بین ۳۸ تا ۸۱ سال بوده است . در مقابل ۱۶ بیمار مرد ۴۸ بیمار زن بوده است . بررسی نتایج عمل بر روی شکایت‌های قبلی بیمار تنظیم شده است که خلاصه آن بقرار زیر است :

تمام بیماران را از ۶ ماه تا سه سال تعقیب کرده ایم و ۵۰ نفر از ۶۴ بیمار عمل شده را برای تنظیم این مقاله دعوت کرده دوباره معاینه نموده ایم و برای ۱۴ بیماری

Summary

The different methods of surgical treatment of «Hallux Valgus» and "Hallux Rigidus", have been discussed, then a new method of treatment «Ankylosis of articulation of Metatarsophalanges of big toe » is explained.

Résumé

On a expliqué les différentes méthodes du traitement chirurgical de «Hallux Valgus» et de "Hallux Rigidus", Puis une nouvelle méthode qui est " L'ankylose de l'articulation métatarso-phalangienne ,, du gros orteil est rapportée.

References

- 1- Bingold A.C. and Collins - J. Bone & Jont., **214** : 323, 1950.
- 2- Bonny G. Macnab Inn- J. Bone & Jont. Sug., **34** 366, 1952
- 3- Grenshaw A.H. - Operative Orthopedic' 1963. Mc grand Hill Book Co., Philadelphia, 1611
- 4- Keller E.D., N.Y. Med. Jour. **80** : 741, 1964
- 5- Mc Bride W.L., J. Bone & Jont. Sug, **49** : 1965, 1967
- 6- Moynithan A., J. Bone & Jont. Sug., **49** : 544, 1968
- 7- R Hardy and J.C.R. Clapham, J. Bone & Jont Sug. **33** : 374, 1951
- 8- Mitchell C.L.J. & Feleming R. A. - J. Bone & Jont Sug. **40** : 41, 1963