

شرح دو مورد انواژیناسیون مزمن بعلمت لنفوم بدخیم

دکتر صادق مختارزاده* دکتر عبدالحمید حسینی** دکتر محمد حسن مهرخواست***
انواژیناسیون روده یکی از موارد مهم اورژانس را در طب اطفال تشکیل می‌دهد و معمولاً در سال اول تولد و بخصوص در سن ۵ تا ۹ ماهگی اتفاق می‌افتد. نسبت پسرها به دخترهای مبتلا بیشتر است و تقریباً سه به دو می‌باشد. این بیماری اگر چه باید بدست جراح درمان شود ولی همیشه متخصص اطفال است که در وهله اول مورد مشورت قرار می‌گیرد. تشخیص انواژیناسیون در موارد تبیك بسیار آسان است بشرط آنکه پزشك معالج بفکر آن باشد و در مقابل هر طفل شیرخواریکه قبلاً سالم و سر حال بوده و ناگهان دچار دردهای کلیك شکمی و استفراغهای پی در پی شده است و ضمناً بلغم توأم باخون (Currant jelly stools) نیز از رکتوم دفع میکند احتمال این بیماری را از نظر دور نداشته و اقدامات لازم را بعمل آورد.

نزد يك بیمار مشكوك به انواژیناسیون، معاینه شکم باید با ملایمت و در فواصل بین کریزهای کلیك انجام بگیرد. زیرا در این مواقع است که درد وجود ندارد و عضلات شکم منقبض نیستند و در نتیجه پزشك راحت تر میتواند تومور مخصوص سوسیسمانندی را که معدولاً در امتداد کادر کالون قرار دارد (شکل ۱) و علامت مشخصه این بیماری میباشد لمس نماید. انواژیناسیون حاد اگر چه معمولاً باعث مسدود شدن روده میشود ولی در ساعات اول بیماری ممکن است شکم طفل یکی دو بار کار کند. این اجابت مزاج در اثر تخلیه قسمتی از روده است که پائین تر از نقطه مسدود شده قرار دارد و بنابراین نباید ذهن پزشك در چنین مواردی منحرف شده و تشخیص انواژیناسیون را کنار بگذارد.

* بخش کودکان بیمارستان بهرامی

** بخش جراحی بیمارستان سینا

*** بخش کودکان بیمارستان بهرامی .

(۱) ۶۰ تا ۶۵ درصد موارد در اطفال کمتر از یکسال دیده میشود. طبق آماریکه بیمارستان جانهاکینز امریکا بین سالهای ۱۸۹۳ تا ۱۹۶۰ انتشار داده بیش از ۸۰ درصد از موارد کمتر از دو سال سن داشته‌اند .

در بعضی موارد نیز که خیلی کم‌تر دیده میشود اجابت مزاج بطور طبیعی ادامه پیدا میکند و ممکن است بیمار بمدت چندروز یا حتی چند هفته شکمش بطور معمولی کار کند و علائم انسدادی نداشته باشد. در این نوع انواژیناسیون‌ها که اصطلاحاً تیپ مزمن نامیده میشوند تودر تودر رفتن روده‌ها منجر به انسداد کامل نگشته و راه ترانزیت روده باز باقی میماند. دو بیماری که در ذیل شرح حالشان ذکر شده است از همین نوع مزمن بوده‌اند و بعلت عدم وجود علائم تپیک تشخیص بیماری آنها مدت زیادی به تعویق افتاده بوده است. بطور کلی در تمام مواردیکه شک و تردید وجود دارد باید یک رادیوگرافی کولون با تنقیه ماده حاجب بعمل آید تا بطور قطع وضع بیماری روشن گردد. معاینه بالینی دیگری که فوق‌العاده اهمیت دارد و باید در تمام موارد انواژینا-سیون انجام شود توشهر کنال میباشد. زیرا، اولاً در بعضی مواردیکه بیمار خود بخود خون و بلغم دفع نمیکند در موقع توشه ممکن است نوك انگشت به خون و بلغم آغشته شود و این علامت کمک زیادی به روشن شدن تشخیص خواهد کرد. ثانیاً در بعضی بیماران ممکن است که روده انواژینه شده Intussusceptum بقدری بطرف رکتوم پیشرفت کرده باشد که با نوك انگشت لمس گردد و دوباره بدینوسيله تشخیص مسجل خواهد شد. (در بعضی موارد نادر انواژیناسیون حتی از رکتوم‌ها خارج میشود که در آنصورت ممکن است با پرولاپسوس رکتوم اشتباه شود) اینک شرح حال دومورد انواژیناسیون مزمن را که باموقفیت عمل شده‌اند در ذیل ذکر میکنیم:

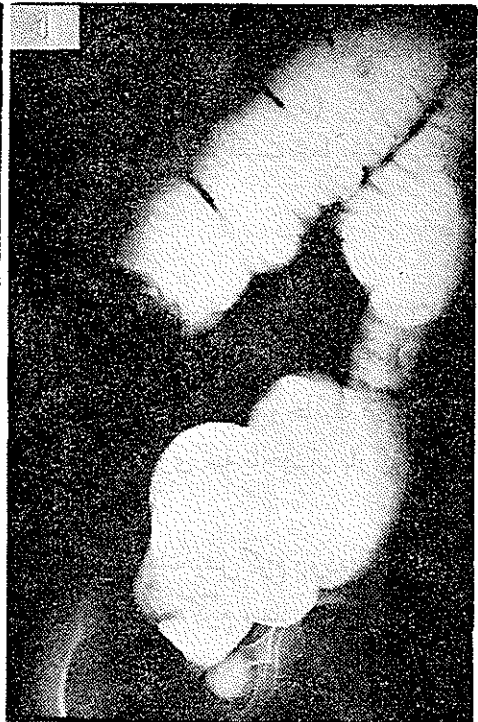
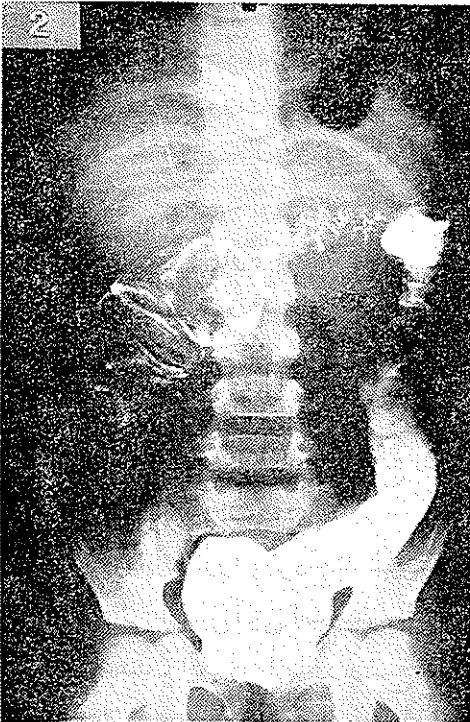ابسر و اسیون شماره ۱

بیمار پسر بچه ۹ساله ای بود بنام ح. ب. ساکن تهران که در آذرماه ۱۳۴۷ بعلت درد شکم به بیمارستان بهرامی مراجعه کرده و بستری میگردد. دل‌درد طفل از ۴۰ روز قبل از ورودش به بیمارستان بطور ناگهانی شروع شده بوده و حالت کریزهای کلیکی داشته است. بیمار استفراغ نداشته و مزاجش روزی سه یا چهار بار بطور طبیعی کار میکرده است.

در ابتدا او را به نزد چند طبیب میبرند که اغلب تشخیص کرم روده را داده و با داروهای از قبیل آنتی اسپاسمودیک، مسکن و شربت ضد کرم بیمار راتحت مداوا قرار میدهند. این درمانها در وضع طفل تأثیر چندانی نکرده و از ۱۰ روز قبل از مراجعه‌اش به بیمارستان بهرامی، دل‌دردش شدت پیدا میکند و ایندفعه بیمار دچار

استفراغهای مکرر نیز میشود. در تمام طول این مدت اختلالی در اجابت مزاج طفل ظاهر نگردیده و دفکاسیون بطور طبیعی انجام میگرفته و هیچوقت طفل خون یا بلغم در مدفوع نداشته بوده است.

در معاینه اگرچه بیمار طفل رنجوری بنظر میرسد ولی حالت شوک و وضع وخیمی را که معمولا در انواژیناسیون های حاد دیده میشود نداشت. در لمس شکم توموری بطول ۷-۸ سانتیمتر و بعرض ۳-۴ سانتیمتر مانند یک سوسیس قطور که انحناء و تقعرش بطرف پائین بود، در بالای ناف حس میشد. این تومور در موقع کربزهای درد قوامش سفت تر میگردد و در همین لحظات بود که حرکات پرستالتیسم روده از روی جدار شکم بخوبی نمایان میگشت. چون سن بیمار برای ابتلا به انواژیناسیون مناسب بنظر نمیرسید و گذشته از این علائم انسداد روده ای نداشت و خون و بلغم نیز دفع نکرده بود، با اینکه ب فکر انواژیناسیون بودیم، این تشخیص کمی با تردید مطرح گردید و برای اطمینان خاطر تقاضا شد که یک رادیوگرافی کولون با تنقیه ماده حاجب از بیمار بعمل آید. (رادیوگرافیهای شماره ۱ و ۲)



این آزمایش رادیولوژیک تشخیص را تأیید کرد و طفل بلافاصله به بخش جراحی بیمارستان سینا منتقل گردید .

گزارش عمل جراحی :

در تاریخ ۱۹/۱۰/۴۷ بیمار با تشخیص احتمالی انواژیناسیون در بخش جراحی بستری گردید و در تاریخ ۲۲/۱۰/۴۷ تحت عمل جراحی قرار گرفت . ابتدا شکاف پارامدیان راست داده شد و پس از باز کردن شکم داخل محوطه صفاق بازرسی گردید و مشاهده شد که یک انواژیناسیون از نوع کولو کولیک که تا وسط کولون عرضی پیشرفت کرده بود، وجود دارد. این انواژیناسیون بآسانی باز شد و جا رفت. سپس مشاهده شد که ناحیه ایلئوسکال آزاد نیست و یک انواژیناسیون دیگر از نوع ایلئوسکال(*) در آنجا وجود دارد.

این انواژیناسیون غیر قابل برگشت بود و سکوم کاملاً سفت و کارتونه شده بود. لذا رزکسیون ناحیه ایلئوسکال بعمل آمد و در حدود ۲۵ سانتیمتر از انتهای ایلئون و تمام سکوم برداشته شد. سپس آن استوموز مستقیم ایلئون به کولون صعودی در دو طبقه انجام گردید و بعد از گذاردن درن، جدار شکم بسته شد. در بررسی که بعد از خاتمه جراحی از قطعه حذف شده بعمل معلوم شد که در حوالی دریچه ایلئوسکال غیر از تورم ناشی از طول مدت انواژیناسیون یک سفتی مخصوصی نیز در جدار روده وجود دارد که احتمالاً مربوط به عارضه تومورال میباشد که قاعدتاً موجب بروز انواژیناسیون شده است.

مرحله بعد از عمل طفل بخوبی برگزار شد و بیمار برای گذراندن دوره نقاهت به بیمارستان بهرامی عودت داده شد .

آزمایش بافت شناسی :

گزارش بخش آسیب شناسی دانشکده پزشکی مورخ ۷/۱۱/۴۷ بدین قرار بود .

بافت ارسالی شامل سکوم و قسمتی از ایلئون و همچنین آپاندیس میباشد . در

*- انواژیناسیون در تمام طول روده کوچک و بزرگ ممکن است اتفاق بیافتد ولی در اکثر موارد در ناحیه ایلئوسکال بروز میکند . ضمناً همانطور که در ابروآسیون شماره ۱ مشاهده شد ممکن است انواژیناسیون بطور متعدد وجود داشته باشد .

سطح مقطع تمام حفره داخلی را غده‌ای پر کرده که طرح نودولر دارد. در آزمایش ریزبینی ساختمانهای زیرجلب توجه میکند :

۱- قطعه برداشته شده از روده بزرگ در يك قسمت نمای طبیعی دارد و در سایر نواحی بافت نفورمه متشکل از سلولهای با سیتروپلاسم کم و هسته گرد پر کروماتین شبیه بافت لنفاوی که در تمام طبقات مهاجم یافته است جلب توجه میکند. علائم آتپیی و میتوز در بافت تومورال بوضوح مشاهده میشود .

۲- آپاندیس که مخاط آن نمای طبیعی دارد و فقط بافت لنفاوی آن افزایش یافته و دارای مراکز زایگر فعال میباشد .

زیرمخاط فیروزه و خیزدار و حاوی ارتشاح سلولهای تسك هسته‌ای است . عضلات نمای طبیعی داشته و سرور حاوی عروق گشاد و پر خون میباشد . تشخیص بخش آسیب شناسی، لنفور تیکولو سار کوم گزارش شده است .

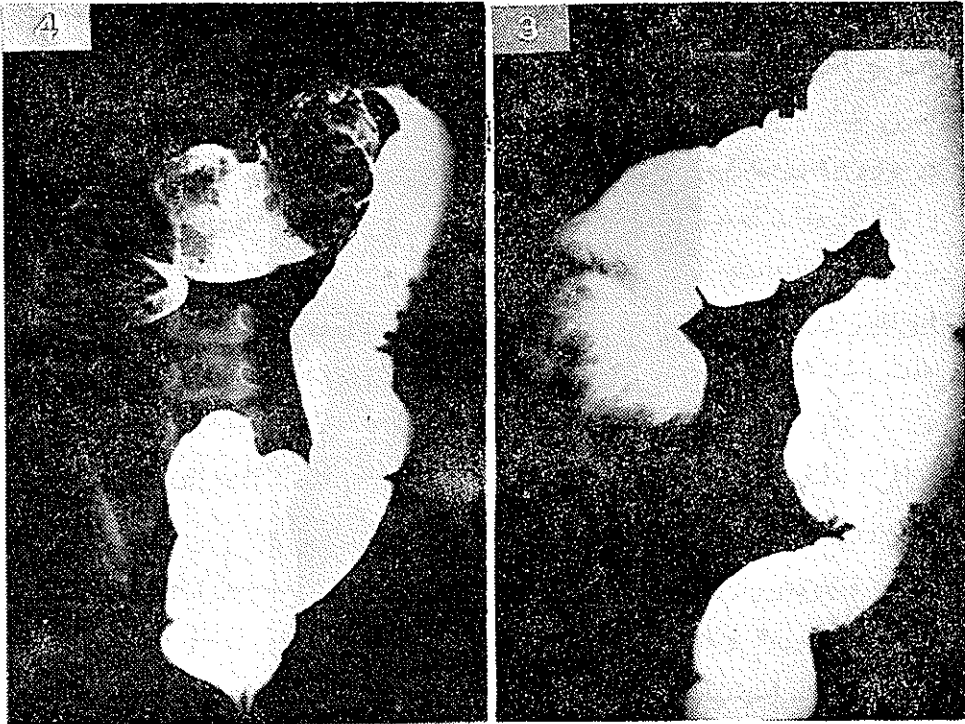
ابرواسیون شماره ۲

بیمار دختر بچه‌ای بود بنام م. م. ۴ ساله که در تاریخ ۴۷/۸/۱ بعلت درد شکم و استفراغ مراجعه کرده بود.

درد از سه ماه پیش از مراجعه بصورت کریزهای مجزا از یکدیگر و بشکل کولیک شروع شده بود. بیمار کوچک این کریزهای قولنج شکمی را بصورت حملات گریه و جیغ کشیدن بیان میکرد و در فاصله بین کریزهای مزبور نسبتاً راحت وبدون درد به نظر میرسید. استفراغ از دو ماه پیش پیدا شده بود که ابتدا مختصر بوده ولی در روزهای اخیر شدت یافته بود. والدین طفل اظهار میداشتند که چون بعد از خوردن غذادل- درد زیادتر میشود در نتیجه مدتی است که بیمار از غذا خوردن خودداری مینماید و لاغر شده است. در تمام این مدت سه ماه، اجابت مزاج کم و بیش صورت میگرفته و از این نظر جز یبوست مختصر بیمار شکایت دیگری نداشته است.

در معاینه ، بیمار طفل بسیار لاغر و رنجور بنظر میرسید، شکمش نفاخ بود و توموری در ناحیه زیر کبد لمس میشد. حدود تحتانی این تومور کاملاً واضح بود ولی حدود فوقانی آن بعلت اینکه در زیر کبد جای داشت بخوبی لمس نمیشد. از نظر بالینی تشخیص يك سندرم انسداد مزمن برای طفل داده شد و برای تعیین نوع آن

تقاضای رادیوگرافی کولون با تنقیه ماده حاجب بعمل آمد (رادیوگرافی های شماره ۳ و ۴).



با انجام این آزمایش تشخیص معلوم شد و بیمار بعنوان انواژیناسیون مزمن تحت عمل جراحی قرار گرفت که شرح آن در زیر درج میگردد :

شکاف میانی بالای ناف داده شد و بعد از باز کردن شکم مشاهده گردید که یک انواژیناسیون در ناحیه ایلئوسکال وجود دارد. این انواژیناسیون بقدری سفت و در داخل هم فرورفته بود که غیر قابل برگشت بنظر میرسید. لذا رزکسیون ناحیه ایلئوسکال بعمل آمد و در حدود ۲۰ سانتیمتر از ایلئون و تمام سکوم و همچنین قسمتی از کولون صعودی برداشته شد. سپس آناستوموز ترمینوترمینال در یک طبقه انجام گرفت و بعد از گذاردن درن، جدار شکم بسته شد.

در بررسی قطعه حذف شده مشاهده شد که در ناحیه ایلئوسکال یک سفتی مخصوصی وجود دارد و بعلاوه گانگلیو نهایی مجاور نیز بزرگ شده اند. قطعه مزبور جهت آزمایش ریزی بی بی به دانشکده پزشکی ارسال گردید و طبق پاسخ مورخ ۴۷/۸/۸ بخش آسیب

بعد از تشخیص و تأیید انواژیناسیون، دیگر کار پزشک اطفال تقریباً تمام میشود و نوبت جراح است که درمان بیمار را آغاز نماید. تا ۱۰۰ سال پیش برای انواژیناسیون درمانی وجود نداشت و هر کسی که دچار این مرض میگردد تقریباً همیشه فوت میکرد زیرا بندرت ممکن است انواژیناسیون خود بخود جا رفته و بهبود یابد. چنانچه عملاً هرگز نباید در این بیماری بامید بهبود خود بخودی انتظار کشید و وقت را از دست داد.

هوچینسون (Jonathan Hutchinson) در سال ۱۸۷۱ اولین کسی بود که توانست انواژیناسیون را با موفقیت عمل نماید ولی مرگ و میر جراحی بطور کلی در آن زمان زیاد بود و در مورد انواژیناسیون حتی به ۸۰ درصد هم میرسید. هیرشپروننگ (Hirschsprung) در کپنهاگ، مقارن همین ایام (۱۸۷۶) گزارشی انتشار داد و مدعی شد که میتوان با فشار آب (Hydrostatic pressure) از راه کتوم انواژیناسیون را درمان نمود و نتیجه بهتری نسبت به عمل جراحی بدست آورد. طبق آمار وی، مرگ و میر فقط ۳۵ درصد بود و این نشان میداد که متداخیر بجراحی رجحان دارد. بعداً بتدریج خطرات عمل جراحی کاهش یافت بطوریکه فعلاً در اغلب مراکز طبی دنیا برای درمان انواژیناسیون فقط از جراحی استفاده میشود. معهذاً از سال ۱۹۲۷ باینطرف، اشخاصی بنام رتان (G.M. Retan) و استیفن (V R. Stephens) از آمریکا و پولیکان (Pouliquen) از فرانسه طریقه درمان انواژیناسیون را با تنقیه باریم پیشنهاد کردند که امروزه در بعضی از مراکز امریکائی و اروپائی بطور سیستماتیک مورد استفاده قرار میگردد این متد احتیاج به بیهوشی عمومی ندارد ولی باید حتماً بدست یک جراح با تجربه در اطاق عمل و تحت کنترل فلوروسکوپی انجام بگیرد. چنانچه بعد از ۴۵ دقیقه با این متد پیشرفتی حاصل نشد باید بیمار را بلافاصله عمل نمود. اطباء در سابق برای عمل جراحی یک فوریت آنی قائل میشدند ولی امروزه سعی میشود که ابتدا با تزریق سرم، خون و آنتی بیوتیک و همچنین انجام آسپیراسیون معده، وضع عمومی مریض را بهبود دهند و حالت شوک و دزیدراتاسیون وی را از بین ببرند و سپس بیمار را تحت عمل جراحی یا تنقیه باریته قرار دهند. مرگ و میر انواژیناسیون چه بوسیله درمان جراحی و چه بوسیله تنقیه باریته در سالهای اخیر فوق العاده کاهش یافته و امروزه در حدود ۳ تا ۵ درصد بیشتر نمیشد.

خلاصه

ضمن معرفی دوبیمار، شرحی درباره انواژیناسیون وانواع بالینی آن، مشکلات تشخیصی و منتهای مختلف درمانی این بیماری ذکر گردید و درخاتمه بحث و نتیجه گیری بعمل آمد.

Summary

The intussusception is the most frequent acquired mechanical cause of intestinal obstruction in infancy. Though rare in the first month of life and after the age of two, over half of the cases occur in the first year and most of the remainder in the second. It is more common in males than in females.

Chronic intussusception is a rare condition specially in children and is most liable to be diagnosed erroneously. In this article we have cited the case history of two patients with chronic intussusception which were both due to malignant lymphoma. These patients have been operated on successfully and so far they are getting on quite well.

Résumé

L'invagination est la cause la plus fréquente de l'obstruction intestinal chez les enfants de moins de deux ans. Cette maladie est rare chez les nouveau-nés mais cependant quelques cas ont été rapportés à cet âge.

L'invagination se rencontre plus fréquemment chez les garçons que chez les filles.

L'invagination chronique est une entité rare spécialement chez les enfants. C'est la raison pour laquelle les erreurs de diagnostic sont assez fréquentes chez ces malades. Dans cet article nous avons présenté deux malades qui avaient l'invagination chronique et qu'en opération, le diagnostic a été confirmé. La cause de l'invagination chez ces deux patients étaient l'infiltration de la muqueuse intestinale par un lymphome maligne. L'opération chirurgicale a été bien tolérée et les malades jusqu'à ce jour se portent bien.

References

- 1-Benson C.D. Pediatric Surgery, 1962, Year Book Medical Publishers, Philadelphia: P. P. 751
- 2- Mac Mahon B. Data on the etiology of acute intussusception in childhood, 1959, Springfield, Ill., Chales C. Thomas, London
- 3- Ravitch M M., Consideration of errors in the diagnosis of intussusception, A. M. A., Am. J. Dis. Child. **84**: 17, 1952 .
- 4- Robins, M M. and Plank. H.P. Intussusception in Childhood, Pediatrics **25**: 592, 1960.
- 5- Court, S.D M. and Knox, G. Incidence of Intussusception in Newcastle children, Brit. M. J., **2**: 403, 1959.
6. Gross, R.E.- The Surgery of Infancy and Childhood, 1953, Philadelphia. W.B Saunders Company.
- 7- Hutchinson, Jonathan, - A successful case of abdominal section for intussusception. Proc. Roy. Med. & Chir. Soc., **7**: 195. 1873.
- 8- Ravitch, M. M.- The Nonoperative Treatment of Intussusception. S. Clin. North America, **36**, 1495, 1956.
- 9- Nelson, W. E., Textbook of Pediatrics, Philadelphia, 1964, W B Saunders Company.
- 10 - Bailey and Love, - A Short Practice of Surgery, 1956, London, H K. Lewis & Co Ltd, P. 423