

# سندارم ناخنی - کشککی

اولین گزارش در ایران

دکتر مرتضی اخوی\* دکتر محمد علی ابراهیمی\*

بیماری باسامی مختلفه زیر در کتابها ذکر گردیده است:

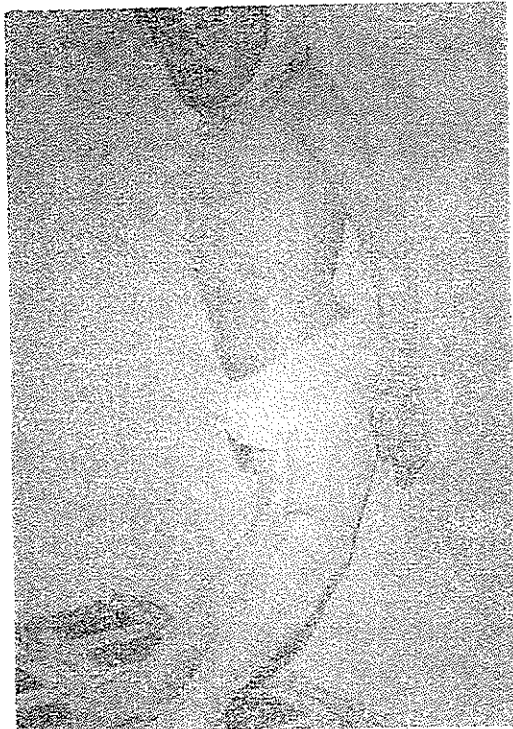1- Hereditary onyco-osteodysplasia.

2- Onyco-mesodysplasia.

3- Arthro-onyco-dysplasia.

این بیماری از نظر مطالعه بیماریهای ارثی بسیار قسابل توجه است، زیرا

ناهنجاریهای مادرزادی بسیار گوناگون در آن دیده میشود شکل (۱) .



شکل ۱- وضع ظاهری بیمار

بیماری شامل سه علامت اصلی و تعدادی علائم غیر ثابت و فرعی است. علائم

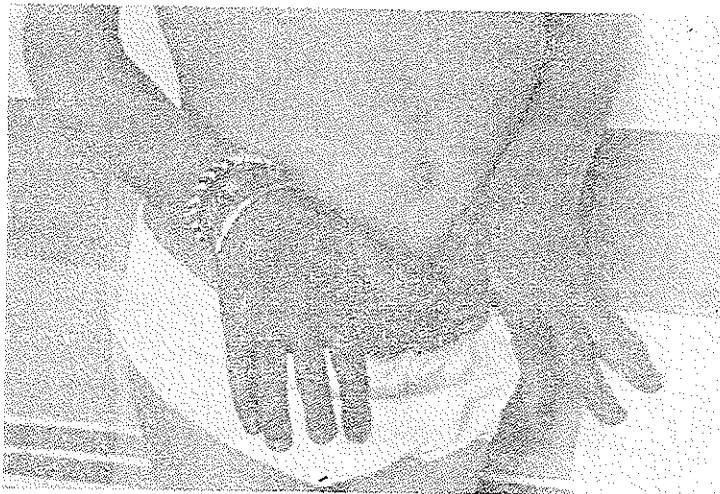اصلی بیماری عبارتند از:

- ۱- تغییرات ناخنها.
- ۲- کوچکی یا عدم تشکیل استخوان کشکک .
- ۳- تغییرات مفصل آرنج .

#### ۱- تغییرات ناخن‌ها

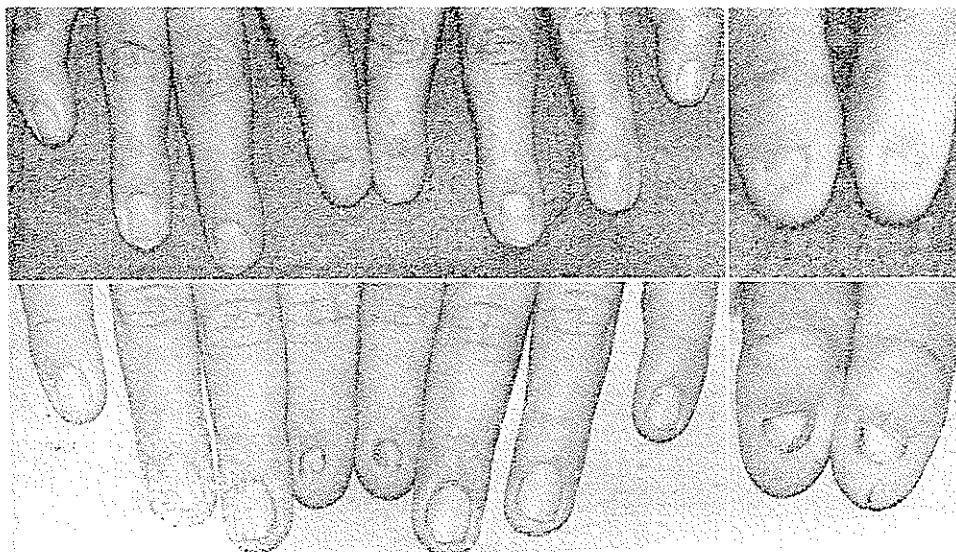
برای تشخیص بیماری لازمست قبل از هر چیز به وضع ناخنها توجه داشته باشیم زیرا غالباً تغییرات ناخنهاست که پزشك را از امکان وجود بیماری آگاه میسازد. این تغییر شکل بصورت نبودن همه یا قسمتی از ناخن و یا بدشکلی آن ظاهر می‌کند. معمولاً عارضه در انگشت شست بیشتر وجود دارد و هرچه بطرف انگشت کوچک برویم این بدشکلی کمتر می‌شود بطوریکه ممکنست در انگشت کوچک هیچگونه عارضه‌ای وجود نداشته باشد. در مردان غالباً در طرف کو بی‌تال هر کدام از ناخنها است در زنان تغییرات فوق بدین ترتیب است که قساعده ناخن کوچک است ولی Unguis شکل طبیعی دارد. تدریجاً که بطرف نوک انگشت پیش می‌رویم، ناخن کم کم از بین رفته و گوشت سر انگشت بر روی نساخن برگشته است ناخن‌های پا غالباً طبیعی هستند و عارضه‌ای در آنها دیده نمیشود.

در بیمار ما همانطور که در عکس شماره ۲ دیده می‌شود این تغییرات بصورت



شکل ۲- تغییرات ناخنها

بدشکلی و جمع شدگی ناخن‌هاست و عارضه تدریجاً بطرف انگشت کوچک کم شده، بطوری که تقریباً در انگشت کوچک عارضه دیده نمی‌شود. عکس شماره ۳ نمونه دیگری است از تغییر شکل انگشتان در مرد که در اینجا نقل شده است.

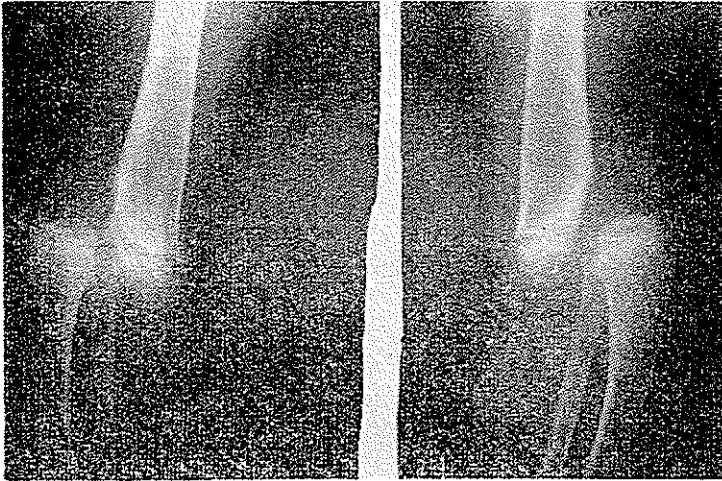


شکل ۳ - انگشتان دست - انگشت شست دو دست در سمت راست شکل دیده میشود

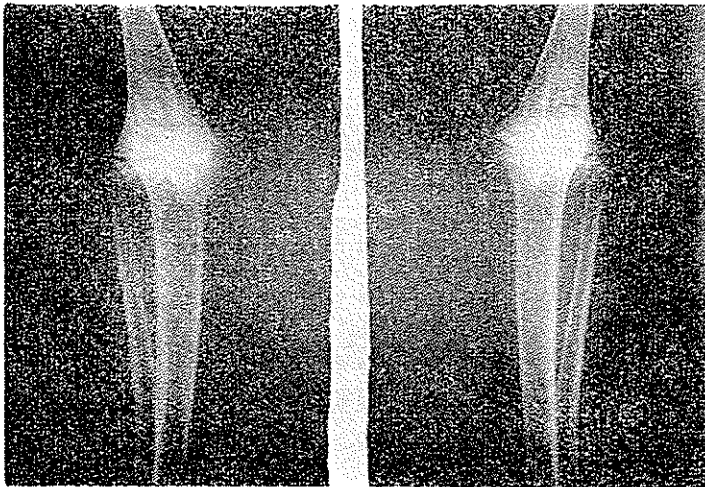
#### ۴- زانو

Venable در ۱۹۴۰ برای اولین بار زانوی يك بیمار مبتلا به سندرم «ناخنی - کشککی» را تشریح نمود، در این بیمار کشکک بسیار کوچک بود و رباط‌های متقاطع قدامی نداشتند ولی در موارد دیگری که بعداً تشریح شد این رباط وجود داشت. در بعضی موارد مشاهده شده است که حفره داخل مفصلی بوسیله يك تیغه بدو خانه تقسیم شده و خانه داخلی معمولاً کوچکتر از خارجی بوده است. در رفتگی مکرر استخوان کشکک در این بیماران دیده می‌شود همچنین در بعضی از این بیماران کندیل داخلی بزرگتر از معمول است و کندیل خارجی کم رشد کرده و کوچکتر از معمول است. خود کشکک ممکنست آتروفیه و کوچک باشد، یا اینکه اصلاً وجود نداشته باشد. در بیمار ما علاوه بر آتروفی استخوان کشکک، لاکسیته مفصلی بیش از اندازه طبیعی است و ساق نسبت به ران حول مفصل در تمام جهات متحرک است و نسبت به آن زاویه قدامی پیدا میکند (شکل ۱).

همانطور که در رادیوگرافی شماره ۴ و ۵ نیز مشاهده می‌شود قسمت داخلی مفصلی انتهای استخوان ران کاملاً تغییر کرده و غیر عادیست و بعلت لاکسیتیه شدید مفصلی سر استخوان‌های ساق در جلوی استخوان قرار گرفته و بیک در رفتگی کامل مفصلی را نشان میدهد .



شکل ۴ - نیمرخ زانو

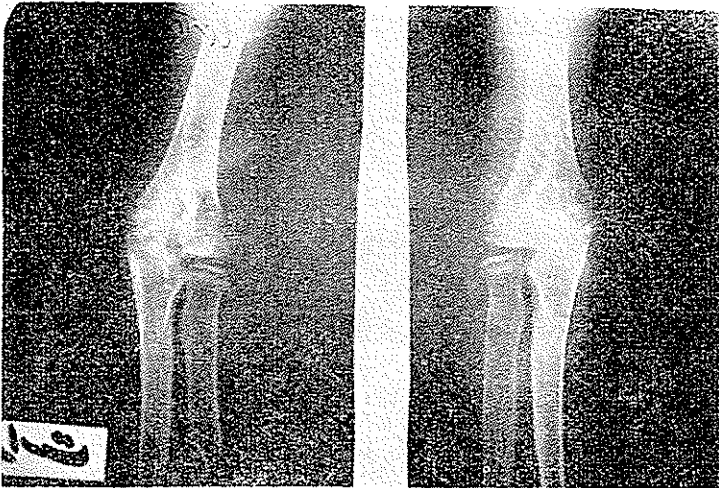


شکل ۵ - رخ اذنانو

### ۳-آرنج

در این بیماران سر استخوان بازو هیپوپلازی داشته و کوچکتر از طبیعی است مفصل در رفتگی خلفی داشته و استخوان رادیوس بلندتر از اندازه طبیعی است.

بعضی معتقدند که ژن بیماری مستقل روی هر کدام از استخوانهای فوق الذکر اثر کرده و تغییرات ذکر شده را موجب میگردد. عده‌ای دیگر بر این عقیده اند که کوچک ماندن سر استخوان بازو باعث در رفتگی و رشد استخوان رادیوس میگردد. بهر صورت تغییرات فوق موجب محدودیت در حرکات مفصلی شده و اکستانسیون - سوپیناسیون و پروناسیون در دست بیماران محدود میگردد. در بیمار ما هیپوپلازی سر استخوان بازو بخوبی مشهود است. تغییرات نسجی نیز در استخوان دیده میشود و حرکات مفصلی بطور کلی محدودند. در رادیوگرافی نیمرخ طویل بودن رادیوس و خارج شدن آن از سطح مفصلی بطرف خلف بهتر بچشم میخورد.



شکل ۶ - رخ از آرنج

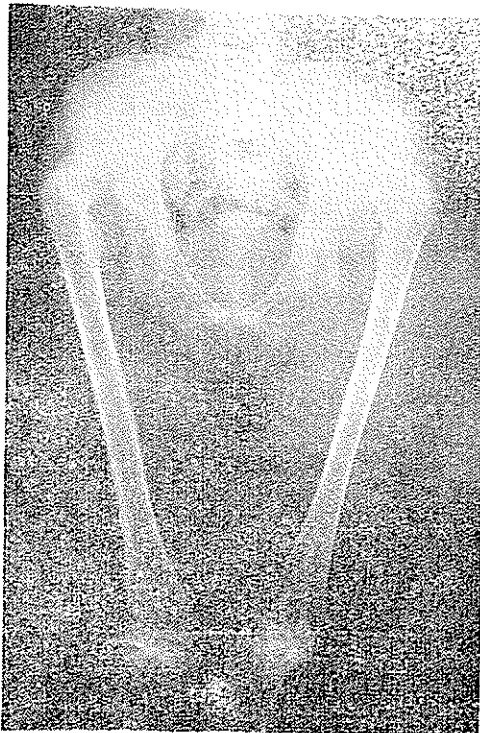
از علائم غیر ثابت که در این بیماران دیده میشود آنکه از همه جالب تر است Iliac horn میباشد که اولین دفعه در ۱۹۳۹ بوسیله Kiesser شرح داده شده است. در موردی که Turner در ۱۹۳۳ منتشر کرد در رادیوگرافی لگن بیمار این برجستگی مشاهده شد لیکن نامبرده باین علامت توجه نداشته و ذکری از آن نیاورده است.

بعدها در تعداد بیشتری از بیماران این علامت مشاهده گردید بطوریکه آمار موجود نشان میدهد این علامت در ۳۰ درصد موارد وجود دارد، این «شاخ‌ها» کاملاً متقارن میباشد و شکل آنها شبیه برجستگی‌های طبیعی استخوانی است و شباهتی به اگزوستوز ندارند. در رادیوگرافی «ترابه کولهای» آنها بخوبی مشاهده میگردد.

این برجستگی یا شاخ فقط در سندرم «ناخنی - کشککی» مشاهده شده و مشابه آن در هیچ بیماری حتی در حیوانات نیز مشاهده نشده است. بعضی گمان می‌کنند که عضله غیر معمولی در این ناحیه وجود دارد که محل اتصال خود را روی لگن که همان رأس «شاخ» باشد می‌کشد و در نتیجه این کشش است که برجستگی نامبرده بوجود می‌آید اما در اتوپسی‌های انجام شده وجود چنین عضله‌ای تأیید نشده است.

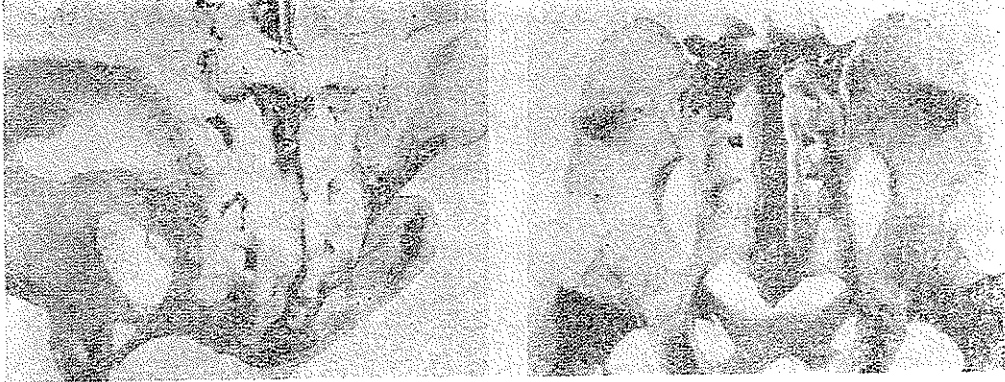محل چسبندگی عضلات لگن در این بیماران قدری با شکل طبیعی متفاوت است، شاید تغییرات استخوان لگن از آن جمله پیدایش همین دو برجستگی موجب این تغییرات شده باشند. بهر حال چه تغییرات استخوانی مقدم باشد چه عضلانی، دلیل قانع کننده‌ای برای بیان علت پیدایش «شاخ ایلیاک» در دست نیست.

شبهاتی بین این برجستگی و زوائد شوکی مهره‌ها و زوائد اخرومی کتف وجود دارد. این دو برجستگی ایجاد هیچگونه علامت فونکسیونل نمی‌کنند و مزاحمتی برای بیمار ندارند.



شکل ۷- برجستگی لگن و در رفتگی هانش

در بیمار ما نیز این علامت وجود دارد، در رادیوگرافی لگن سایه این برجستگی دیده می‌شود (عکس شماره ۷) .  
 برای بهتر نشان دادن این برجستگی فتوگرافی از منابع ذکر شده در اینجا نقل شده است (عکس شماره ۸)



شکل ۸

در بررسی استخوان کتف عده‌ای از این بیماران مشاهده شده است که در رشد زائده کورا کوئید و اخرومی تاحدی وقفه ایجاد شده است .  
 در سندرم «ناخنی - کشککی» تغییرات دیگری که بطور نادر مشاهده می‌گردد ذکر شده است .

از آن جمله :

- برجستگی در سطح خلفی استخوان کتف مشابه «شاخ ایلیاک» .  
 - تغییرات در گردن فمور و پا : این تغییرات در بیمار ما بصورت در رفتگی هردو مفصل لگن وجود دارد ، سر و زوایای فمور شکل طبیعی ندارد ( عکس شماره ۷) .

- تغییرات در نسوج نرم .

- در بیوپسی پوست بیماران الیاف الاستیک فراوان دیده میشود .

- وجود پرده بین بازو و تنه مشابه پرنندگان .

- وجود ماهک مثلثی شکل (Lunul) .

- وسیع بودن و پررنگ بودن ابریس .

– نامنظم بودن ایریس .

– (Calcaneo-valgus)

– هالوس والگوس .

– قوز واسکولیوز .

در بیمارما اسکالروتیک کاملاً آبی رنگ است. ایریس پررنگ، مردمک منظم ولی دیلاتاسیون دارد - در ستون مهره‌ها نیز اسکولیوز وجود دارد .

### ضایعات کلیوی

مواردی از سندرم «کشککی- ناخنی» ضایعات مادرزادی کلیه را همراه دارد.

پروتئینوری بدون سلول و عیب میکروسکوپی از بدو تولد در این بیماران وجود دارد .

در کودکان ایجاد اختلال رشد نمیکند ، در اشخاص بالغ عارضه‌ای نمیدهد . فشار

خون و کار کلیه نیز طبیعی است اما مواردی گزارش شده است که بیماران مبتلا باین

سندرم با اورمی در گذشته‌اند . ضایعات میکروسکوپی کلیه این بیماران شبیه نفریت

کرونیک است. آزمایشهای ادراری بیمارما طبیعی است و عارضه‌ای در وی مشاهده نشد

در خانواده مبتلایان به این بیماری کاتاراکت دیده میشود .

منشأ بیماری: بیماری از نظر متخصصین ژنتیک بسیار جالب است، تشخیص

بیماری محتاج هیچگونه تحقیقات کلینیکی نیست. زاد ورود بیماران کم نمیشود و

طول عمر آنان طبیعی است.

این بیماری بایک ژن غالب غیر وابسته به جنس که بستگی نزدیک به سیستم

A-B-O دارد منتقل میشود دلیل اینکه چطور بیماری در نسوج مختلفه انتشار می‌یابد

نامعلوم است ، بنظر میرسد که عامل ارثی در یک مرحله خاص جنینی اثر کند، هم-

چنین ممکن است عوارض حاصله در اثر توکسین ویژه‌ای باشد و بایک نقص آنزیمی

در کار باشد .

### خلاصه

گزارش يك مورد سندرم ناخنی- کشککی (Hereditary onyco-osteodisplasia)

بیماری بسه علامت اصلی :

۱- تغییرات ناخنها .

۲- کوچکی یا عدم تشکیل استخوان کشکک .

۳- تغییرات مفصل آرنج و چند علامت فرعی شناخته میشود .

در این مقاله يك مورد از بیماری فوق گزارش شده است. بیمارما دختری است



۷ ساله که در خانواده وی بیماری مشاهده نشده است. سه علامت اصلی فوق در نزد وی وجود دارد علاوه بر علائم اصلی علائم دیگری مشاهده میشود که مهمترین آنها عبارتند از شاخ ایلپاک - در رفتگی هر دو مفصل هانش مادرزادی - اسکلو روتیک آبی - ایریس پررنگ - مردمک دیلاته .

#### Summary

A case reported of Nail Patella syndrome ( Hereditary onycho - osteodysplasia ) .

This disease has three main symptoms.

- 1- Nail changes
- 2- Smallness or absence of patella
- 3- Changes in elbow joint.

In a few cases there are other secondary changes also present. In this article a case of this syndrome has been reported for the first time in Iran. Our patient is a 7 year old girl without having a history of such disease in the family. The three main symptoms as described above were present in this patient. Other changes included ilica Horn, congenital hipdis- location on both sides, blue sclera, dark iris and dilated pupils.

#### Résumé

Il s'agit de la description d'une fille âgée de 7 ans, chez laquelle on a trouvé :

- 1- anormalité des ongles.
- 2- absence des rotules.
- 3- modification pathologiques du coude et de l'articulation coxo - femorale.

La collection des signes mentionnées représente le syndrome d'onyco- mesodysplasie familiale.

Chez cette malade de pareilles modifications n'existaient pourtant pas dans la famille.

#### References:

- 1- Bates, J.C., United State Armed. Forcea Medical journal **5**: 865, 1954
- 2- Duncan J.G. and Souter W.A., J. of Bone and Joint Surgery **45B**: 259, 1963
- 3- Duthie R. B. and Hecht, F, J. of Bone and Joint Surgery, **45 B**: 259, 1963
- 4- Gibbs R. S. Berczeller P. H. and Hyman A.B., Arch. of Dermat., **89**: 192, 1964.
- 5- Darlington and C. F. Hawkins, Jou. of Bone and Joint Surgery, **49 B**: 164, 1967