

گزارشی درباره سرطان لوبولر پستان (IN SITU)

دکتر انوشیروان نظاری* دکتر استانی را بنز**
دکتر لوئیس بنیتس دکتر جان-ج. برن***

بدنبال گزارش Foote و Stewart که برای اولین بار در سال ۱۹۴۱ سرطان لوبولر پستان (In situ) را شرح میدادند تاکنون بیماران متعددی که مبتلا باین نوع سرطان بودند مشاهده شده‌اند. ولی جراحان و پاتولوژیست‌ها دربارهٔ بدخیمی آن درجات مختلفی قائل می‌باشند.

اخیراً بیماری که باین نوع سرطان مبتلا بوده است در بیمارستان سیتی شهر بسوستون واقع در آمریکا مشاهده شده که ذیلاً معرفی میگردد و بدخیم بودن این سرطان یکبار دیگر تأیید میشود.

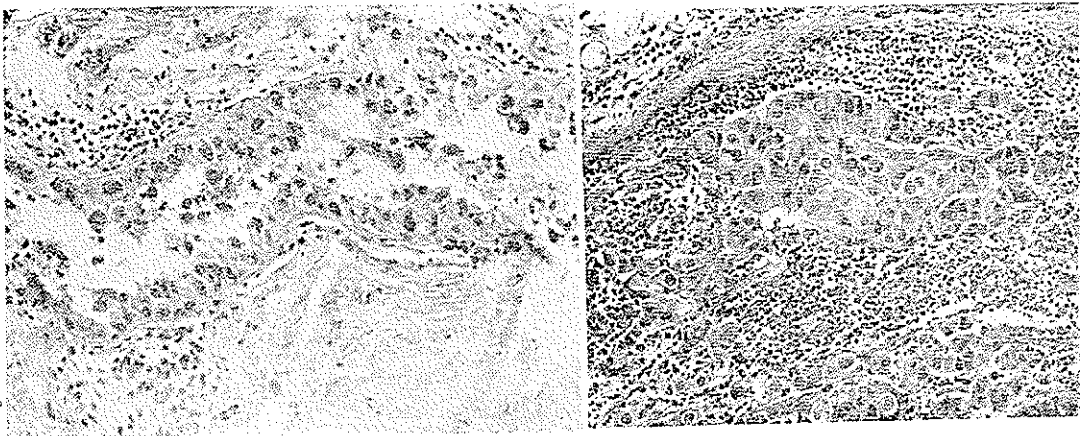
شرح حال: خانم ل. و. (شماره پرونده ۲۰۲۹۲۹۶) شصت و دو ساله، از نژاد سیاه، دارای سابقه پنج بار حاملگی و پنج‌زایمان. برای اولین بار در بیمارستان سیتی شهر بسوستون واقع در آمریکا، با شکایت از وجود غده‌ای در ناحیه زیر بغلی راست که دو ماه قبل بوجود آن پی برده بود بستری گردید.

بیمار یادآور شد که حال عمومی او تا دو ماه قبل از ورود به بیمارستان خوب بود. در آن زمان متوجه شده که غده بی‌دردی در ناحیه زیر بغلی راست او وجود دارد. او سابقه از دست دادن وزن و یا وجود اختلالات گوارشی را ذکر نکرده و از پستان‌پایش هیچگونه ترشح و یا خونریزی نداشته است. آخرین دوره قاعدگی او در ۵ سالگی بوده است.

* عضو کالج بین‌المللی جراحان
** پاتولوژیست‌های آمریکا
*** جراحان آمریکا

امتحانات بالینی : بیمارزنی بود از نژاد سیاه با تغذیه ورشد و حال عمومی خوب فشار خون : ۲۱۰/۱۲۰ میلیمتر جیوه . هردوپستان طبیعی ، مساوی و هیچ غده‌ای در آن‌ها لمس نمیشد . در خط قدیمی زیر بغلی راست غده‌ای سفت ، غیر حساس ، متحرک و بدون چسبندگی به پوست روی آن و بطول پنج و عرض چهار سانتیمتر لمس میشده است . آزمایش های آزمایشگاهی : همه طبیعی بود ، رادیوگرافی ریتین طبیعی و قلب مختصری بزرگ بوده که نتیجه ضایعه روماتیسم قلبی که در جوانی بان مبتلا گشته ، بوده است . رادیوگرافی از معده و روده و جستجوی ضایعات مناسباتیک همه منفی بود . ونوکاوغرافی وماموگرافی هیچگونه ضایعه‌ای نشان نمی‌داد . در ۲۸ ژانویه ۱۹۶۵ بیوپسی از غده زیر بغلی راست بعمل آمد و نتیجه آسیب شناسی آن عبارت بود از : نمونه دریافت شده $۰/۵ \times ۱/۵ \times ۲$ سانتیمتر و مشتمل بر بافت سفت خاکستری مایل به سفید می‌باشد .

ماکروسکوپی : هیچ غده لنفاوی همراه آن نبوده است .



شکل ۱ : نمای میکروسکوپی غده لنفاوی : رشته‌های بزرگ سلولهای آناپلاستیک سرطانی که غده را اشغال کرده و فقط مختصری از بافت لنفاوی را باقی گذاشته است . (این عکس ۳۰۰ مرتبه از نمای میکروسکوپی آن بزرگتر شده است .)

شکل ۲ (درچپ واقع شده) : نشان میدهد که میجاری آرئول بوسیله يك رشته سلولهای غیر منظم و مشخصاً سرطانی پر شده اند . (این عکس ۳۰۰ مرتبه از نمای میکروسکوپی آن بزرگتر شده است)

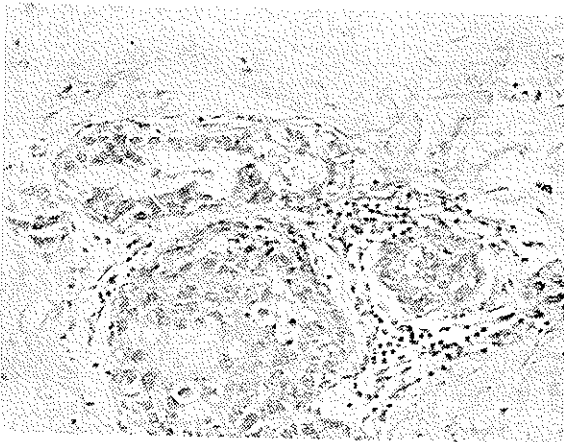
میکروسکوپی: دوغده لنفاوی که باستثنای قسمت کوچکی از حاشیه آن بقیه از بافت سرطانی اشغال شده اند دیده میشود. (شکل ۱)

تومور بصورت رشته و غلافی از سلولهای اپی تلیال آناپلاستیک که دور هم جمع شده اند تشکیل شده است. سلولها از نظر شکل و اندازه متفاوت و شامل هسته های هیپر کروماتیک و تغییرات میتوتیک می باشند. برخی از این سلولها دارای سیتوپلاسم روشن هستند.

تشخیص: تومور متاستاتیک از منشاء نامعلوم که احتمالاً ضایعه اولیه باید در پستان باشد.

از آنجائیکه محل ضایعه اولیه مجهول بود ماستکتومی رادیكال پستان راست در نهم فوریه ۱۹۶۵ انجام گرفت و جواب آسیب شناسی آن عبارت بود از:

ماکروسکوپی: نمونه بدست آمده شامل پستان راست، غدد لنفاوی، عضلات سینه ای بزرگ و کوچک. در لمس کردن و حتی در مقاطعی بفواصل پنج میلیمتر هم نشانی از تومور در آن دیده نمیشد.

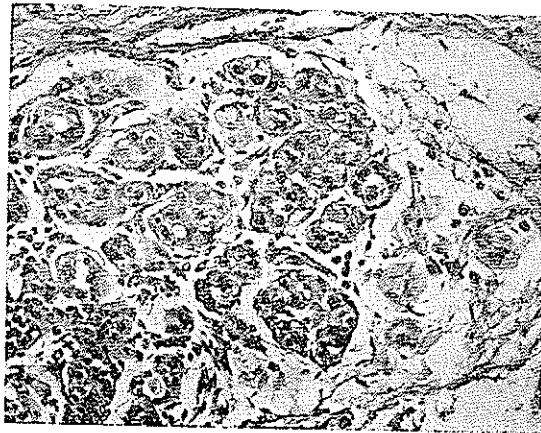


شکل ۳ مجاری کوچک متعدد و احتمالاً يك لوبول هم دیده میشود که مملو از سلولهای سرطانی است. (این عکس ۳۰۰ مرتبه از نمای میکروسکوپیك آن بزرگتر شده است).

در ناحیه مجاور نوك پستان و آرنول آن چندین نقطه كوچك دیده میشوند که قوام آنها اندکی بیش از نقاط دیگر این پستان بود و بنظر میرسید که مقاطع مجاری

پستان باشند. هیچگونه نشانی از بیماری کیستیک و یا نقاط نکروزه در این پستان دیده نمیشد. بررسی محتویات ناحیه زیربغلی نشان میداد که غدد لنفاوی باقوام زیاد در همه سطوح این ناحیه و بانداژهائی از $۰/۳$ تا $۱/۴$ سانتیمتر قرار دارند. در مقطع اکثر آنها بافت خاکستری مایل به سفید و باقوام زیاد که با احتمال قوی سرطانی بودند دیده میشد.

میکروسکوپی: در مقاطع بدست آمده از این پستان تنها حد ارئول، مجاری کوچک متعدد مملو از سلولهای غیرمنظم آناپلاستیک کارسینوماتوز، شبیه آنچه که در غده لنفاوی بیوپسی شده مشاهده گردید (شکل های ۲ و ۳). سلولهای سرطانی در لوبولها ظاهراً در امتداد مستقیم با آنهائی که در مجاری کوچک دیده میشدند پیش رفته و لوبولها نیز بوسیله سلولهای سرطانی اشغال شده بودند. تقریباً در همه قسمتها ممبران بازال مجاری کوچک و لوبولها مشخص بوده و دست نخورده باقی مانده بودند. در استروما، سلولهای سرطانی مجزا از مجاری کوچک ولی در مجاورت لوبولها و مماس با آن قرار گرفته بودند (شکل ۴).



شکل ۴. لوبولهای متعدد که بوسیله سلولهای سرطانی اشغال شده (In situ) در طرف چپ شکل قرار دارند و سلولهای آتپیک متعدد که ظاهراً در استروما قرار گرفته اند. (این عکس ۳۰۰ مرتبه از نمای میکروسکوپی آن بزرگتر شده است.)

امتحان میکروسکوپی غدد لنفاوی که در ناحیه زیربغلی قرار داشتند نمودار متاستاز کامل ساختمان این غدد در همه قسمت های زیربغل بوده است.

نتیجه: سرطان انتهایی مجرایی و لوبولار (IN SITU) و سرطان متاستاتیک غدد لنفاوی ناحیه زیر بغلی از منشاء پستان راست.

با توجه به مشاهدات ذکر شده و اینکه نیمه راست پستان غده مشخصی را نشان نداده ولی مقدار معتدبهی هیپرپلازی داخل مجرایی همراه با نامنظمی و تجمع سلولهای اپی تلیال دیده میشود و این درست شبیه سرطانی است که از انتهای مجاری و یا لوبولها برمیخیزد، این نتیجه حاصل میگردد که این سرطان تقریباً کاملاً یا کاملاً محدود به يك محل می باشد. از طرف دیگر متاستاز به غدههای لنفاوی زیر بغل نشان میدهد که این بیماری قدرت پیش رونده دارد.

از آنجائیکه دو طرفه بودن این نوع سرطان پستان مورد تأیید همه پاتولوژیستها قرار گرفته است، پستان مقابل نیز در ۱۸ مارس ۱۹۶۵ بیوپسی شد و از نظر آسیب شناسی هیچگونه اثری از بافت نئوپلاستیک مشاهده نگردید و فقط مجاری این پستان مختصری هیپرپلازی اپی تلیال داشته و لوبولها نیز مختصری هیپرپلاستیک بودند.

امتحان الکتروپتانسیل و اژنیال نشان داد که فعالیت استروژنیک وجود دارد و به بیمار تذکر داده شد که باید عمل اواریکتومی دو طرفه در مورد او انجام گیرد، ولی این پیشنهاد مورد موافقت او قرار نگرفت و در حال حاضر در درمانگاه بیمارستان سیتی شهر بوستون واقع در آمریکا تحت نظر می باشد.

بحث

متاستاز سرطانی در غدد لنفاوی زیر بغلی بدون آشکار شدن منشاء اولیه آن امری است نادر و این نخسود یکی از مسائل جالب توجه در عالم جراحی بشمار میرود. اگر تحقیق کامل برای پیدا کردن منشاء اولیه سرطانهائی که به غدد لنفاوی زیر بغلی متاستاز میدهند، از قبیل پستان، ریتین، اندامهای فوقانی، کلیهها و یا دستگاه گوارشی بی نتیجه بماند، جراحان را نظر بر این است که يك ماستکتومی رادیکال در طرفی که غدد لنفاوی زیر بغلی آن مبتلا می باشند باید انجام گیرد. ماموگرافی ممکن است بتواند در مواردی که شك وجود دارد مؤثر واقع شده و

تشخیص را روشن کند. عاقبت بیماران مبتلا باین نوع سرطان پستان بهیچوجه بدتر از کسانی که دارای انواع دیگر سرطان پستان و همراه با متاستاز غدد لنفاوی هستند نمی‌باشد. در حقیقت شواهد امر نشان میدهد که عاقبت آنها حتی بهتر هم می‌باشد و این شاید بعلت آنست که طرح بافت‌شناسی این نوع سرطان پستان یک کمندو کارسینوما و یا متاستاز غدد لنفاوی آنها محدود می‌باشد.

از بیش از پنجاه موردی که تا کنون سرطان لوبرولر پستان (In situ) تشخیص داده شده است، هفت نفر در طی زمانی از چند ماه تا چهل سال به سرطان پیشرفته مبتلا شده‌اند و در یک مورد سرطان باندامهای دیگر متاستاز داده و عمل جراحی در مورد او دیر شده بود. وقتی که این نوع سرطان بشکل لوبرولر انفیلتره تظاهر کند عاقبت آن شبیه سرطان مجاری پستان خواهد بود.

Benfield گزارش داده است که در ۰/۸۸ پستانهایی که بیوپسی شده و بدنبال آن ماستکتومی انجام گرفته است، پستان ماستکتومی شده محتوی بافت سرطانی بوده است. Newman در هفتاد و دو نفر از هفتاد و سه نفر بیماری که سرطان لوبرولر انفیلتره داشته و بعد از بیوپسی ماستکتومی شده بودند، با پیدا کردن بافتهای سرطانی در پستانهای ماستکتومی شده نظر Benfield را تأیید کرده است.

این شواهد، همراه با شرح بیماری که داده شد، نشان میدهد که عمل جراحی ماستکتومی، خواه رادیکال و خواه ساده همراه با دیسکسیون ناحیه زیر بغلی بایندر مورد این بیماران انجام گیرد. اکثراً این بیماری منتشر شونده همراه با بیماریهای دیگر پستان از قبیل: آبسه، بیماری کیستیک و یا نکروز بافت چربی پستان بوده و در ۰/۲۶ از چهل و یک بیماری که تا کنون گزارش شده‌اند، این نوع سرطان دو طرفه بوده است. نتیجتاً بیوپسی از هر چهار ربع پستان مقابل از واجبات بشمار میرود. خلاصه: یک مورد از سرطان متاستاتیک غده لنفاوی ناحیه زیر بغلی راست که منشاء آن سرطان لوبرولر (In situ) پستان راست بوده است گزارش داده شد و بدخیم بودن این بیماری تأیید گردید.

Bibliography

1. Benfield, J. R.; Jacobson, M., and Warner, N. E.: In Situ Lobular Carcinoma of the Breast. Arch Surg. 81:130, 1965.
2. Feuerman, L.; Attie, J. N., and Rosenberg, B., Carcinoma in Axillary Lymph Nodes as an Indicator of Breast Cancer. Surg., Gynec. & Obst. 114,5, 1962.
3. Fitts, W. T., Jr.; Steiner, G. C., and Enterline, H. T.: Prognosis of Occult Carcinoma of the Breast. Am. J. Surg. 106: 460, 1963.
4. Foote, F. W., and Stewart, F. W.: Lobular Carcinoma In Situ: A Rare Form of Mammary cancer. Am. J. Path. 17:491, 1941
5. Gershon-Cohen, J.; Ingleby, H., and Hermel, M. B.: Occult Carcinoma of Breast. Arch. Surg. 70: 385, 1955.
6. Godwin, J. T.: Chronology of Lobular Carcinoma of Breast. Cancer 5:259, 1952.
7. Haagensen, C. D.: Lobular Carcinoma of Breast. A Precancerous Lesion? Clin. Obst. & Gynec. 5: 1093: 1962
8. Newman, W.: Lobular Carcinoma of the Female Breast. Report of 73 Cases, Ann. Surg. 164:305,1966.
9. Owen, H. W.; Dockerty, M. B., and Gray, H. K.: Occult Carcinoma of Breast, Surg., Gynec. & Obst. 98:302, 1954.