

دولیکواکتازی و تیروبازیلار: گزارش موردی

تاریخ دریافت مقاله: ۱۳۹۰/۰۱/۲۰ تاریخ پذیرش: ۱۳۹۰/۰۲/۱۲

چکیده

علیرضا خوشنویسان
سید سینا احمدی ابهری*

گروه جراحی اعصاب، بیمارستان دکتر شریعتی،
دانشگاه علوم پزشکی تهران، تهران، ایران.

زمینه و هدف: دولیکواکتازی یعنی اتساع و افزایش طول و پیچیدگی غیرطبیعی سرخرگ‌های داخل مغزی. بروز چنین حالتی بر حسب اثراتی که بر مغز می‌گذارد تظاهرات عصبی مختلفی دارد که عدم توجه به پدیده بالینی فوق ممکن است منجر به تشخیص‌های اشتباه و احتمالاً عوارض ناشی از درمان‌های تهاجمی یا نامناسب شود. **معرفی بیمار:** موردی که گزارش می‌شود زن ۵۸ ساله‌ای است که با شروع ناگهانی اختلال تکلم (دیزآرتریک)، عدم تعادل، سرگیجه و تهوع مراجعه و جهت بررسی بیشتر بستری گردید. با استفاده از روش‌های مختلف تصویرنگاری مغز، اتساع شدید و کلافی شدن سرخرگ‌های ورتیروبازیلار مشاهده شد که نشان‌دهنده ابتلا به دولیکواکتازی بود. بیمار با کنترل علائم مربوط به بیماری‌های زمینه‌ای و در پی آن علائم نورولوژیک ناشی از ابتلا به دولیکواکتازی بدون هر نوع مداخله تهاجمی ترخیص گردید. **نتیجه‌گیری:** با توجه به آن‌که دولیکواکتازی با تغییرات همودینامیک و هموستاتیک و اثرات فشاری بر ساقه مغز همراه است و درمان‌های تهاجمی بدون خطر نیست توجه به شکایات نورولوژیک و تشخیص زودرس دولیکواکتازی و کنترل علائم با درمان محافظه‌کارانه عوارض بیماری و نیز کنترل علائم بیماری‌های زمینه‌ای مفیدترین شکل کمک به بیمار است.

کلمات کلیدی: دولیکواکتازی، شریان‌های ورتیروبازیلار.

* نویسنده مسئول: تهران، بزرگراه جلال آل احمد،
بیمارستان دکتر شریعتی تلفن: ۰۹۱۹-۱۰۷۹۰۰۷
email: drsinaabhari@gmail.com

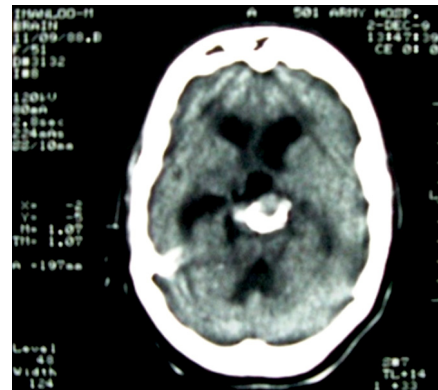
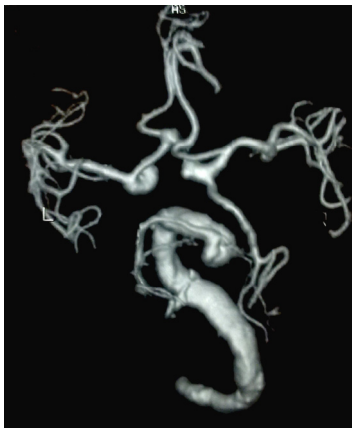
مقدمه

خون در سرخرگ مبتلا باشد که خود منتهی به ترومبوز و سکتة مغزی می‌گردد و موجب انسداد مستقیم شریان‌های کوچک‌تر و یا به‌صورت غیرمستقیم بروز آمبولی در بخش دیستال سرخرگ‌های مغزی می‌شود.^{۱،۱۱} علاوه بر علائم ایسکمیک که تا حدود دو سوم موارد را شامل می‌شود، در بقیه موارد علائم فشار بر ساقه مغز و اعصاب مغزی مشاهده می‌گردد.^{۱۲} علائم فلج اعصاب مغزی تحتانی، اختلال کارکرد مخچه و هیدروسفالی از جمله این مشاهدات است. با توجه به آن‌که متوسط قطر طبیعی شریان بازیلار ۳/۱۷ میلی‌متر در سطح پونز است یکی از ملاک‌های تشخیصی دولیکواکتازی ورتیروبازیلار قطر بیشتر از ۴/۵ میلی‌متر در شریان‌های ورتیروبازیلار می‌باشد.^{۱۳} بررسی‌های رادیولوژیک می‌تواند مؤید معاینات نورولوژیک و تشخیص بیماری باشد.

معرفی بیمار

بیمار زن ۵۸ ساله خانه‌دار راست‌دست در دی‌ماه ۸۹ با شکایت

اتساع و افزایش طول سرخرگ‌های داخل مغزی منجر به تشخیصی بالینی می‌شود که دولیکواکتازی (Dolichoectasia) و گاهی هم مگا دولیکواکتازی، آنوریسم دوکی شکل ورتیروبازیلار و یا سیستم ورتیروبازیلار کلافی نامیده می‌شود.^{۱-۳} براساس یافته‌های آنژیوگرافیک و مطالعات بافت‌شناسی مغزی پس از مرگ، شایع‌ترین درگیری در سیستم سرخرگی ورتیروبازیلار مشاهده می‌شود.^{۴-۶} اغلب مبتلایان، مردان با میانگین سنی ۶۴ سال بوده^۷ و در تاریخچه طبی آنان افزایش فشار خون شریانی وجود دارد. آترواسکلروز نقش مهمی در بروز بیماری دارد اگرچه در افراد مسن‌تر ممکن است تغییرات بارز آترواسکلروتیک هم مشاهده نشود. مشاهده بیماری در کودکان نشان‌دهنده چند عاملی بودن این بیماری است.^۸ به‌طوری که پارگی‌های لامینای داخلی، هیپرپلازی ایتیمما و خون‌ریزی عضلات جدار شریان گزارش شده است.^۹ جریان خون در عروق متسع غیرطبیعی است به‌نحوی که ممکن است به‌صورت برگشت جریان



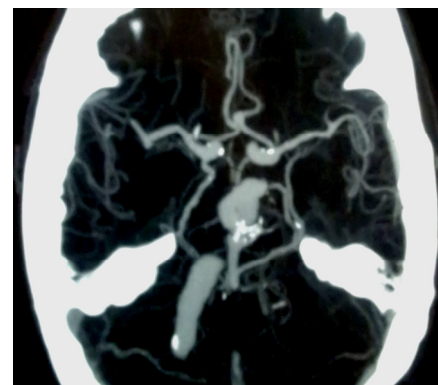
شکل-۱: CT Scan مغزی بدون ماده حاجب

شکل-۳: Magnetic Resonance Angiography. شریان‌های رتروبازیلار پر پیچ و خم و متسع مشاهده می‌شود

یافته جدیدی محسوب نمی‌شد. رفلکس پاتولوژیک و اختلال حسی بارز نبود. در معاینات تعادلی، معاینه مخچه‌ای Finger to nose مختل بود ولی سایر معاینات قابل انجام نبود. در CT Scan مغزی بدون ماده حاجب (شکل ۱) اتساع شریان‌های بازیلار دوطرفه همراه با کلسیفیکاسیون عروقی و در CT Angiography (شکل ۲)، هم‌چنین Magnetic resonance angiography مغزی (شکل ۳)، شریان‌های رتروبازیلار پر پیچ و خم و شدیداً متسع مشاهده گردید و به‌جز آن یافته دیگری در تصویرنگاری مشهود نبود. در بررسی‌های آزمایشگاهی قند سرمی ناشتا 184mg/dl ، کلسترول 198mg/dl و تری‌گلیسرید 170mg/dl داشت. سایر یافته‌های آزمایشگاهی طبیعی گزارش شده بود. با توجه به ریسک قابل توجه درمان‌های تهاجمی در این بیمار تصمیم به درمان طبی گرفته شد. بیمار با تشخیص دولیکواکتازی رتروبازیلار تحت درمان با داروهای کاهنده فشار خون شریانی و چربی‌های سرم و داروهای ضدپلاکتی آسپیرین و کلوییدگرول قرار گرفت. پس از دو هفته درمان، تکلم بیمار بهبودی قابل توجهی پیدا کرد، سرگیجه و تهوع کاملاً برطرف گردید. بیمار به درمانگاه قلب و عروق و غدد مترشحه داخلی ارجاع گردید و توصیه شد درمان خود را در درمانگاه نورولوژی پی‌گیری نماید.

بحث

دولیکواکتازی، بیماری سرخرگ‌های داخل مغزی با میزان وقوع 0.06% تا $5/8\%$ درصد است که اکثراً شریان‌های رتروبازیلار را درگیر



شکل-۲: CT Angiography

شروع ناگهانی اختلال تکلمی دیزآرتریک، سرگیجه، عدم تعادل و تهوع در بخش اورژانس بیمارستان دکتر شریعتی تهران بستری شد. در تاریخچه طبی، دیابت نوع دو، افزایش فشار خون شریانی، هیپرلیپیدمی و بیماری عروق کرونر وجود داشت، دو سال قبل از مراجعه سابقه سکته مغزی که منجر به ضعف عضلات نیمه چپ صورت و اندام‌های همان طرف و اختلال تکلمی دیس فاز یک وجود داشته است. هنگام بستری هوشیاری بیمار براساس مقیاس گلاسکو ۱۵، فشار خون شریانی $170/100$ میلی‌متر جیوه، سایر علائم حیاتی نرمال ارزیابی گردید. بیمار دیزآرتریک بود و در معاینات عصبی نیستاگموس افقی دوطرفه، ضعف محیطی نیمه چپ صورت، انحراف زبان کوچک به سمت راست و انحراف زبان به سمت راست در داخل دهان و به سمت مقابل حین خروج از دهان داشت. ضعف عضلات سمت چپ بدن در حد دو پنجم وجود داشت که براساس شرح حال

می‌یابد.^{۱۷،۱۸} با توجه به آنکه این‌گونه درمان‌ها خالی از خطر نیست، تشخیص زودرس دولیکوکتازی و دقت در شکایات نورولوژیک بیمار و ارزیابی‌های پاراکلینیکی و همچنین توجه به بیماری‌های زمینه‌ای و کنترل آن‌ها مفیدترین شکل کمک به بیمار است. سپاسگزاری: از همکاری سرکار خانم جعفری همکار محترم بخش جراحی مغز و اعصاب بیمارستان دکتر شریعتی سپاسگزاری می‌شود.

References

1. Yu YL, Moseley IF, Pullicino P, McDonald WI. The clinical picture of ectasia of the intracerebral arteries. *J Neurol Neurosurg Psychiatry* 1982;45(1):29-36.
2. Resta M, Gentile MA, Di Cuozzo F, Vinjau E, Brindicci D, Carella A. Clinical-angiographic correlations in 132 patients with megadolichovertébrobasilar anomaly. *Neuroradiology* 1984;26(3):213-6.
3. Iwama T, Andoh T, Sakai N, Iwata T, Hirata T, Yamada H. Dissecting and fusiform aneurysms of vertebro-basilar systems. MR imaging. *Neuroradiology* 1990;32(4):272-9.
4. Schwaighofer BW, Klein MV, Lyden PD, Hesselink JR. MR imaging of vertebrobasilar vascular disease. *J Comput Assist Tomogr* 1990;14(6):895-904.
5. Giang DW, Perlin SJ, Monajati A, Kido DJ, Hollander J. Vertebrobasilar dolichoectasia: assessment using MR. *Neuroradiology* 1988;30(6):518-23.
6. Ubogu EE, Zaidat OO. Vertebrobasilar dolichoectasia diagnosed by magnetic resonance angiography and risk of stroke and death: a cohort study. *J Neurol Neurosurg Psychiatry* 2004;75(1):22-6.
7. Nijensohn DE, Saez RJ, Reagan TJ. Clinical significance of basilar artery aneurysms. *Neurology* 1974;24(4):301-5.
8. Read D, Esiri MM. Fusiform basilar artery aneurysm in a child. *Neurology* 1979;29(7):1045-9.
9. De Georgia M, Belden J, Pao L, Pessin M, Kwan E, Caplan L. Thrombus in vertebrobasilar dolichoectatic artery treated with intravenous urokinase. *Cerebrovasc Dis* 1999;9(1):28-33.
10. Romi F, Kråkenes J, Thomassen L, Tysnes OB. Dolichoectasia of the intracranial arteries and stroke. *Tidsskr Nor Laegeforen* 1999;119(20):3004-5.
11. Pessin MS, Chimowitz MI, Levine SR, Kwan ES, Adelman LS, Earnest MP, et al. Stroke in patients with fusiform vertebrobasilar aneurysms. *Neurology* 1989;39(1):16-21.
12. Hirsh LF, Gonzalez CF. Fusiform basilar aneurysm simulating carotid transient ischemic attacks. *Stroke* 1979;10(5):598-601.
13. Sahlbeck R, Busse O, Reinhold WD. MRI findings in megadolicho-basilar artery. *Cerebrovasc Dis* 1993;3:309-12.
14. Sacks JG, Lindenburg R. Dolicho-ectatic intracranial arteries: symptomatology and pathogenesis of arterial elongation and distention. *Johns Hopkins Med J* 1969;125(2):95-106.
15. Caplan LR. Posterior Circulation Disease: Clinical Findings, Diagnosis, and Management. Boston: Blackwell Science, 1996.
16. Brandt T, von Kummer R, Muller Kuppers M, Hacke W. Thrombolytic therapy of basilar artery occlusion: predictions for recanalization and good clinical outcome. In: Yamaguchi T, Mori E, Minematsu K, del Zoppo G, editors. Thrombolytic Therapy in Acute Ischemic Stroke III. Berlin: Springer-Verlag; 1995. p. 343-8.

Vertebrobasilar dolichoectasia: a case report

Received: April 09, 2011 Accepted: May 02, 2011

Abstract

Alireza Khoshnevisan MD.
Seyed Sina Ahmadi Abhari
MD.*

Department of Neurosurgery,
Shariati Hospital, Tehran University
of Medical Sciences, Tehran, Iran.

Background: Vertebrobasilar dolichoectasia is defined as a prominent elongation, dilatation and tortuosity of the vertebral and basilar arteries. Ectatic basilar arteries may cause different neurological symptoms by several mechanisms including compressive effects and embolic or ischemic events.

Case presentation: In this report we present a 58-year old female patient who was admitted in Dr. Shariati General Hospital in Tehran, Iran with complaints of dysarthria, vertigo, ataxia and nausea. Neuro-imaging procedures (brain CT scan, CT angiography, and an MRI study of the blood vessels or MRA) were performed. Dilation and elongation, as well as tortuosity of the vertebral and basilar arteries revealed the diagnosis of vertebrobasilar dolichoectasia. The patient was discharged from the hospital following the control of underlying diseases and neurological symptoms related to dolichoectasia without undergoing any invasive procedures.

Conclusion: Paying attention to any minor or major neurological symptoms, as well as underlying medical conditions along with the conservative control of symptoms can be most helpful. Invasive interventions in a chronically ill patient can be very risky, therefore, medical management including control of associated or underlying diseases is recommended as the first line of treatment.

Keywords: Dolichoectasia, vertebrobasilar artery.

* Corresponding author: Dept. of
Neurosurgery, Shariati Hospital, Jalal Al-
Ahmad St., Tehran, Iran.
Tel: +98-919-1079007
email: drsinaabhari@gmail.com