

آژنزی استخوان جناغ سینه و فتق قلب

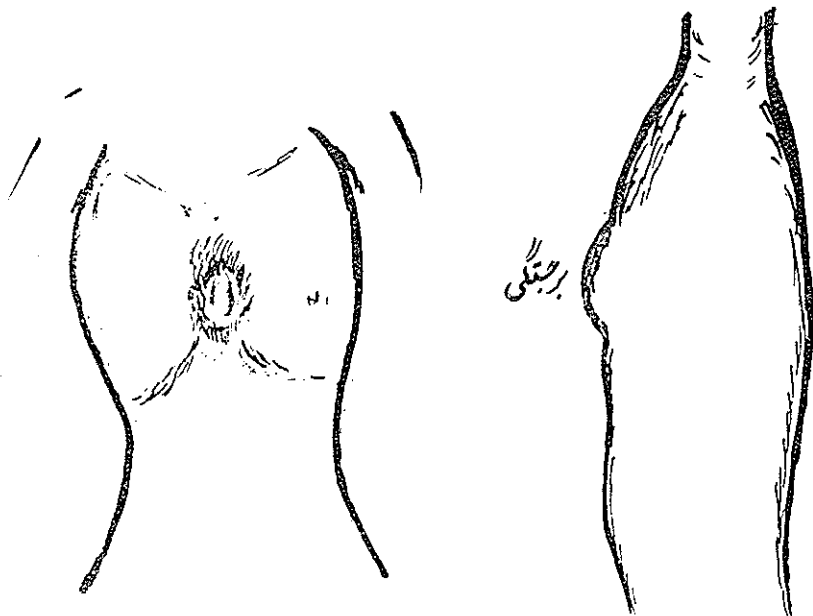
دکتر حسام‌الدین میرهن *

آژنزی استخوان جناغ سینه از جمله بیماریهای بسیار نادر مادرزادی است که موجب پیدایش فتق قلبی میگردد. از نظر رویان شناسی باید باین نکته توجه داشت که در روزهای بسیار اولیه زندگی رویانی قلب از دو جوانه بسیار کوچک راست و چپ از طرفین جسم رویان اولیه تشکیل میگردد. دو جوانه مذکور بطرف خط وسط حرکت کرده و پس از جوش خوردن بیکدیگر قلب یگانه را بوجود میآورند. استخوان استرنوم نیز از چنان سر نوشتی تبعیت مینماید. گاهی دو جوانه راست و چپ استرنوم بهم نرسیده و نقص بزرگی بوجود میآورند. این نقص بزرگ معمولاً همراه با بازماندن پوست در خط وسط سینه بوده و باعث بیرون ماندن قلب از حفره سینه میشود و در واقع بیماری اکتوبی قلب (Ectopis Cardis) بوجود میآید و در موقع تولد ناهنجاریهای مذکور بوضوح دیده میشود. البته چنین ناهنجاریهای مادرزادی با زندگی منافات داشته و اینگونه نوزادان مرده بدنیا میآیند ولی در انواعی که شدت مرض به درجه فوق‌الذکر نیست تدابیر جراحی در برخی موارد نجات بخش میباشد. شرح حال بیمار در ذیل مؤید این گفته است.

شرح حال مریض:

مجید، نظام. طفل ۵ ساله (شماره پرونده ۰۸۷۷ بیمارستان پهلوی) در تاریخ ۱۳۴۵/۱۱/۱۶ در بخش قلب بیمارستان بستری گردید. پدر و مادر بیمار اظهار داشتند که از بدو تولد ضربان قلب کودکشان بر روی سینه بسیار واضح و نمایان بوده است خود بیمار هیچگونه شکایتی نداشت. والدین او میترسیدند که مبادا ضربه‌ای به قلب وارد آید و خطر جانی در بر داشته باشد.

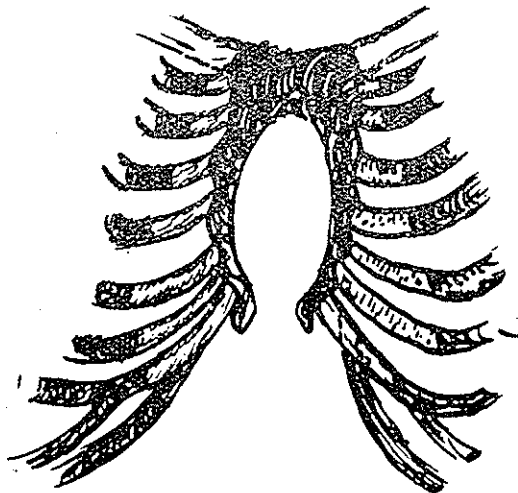
در معاینه مریض ضربان قلب او از وراء پوست بخوبی نمایان بود و در اولین



شکل ۱ - وضع مریض از روبرو

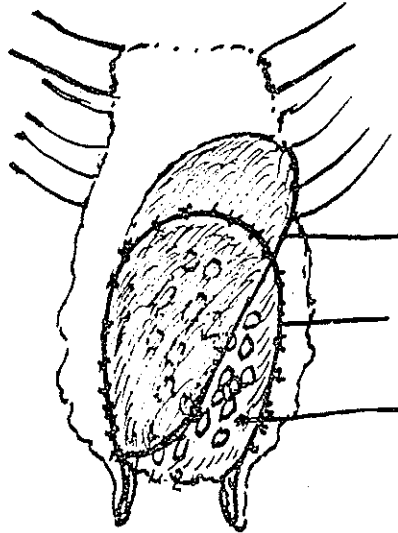
شکل ۲ - وضع سینه مریض در ناحیه استرنوم
برجستگی سینه هنگام سیستول قلب (نیه رخ)

نگاه تشخیص نقصی بزرگ در استخوان استرنوم داده شد. قلب در هر ضربان پوست ناحیه استرنوم را تا سه سانتی متر از لبه ناقص استخوان استرنوم بجلو میراند (اشکال ۲ و ۱). بیمار در تاریخ ۲۴/۱۱/۴۵ تحت عمل جراحی قرار گرفت. ابتداء يك



شکل ۳ - شمای اسکلت سینه مریض در هنگام عمل جراحی

شکاف طولی در وسط سینه داده شد و لبه‌های نقص استخوانی بخوبی نمایان گردید. (شکل ۳) برون شامه قلب باز نگردید پوست را از طرفین تا پنج سانتی متر دور از کنار استرنوم از بافت زیر آن جدا نموده و دو تکه غضروف از غضروفهای دنده‌های ششم راست و چپ پس از جدا کردن پری کندر برداشته شد. غضروفهای حاصله را بقطعات ریز بابعاد پنج میلی متری خرد نمودیم. يك تکه سیلاستیک (Silastic) بشکل و



لایه بالائی سیلاستیک

لبه نقص

گرف سیلاستیک و تکه های
لایه زیرین کوچک غضروف

شکل ۴ - طرز دوختن نقص با دو لایه سیلاستیک و غضروفهای گرف لایه بالائی را برای نشان دادن لایه زیرین بلند کرده اند - دو نیچه زائده خنجرى بخوبی دیده میشود .

باندازه نقص بلبه‌های نقص با ابریشم دوخته شد سپس غضروفها را روی آن پخش نموده و قطعه دوم سیلاستیک را (شکل ۴) بر روی قطعه اول بهمان طریق اول ثابت نمودیم .

لبه‌های پوست با سوتورهای سیمی بهم دوخته شد . تنها عارضه بعد از عمل پیدا شدن کلکسیون خونی زیر پوستی بود که با آسپیراسیون با سوزن نمرة ۱۴ بکلی تخلیه گردید . برای احتراز از بروز عفونت که تنها خطر عمل جراحی و دشمن شماره ۱ يك هرگرف مصنوعی بشمار می رود از آنتی بیوتیک‌ها به مقدار فوق العاده زیاد در زمان قبل و بعد از عمل جراحی استفاده گردید . بیمار در تاریخ ۱۲/۱۲/۱۳۴۵ با داشتن يك سینه مقاوم در ناحیه نقص اولیه و با حالت عمومی بسیار خوب و رضایت بخش مرخص گردید . اخیراً یعنی هفده ماه بعد از عمل جراحی بیمار مجدداً توسط

پدرش به بیمارستان آورده شد. جدار سینه در ناحیه استرنوم قسدرت قابل ملاحظه داشت و از نقص اثری بجا نمانده است.

References :

- I - Diagnosis and surgical collection of Combined Congenital defects of Supra - umbilical abdominal wall, lower sternum and diaphragm. J. Alex Haller, Jr., M. D., and James R. CANTRELL, M. D., Baltimore, Md. J. Thoracic and C. V. Surgery Feb. 66. vol. 51
- II- Mulder, D. G., Crittenden, I. H. and Adams, F. H. : Complete repair of a syndrom of Congenital defects, invalving the abdominal wall, sternum, diaphragm, Pericardium, and heart; Excision of left Ventricular diverticulum, Ann. Surg. 151 : 113, 1960.
- III- Human Embryology (Patten), Second Edition 1953.