

## الفانتیازیس اندام تحتانی

و

### جدیدترین درمان جراحی آن

دکتر هوشنگ احراری \*

بیماریهای سیستم لنفاوی اندامها تا حدودی نادر می‌باشند و درمان آنها از نظر طبی و جراحی مشکل است.

از نظر تشریحی در اندام تحتانی دو سیستم لنفاوی سطحی و عمقی وجود دارند. نکته قابل توجه آنست که این دو سیستم بوسیله نیام عمقی از یکدیگر جدا هستند و ارتباط قابل ملاحظه‌ای بایکدیگر ندارند. هر یک بطور مستقل لنف را بسوی بالامی-رانند. استقلال و عدم ارتباط این دو سیستم در پاتوژنی بیماریهای لنفاوی اندام تحتانی بوضوح نمایان است.

اگر بعلتی جریان لنف عمقی به خوبی انجام نگیرد لنف توسط سیاهرگهای عضلانی جذب میشود و نقصان سیستم لنفاوی عمقی بدینوسیله جبران میگردد. ولی نارسائی سیستم لنفاوی سطحی موجب می‌شود که لنف سطحی اندام زهکشی شود. دیر یا زود بیمار به لنفودم دچار می‌شود.

سیستم لنفاوی سطحی اندام تحتانی در دورشته در مسیر سیاهرگهای سافن داخلی و خارجی بیلا می‌روند و بترتیب به دژپیه‌های لنفی سطحی کشاله ران و پوپلیته می‌ریزند. در وضع عادی مجاری لنفاوی حاوی الوهای زیادی بفواصل چند میلی متر می‌باشند که مانع سقوط لنف در مجاری لنفاوی می‌شوند. در ناحیه پوپلیته ارتباط مختصری بین لنف عمقی و سطحی وجود دارد ولی این ارتباط هیچگاه

\*از کارهای بخش جراحی يك بیمارستان پهلوی.

برای درناژ تمام لنف سطحی اندام تحتانی کافی نیست. نکته قابل ملاحظه دیگر از نظر تشریحی آنست که بین سیستم لنفاوی و وریدهای سطحی اندام تحتانی مگر بطور استثناء رابطه‌ای وجود ندارد. این ارتباطات جزئی در موارد بیماری کم و بیش خود را ظاهر می‌سازند.

نتیجه‌ای که از این وضع کالبد شناسی گرفته می‌شود در درمان جراحی لنفودم بکار می‌رود و از دیرزمانی جراحان درصدد بر آمدند که رابطه‌ای بین سیستم لنفاوی سطحی و عمقی برقرار سازند. هنوز نیز اصول درمان جراحی این بیماران همین واقعیت تشریحی است.

فیزیولوژی: لنف از پروتئین درشت و مایع خارج سلولی بطریقه فیلتراسیون و دیفوزیون در مجاری لنفی ظاهر می‌شود و بوسیله فشار بافت‌های مجاور بر روی سپید رگ‌ها و با عمل عضلات جدار رگ‌ها و دریچه‌های سپید رگ‌ها بطرف بالا رانده می‌شوند.

پاتولوژی: نارسائی سیستم لنفاوی سطحی تجمع لنف را دریافت زیرجلدی باعث می‌شود. تجمع لنف در این بافت دور تسلسل بوجود می‌آورد بدین معنی که چون لنف حاوی مقادیر زیادی آلبومین است سبب هیپرپلازی لنفی در اطراف مجاری لنفاوی می‌شود و مجاری لنفی را تنگتر و حتی مسدود می‌سازد. حملات لنفانژیت نیز به این دور تسلسل افزوده می‌شود و جریان لنف را که نارسا و کند بوده است با ایجاد فیروز عمومی بافت زیرجلدی نارساتر می‌نماید و ضخامت زیر پوست زیاد می‌شود. گاهی در ماتیت یا ضایعات آماسی دیگر که غالباً عامل آن استرپتوکوک است به پوست اضافه می‌شود.

### تعریف بیماری:

الفانتیازیس که بهتر است در این مبحث بعنوان لنفادم مورد بررسی قرار گیرد عبارت از تجمع لنف در جلد و بافت زیرجلدی می‌باشد.

تقسیم‌بندی: با توجه بعلت و پاتولوژی لنفادم تقسیم‌بندی کلی این بیماری بسیار مشکل است. Allen و Ghormley لنفادم را بدو گروه بزرگ تقسیم کرده‌اند:

I - غیر آماسی

II - آماسی

که هر کدام از گروه‌های فوق به نوع اولیه و ثانوی تقسیم‌بندی شده‌است.

## I - نوع غیر آماسی

## ۱- در نوع اولیه :

الف - Lymphedemas precox که بآن نوع ایدیوباتیك یا لنفادم اصلی نیز میگویند. این گروه نوع معمولی لنفادم را تشکیل میدهند علت و پاتوژنی آن معلوم نیست. این بیماری بیشتر در زنها دیده شده است. سنین ابتلاء در نوجوانان بین سن ۱۸ تا ۲۰ سال است. پیشرفت بیماری تدریجی و کند است. ابتدا بیماری از مچ پا شروع میشود و بتدریج زیادتر شده ساق و ران را میگیرد.

در ۲۵٪ موارد بیماری دو طرفه است. در مراحل اولیه استراحت شبانه و بالاگذاوردن پا ورم را کم میکند. در مرحله قبل از قاعدگی و هوای گرم تورم زیادتر می-میشود. درد هیچگاه وجود ندارد مگر در مواردی که لنفانژیت به آن اضافه شود. زخم روی پوست بسیار نادر است. مهمترین علامت بیماری سنگینی و تورم عضو است. ب- نوع مادرزادی. بدین معنی که نقصی در تولید و توسعه مجاری لنفی وجود دارد. این بیماری گاهی از زمان تولد وجود دارد و گاهی در اطفال و نوجوانان ظهور می کند که همان لنفادم زودرس است و گاهی در سنین بالاتر ظاهر می شود که بآن لنفودم دیررس میگویند در این مرحله میتوان نتیجه گرفت که نارسائی لنفاوی وجود داشته است ولی تا حدود زیادی جبران میشده. حمله های مکرر لنفانژیت بتدریج جریان لنف را متوقف میسازد و لنفودم در سنین بالا را بوجود می آورد. این بیماری معمولاً با سایر آنومالیهای عروقی همراه است.

ج - نوع ارثی مادرزادی ( Hereditary Congenital Lymphedema ) بنام خیز ارثی خانوادگی (Familial Hereditary Edema) یا بیماری Milroy این بیماری به مجموع مادرزادی وارثی گفته می شود گاهی در یک خانواده چند نمونه دیده شده است. بعضی ها تا چند نسل این بیماری خانوادگی را دنبال کردند.

د - نوع مادرزادی ساده (Simple Congenital Lymphedema) : این بیماری فقط بعلت اینکه در خانواده یک نفر را مبتلا میکند از نوع ارثی جدا است.

۲- نوع ثانوی از دسته غیر آماسی که ممکنست با اعمال جراحی غده های لنفی برداشته شده باشند. مثلاً در هوچکین، سل سارکوم، و در عمل ماستکتومی رادیکال در کارسینوم پستان که همیشه اکسیژون گانگلیونی بعمل می آید یا در درمان با اشعه X و رادیوم که گانگلیونها معدوم شده باشند. بطور ثانوی لنفادم بوجود می آورند

همچنین ممکنست ضایعات وریدی مانند ترومبوز و زید و یا آسیب رساندن به وریدها در موقع عمل جراحی و بالاخره فشارتومورهای متاستاتیک روی وریدها موجب لنفادم ثانوی گردند.

II - لنفادم آماسی که نوع معمولی آن باحملات حاد و مکرر لنفانژیت به وجود می آید و گاهی پیشرفت آن آنقدر زیاد است که الفانتیازیس بوجود می آورد از نظر تاریخچه بالینی و وجود حملات لنفانژیت مکرر بانوع الفانتیازیس غیر آماسی فرق دارد.

۱- نوع اولیه یا ایدیویاتیک که نوع نمونه لنفادم انفلاماتوار محسوب می شود. وضع مشخصی ندارد میتوان گفت که خود بخود بوجود می آید.

۲- نوع ثانوی - علت اولیه این دسته از لنفادها در مجاری لنفی یا عروقی است معمولاً در تعقیب ترومبولیت یا نارسائی های مزمن وریدی ظاهر می شود. در مرحله حاد با لنفانژیت و تب و سایر علائم عفونی همراه است. عامل عفونت اغلب استرپتوکوک می باشد.

الف - فیلاریاز که بیماری مناطق گرمسیری است و عامل آن *Filariae* یا *Wucheria Bancrofti* است که سبب فیروزه شدن مجاری لنفی و انسداد آن می گردد. ضایعات الفانتوتیید علاوه بر پا اسکروتوم را نیز فرا میگیرد. تغییرات میکروسکپی بشکل هیپرپلازی نسج ارتباطی و انقیلتراسیون لنفوسیت بازوفیل و ائوزینوفیل می باشد.

در لنفوگرافی و اریسهای لنفاوی همراه با گشادی عروق لنفی و بالاخره انسداد دیده میشود. تب الفانتوتیید با *Pyrexia* و دردهای شکمی همراه است.

تشخیص مسلم بیماری با تاریخچه اقامت طولانی بیمار در نقاط آلوده و با پیدا کردن فیلاریای بالغ و یا لارو آن در نسج و وجود میکروفیلرها در خون داده میشود.

ب - تریکوفیتوزیس *Trichophytosis* عامل بیماری تریکوفیت است. لنفادم باحملات لنفانژیت که عامل آن اغلب استرپتوکوک است همراه میباشد.

علائم بالینی: عبارتست از سنگینی و تورم اندام، خستگی در راه رفتن، ضخیم شدن پوست، درد بطور معمول وجود ندارد مگر در هنگام حملات لنفانژیت که با تب و سایر علائم عفونی همراه است.

**تشخیص افتراقی** - در موارد دوطرفه با ادم هیپرپروتئینی، ادم، نارسائی قلبی و کلیوی و لیپوادم مطرح است که در لیپوادم علت بیماری تجمع چربی و آب در نسج زیرجلدی بمقدار زیاد میباشد.

در موارد یکطرفه با ادم مربوط به نارسائی وریدی، ترومبوفلیت، نئوپلازی، و فیستولهای بین شریان و ورید، و فیستول مجاری شیل و لنف Chylous Edema تشخیص افتراقی داده می‌شود.

برای مسجل شدن تشخیص بهترین امتحان تزریق ماده رنگی در نسج زیرجلدی و لفتانژیوگرافی است

تزریق ماده رنگی در زیرجلد که برای نمایان ساختن کانالهای لنفاوی انجام می‌شود خود نیز به تشخیص کمک شایانی می‌کند. در موارد آپلازی و هیپوپلازی - مجاری لنفاوی مشهود نمی‌گردند در مواردی که هیپوپلازی با انسداد همراه است ماده رنگی در داخل مجاری متسع لنفاوی تجمع می‌یابد و شبکه‌ای از کانالهای لنفاوی مشهود می‌شود. در موارد لنفودم ثانوی برگشت لنف باعث زایل شدن تدریجی ماده رنگی میشود.

در لنفودم اولیه آپلازی و هیپوپلازی مجاری لنفی علت اصلی بیماری محسوب می‌شوند و ممکنست با انسداد همراه باشد که در نتیجه آپلازی مجاری و غده لنفاوی کشاله ران است. در پاره‌ای از موارد در لنفودم اولیه مجاری لنفی پیچ‌درپیچ بدون‌والو یا دارای والوهای ناقصی هستند.


لنتانژیوگرافی: در لنفودم مربوط به آپلازی و هیپوپلازی مجاری لنفاوی - مجاری لنفاوی نادرند.

در لنفودم هیپوپلازیک همراه با انسداد - مجاری لنفاوی نادر ولی متسع و پیچ‌درپیچ بدون‌والو میباشد.

در لنفودم ثانوی انسدادی. مجاری لنفاوی زیاد، هیپرپلازیک و متسع می‌باشند. شکل شماره (۱).

درمان - درمان طبی در موارد خفیف تا حدودی علامات بیماری را تخفیف میدهد و ادم شدیدرا بتعویق می‌اندازد. این درمان شامل جوراب الاستیک، فیزیوتراپی بالا گذاشتن پا و درمان لنتانژیوت میباشد. درمان طبی رویهمرفته نتیجه رضایت‌بخشی

نمیدهد و از این نظر از دیر زمان جراحان درصدد درمان این بیماری بوسیله جراحی برآمده اند .



عکس شماره (۱) لنفو گرافی A- لنفو گرافی نرمال B- هیپوپلازی اولیه C- هیپوپلازی همراه انسداد D- هیپرپلازی E- لنفادم ثانوی بعلت برداشتن غدد لنفاوی کشاله ران

اعمال جراحی که تاکنون پیشنهاد شده است تاریخچه جراحی این بیماری را

نیز بیان می کند . این اعمال بترتیب زمان به چهار دسته عمده تقسیم میشوند :

۱- گذاشتن اجسام و لوله های خارجی در نسج زیرجلدی بعنوان جسانشین

کانال لنفاوی .

۳- قراردادن پلی از پوست و نسج زیرجلدی بین ناحیه دیستال و پروکسیمال

اندام .

۳- جراحی اکسیزیون .

۴.. مربوط نمودن لنف سطحی و عمقی بیکدیگر .

در باره سه نوع اعمال اول باید گفت که نتیجه هیچگاه خوب نبوده است و

با عدم موفقیت روبرو شده است . معذالك جراحی اکسیزیون تا حدودی تعدادی از

بیماران را تسکین بخشیده است . اعمال جراحی اکسیزیون اعمال وسیعی می باشند

و در چندین جلسه انجام می گیرند ، تمام نسج پوستی و زیوپوست برداشته می شود

و بجای آن گرف پوست گذارده می شود که نتیجه عمل با وجود آمدن سیکاتریس های

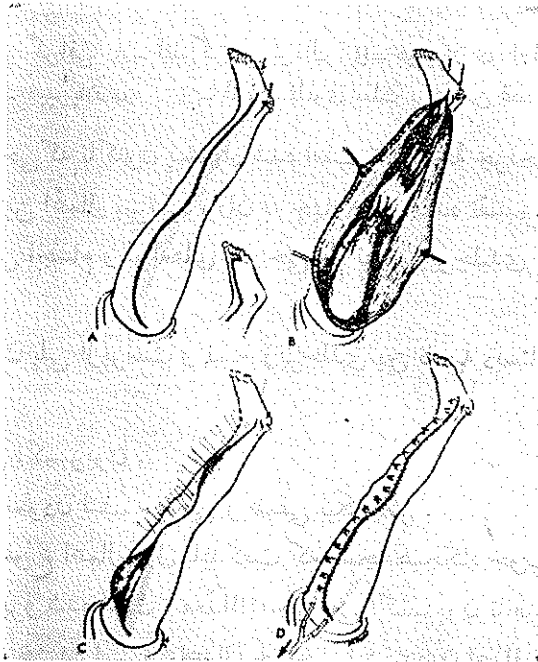
بدشکل و تورم حاصل روی انگشتان خوب نیست مضافا اینکه تعدادی از گرفهای

پوستی دچار نکروز می شوند و آن مقدار هم که نکروز نشده اند دچار ضایعات دیگر

از قبیل هیپرکراتوز و کلوتید می گردند .

امروزه اعمال جراحی دسته چهارم رضایت بخش ترین نتیجه را می دهند . اولین عمل این دسته اکسیزیون قسمتی از آپونوروز عمقی و باز کردن راهی بین سیستم لنفاوی سطحی و عمقی می باشد . این عمل که بنام Kondoleon معروف است نتیجه فوری و رضایت بخشی میدهد ولی بتدریج آپونوروز عمقی رزتره می شود و از نو ادم ظاهر می شود .

عملی که امروزه متداول است نوعی از عمل Kondoleon است بنام Buried (shaved) Skin Flaps operation بدین معنی که در تمام طول عضو قسمتی از درم بین شکاف آپونوروز قرار می گیرد که خود مانع بسته شدن آپونوروز می شود و در ثانی با ایجاد سطح تماس وسیع بین نسج زیرجلدی سطحی و عضلات

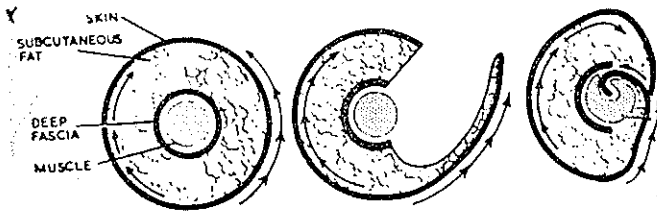


عکس شماره (۲) A - خط انسزیون ، طرز آویزان کردن پا به سقف را نشان میدهد تورنیکه به انتهای ران بسته شده است . منطقه هاشور زده قسمتی از پوست است که باید تراشیده شود و در زیر فلاپ داخلی قرار گیرد . B - دو قطعه فلاپ آماده شده نیام عمقی سرتاسر برداشته شده است . C - در این شکل فلاپ خارجی در طول عضله دفن میشود و بوسیله بخیه های نگهدارنده از عمق بسطح زده میشود . D - در این شکل چگونگی درناژ و سوتورهای نگهدارنده و بخیه های لبه پوست دیده میشود .

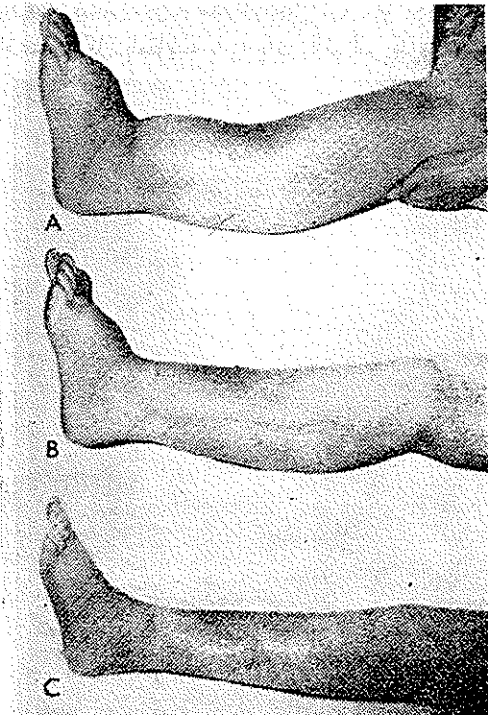
از طریق بوجود آمدن نئوکانالیزاسیونها، درناژ لنف سطحی از راه عمق صورت می‌گیرد .

شرح حال بیمار :

آقای عزت‌الله - پ. ... ، ۲۸ ساله ، شغل خواربار فروش ، اهل خرمشهر .  
بیمار بعلت تورم زیاده از حد و سنگینی اندام تحتانی راست به بیمارستان



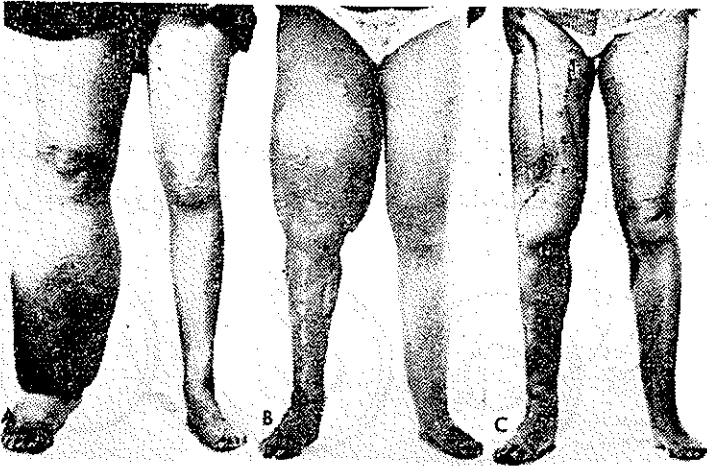
عکس شماره (۳) درمقطع چگونگی دفن فالاب سطحی در داخل عضله را نشان میدهد.



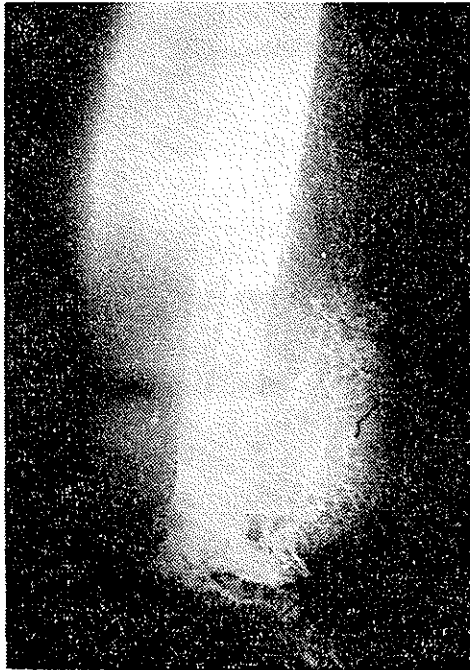عکس شماره (۴) A - عکس پای بیمار قبل از عمل B - عکس پای بیمار دو سال بعد از عمل C - عکس پای بیمار پنج سال بعد از عمل را نشان میدهد که بتدریج پا بوضع عادی برگشت نموده است.



پهلوی مراجعه و در بخش جراحی يك بستری می‌شود. بیماری از ۶ سال پیش

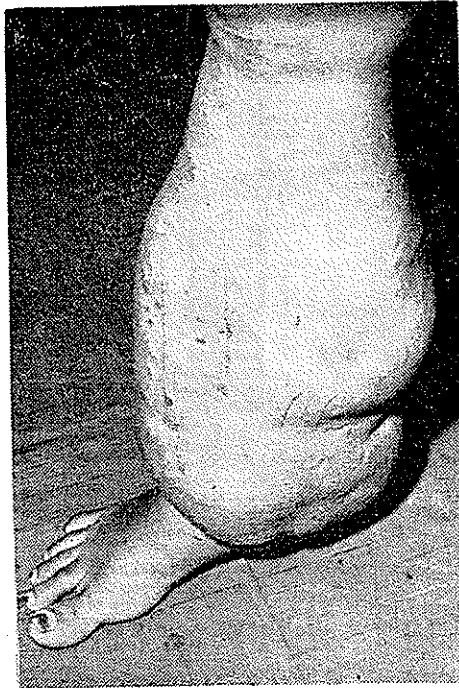


عکس شماره (۵) - A - قبل از عمل - B - بعد از عمل بطریقه اکسیژن یون که سیکاتریس‌های بد شکل بجا گذاشته و ران بعد از عمل بیشتر متورم شده است. - C - با تکنیک عمل Buired (shaved) Skin Flaps بعد از عمل شکل با مقایسه پا با پای سالم تقریباً بوضع طبیعی دیده میشود.



عکس شماره (۶) لنفاژ یوگرافی پای بیمار که مجاری لنفی هیپوپلازیه هستند.

شروع شده است تورم ابتدا منحصر به ساق و مچ پا بوده و بتدریج در طی زمان ران را هم فراگرفته است. بیمار هر چند ماهی يك الی دوبار به انفکسیوز در پا دچار می شده بطوریکه تورم در پا ایجاد می گشته و تب و لرز عارض می شده است که با معالجات طبی و استراحت بهبود می یافته ولی پس از هر حمله مقداری بر حجم پا اضافه می شده است. ۲ سال قبل در قسمت خلفی ساق پای راست آبسه ای ایجاد می شود که شکافته شده و مقدار زیادی ترشح چرکی از آن خارج می گردد. در سابقه فامیلی بیمار نکته مهمی وجود ندارد و در فامیل وی کسی به این بیماری دچار نشده است. در سابقه

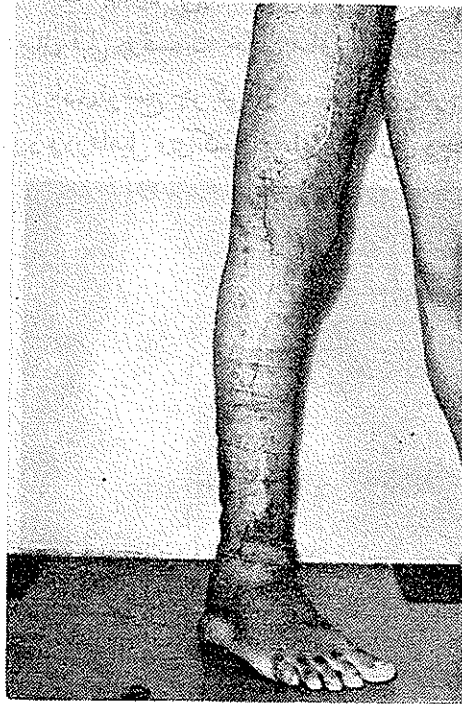

عکس شماره (۷) عکس قبل از عمل

شخصی: هیچوقت درمان با اشعه x یا عمل جراحی و یا سابقه فلگمون و ضایعات عفونی دیگری در این پا نداشته است. ۷ سال پیش بیضه چپ بعلت تورم و درد بر- داشته شده و از نتیجه آناتومی پاتولوژی آن اطلاعی در دست نیست. لنفوگرافی پای راست بیمار، مجاری لنفی هیپوپلازیه هستند و درناژ لنف بزحمت و کندی انجام گرفته بطوریکه غدد کشاله ران پس از ۱۵ ساعت نمایان گشته اند (عکس ۶)

در امتحانات خونی- میکرو فیلر دیده نشده و پروتئین توتال ۵۷ گرم در صد آلبومین

۳۱ گرم درصد بوده است . بیوپسی از ندول روی پوست فیروز را نشان داده است .  
در معاینه بالینی : انجام تحتانی راست تا کشاله ران متورم و سفت بوده است  
و این تورم از قسمت فوقانی ران شروع تا انتهای تحتانی ساق پا ختم میشود . قطر

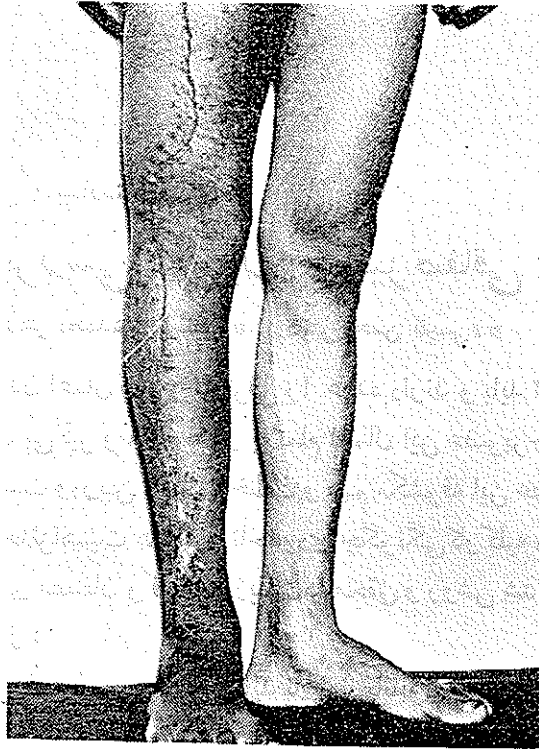

عکس شماره (۸) عکس بعد از عمل بطریقه ترانسپوزیسیون لنفاتیک

ران در یکسوم فوقانی در طرف راست ۵۳ سانتیمتر و قطر ساق در یکسوم میانی ۵۸ سانتیمتر بوده است (عکس شماره ۷) سطح پوست کشیده و در روی آن نودولهای پراکنده ای وجود دارند که قوام آن تقریباً سخت بوده است در فشار گوده باقی نمی گذارد در روی پشت پا ادم وجود نداشته است . در لمس شرايين شریانه های فمورال ، پوپلیته و پدیدوز ضربان عادی داشته اند . اختلال در جریان گردش خون وریدی دیده نشده و روی پوست زخم وجود نداشته است .

بیمار در تاریخ اول مرداد ماه ۱۳۴۶ با عمل ترانسپوزیسیون لنفاتیک تحت عمل جراحی قرار گرفت طبق متد Buired (Shaved) Shin blaps عواقب بعد از عمل بدون عارضه گذشت ( و عکس شماره ۸ ) دو ماه بعد از عمل را نشان میدهد که پا به

وضع عادی برگشته تورم بکلی از بین رفته و نتیجه عمل بسیار رضایت بخش بوده است. (عکس شماره ۹).



عکس شماره (۹) پای عمل شده با مقایسه با پای سالم نشان داده میشود.

#### Refereces:

- 1- Vascular Roentgenology Robert. A. Schobinger, M. D. Francis F. Rozicka, Jr, M. D.
- 2- The surgical clinics of North America vol: 47 April 1967.
- 3- Peripheral Vascular Diseases. 1964. Allen Barker' Hines.
- 4- Vascular Surgery 1962 J. B. Kinmonth C. G. Rob F. A. Simeone.
- 5- Peripheral Vascular Surgery S. Thomas Glasser 1959
- 6- Thoracic and Cardiovascular Surgery with Related Pathology Linskog. Liebow. Glenn 1962.