

# يك مورد سل عمومی غده‌های لنفاوی

و نظریات جدید در باره آن

دکتر محسن مظاهر\* دکتر شکوه محامدی\*\*

## شرح حال بیمار

الف. م. شماره پرونده : ۱۱۹۵۳

علت مراجعه : درد ناحیه اپیگاستر که در طرف راست شدیدتر است و با غذا ارتباط ندارد سابقه ترش کردن بیمار از چهار سال پیش است موقع درد شکم نفخ هم میکرده و بدنش گرم میشده است .

سابقه شخصی : در بچگی خاك میخورده از بیماریهای زمان طفولیت و بلوغ چیزی بخاطر ندارد . هر نوع اعتیادی را منکر است .

سابقه ژینکوئی : از چهار سال پیش مبتلا به آمنوره می باشد . ترشح سفید و بدبو دارد . شوهر کرده ولی آبتن نشده است .

وضع فعلی : ناراحتی فعلی از چهار سال قبل همزمان با برقراری آمنوره شروع شده درد در ناحیه اپیگاستر بوده و به هیپوکندر راست انتشار می یابد و با غذا ارتباطی ندارد درد توأم با نفخ شکم و ترش کردن است .

معاینه عمومی : بیمار زنی است ۲۹ ساله با قد ۱۵۲ سانتیمتر و وزن ۴۹ کیلوگرم با حال عمومی نسبتاً خوب به سؤالات بخوبی جواب میدهد . رنگ پوست و مخاط قابل دید طبیعی است . خیز و تنگی نفس اگزفتمالی وجود ندارد . درموگرافیسیم (Dermographism) مثبت است . حرکات سرطبیعی . محل خروج رشته‌های اعصاب و سینوسها در مقابل فشار دردناک نیست . وضع و حرکات چشمها طبیعی است .

\* استاد دانشکده پزشکی (بخش داخلی بیمارستان وزیر)

\*\*استاد یار

هر دو مردمک مساوی و گرد و دارای واکنش طبیعی می باشد. در معاینه خارجی بینی، گوشها، ماستوئید، حفره دهان و بالاخره حلق و لوزه‌ها علائم مرضی مشهود نیستند. گردن: آدنوپاتی در ناحیه گردن لمس نشد. اندازه و شکل غده تیروئید و همچنین وضع سیاهرگها طبیعی است.

قفس سینه: در ناحیه فوق ترقوه‌ای چپ چند غده لنفاوی متورم کوچک لمس می‌شود.

شکل قفس سینه طبیعی تنفس از نوع شکمی منظم و تعداد آن ۱۶ در دقیقه است. در کوبش (دق) و سمع ریه‌ها و قلب نکته غیر طبیعی شنیده نشد. صداهای قلب در هر چهار کانون طبیعی است نبض رادیال پر و منظم تعداد آن ۸۰ در دقیقه فشارخون ۱۲۰/۸۰ بوده و در کنترل‌های بعدی به ۱۱۰/۶۰ میلیمتر جیوه تنزل یافت.

ستون فقرات: خمیدگیهای فیزیولوژیک ستون طبیعی بیمار در موقع فشار و کوبش (دق) فقرات احساس درد نمی‌نماید. کمر بند شانه و لگن متقارن هستند.

شکم: در ناحیه هیپو کندر راست و ناف تومورهای سفت و مجزا از هم بدست می‌خورند کبد بزرگ نیست طحال لمس نمی‌شود؛ محل کلیه‌ها آزادند. محل خروج فتق‌ها بسته است.

اندامها: متقارن ساختمان استخوانی و تکامل عضلانی کامل و تونوس طبیعی است. واریس دیده و لمس نمی‌شود حرکات اکتیو (Active) و پاسیو (Passive) آزاد است. سیستم عصبی: رفلکس‌ها طبیعی است.

وضع روانی: کمی دپرسیون (Depression) دارد.

معاینه ژینکولوژی: در معاینه با اسپکولم (Speculum) گلوی زهدان هیچ‌چیز، کمی ترشح سفید رنگ موجود است. در توشه و اژینال رحم کوچکتر از طبیعی و بعقب برگشته (Retroverse) و سفت و حرکاتش محدود می‌باشد. در اطراف لگن قسمتهای سفت نامرتبی حس می‌شود که تا زیر جلد ادامه دارند، بطوریکه از روی شکم بخوبی حس می‌شود.

ضمائم (تخمندانها و لوله‌ها) حس نشد ولی در اطراف آنها سفتی‌هایی که در بالا ذکر شد حس می‌شود در داخل شکم و بالای ناف تومورهای سفت نامرتبی باندازه یک تخم مرغ که بخوبی متحرک و بدون درد است وجود دارد. آزمایشهای پاراکلینیک: حرارت بدن زیر بغل و رکتال طبیعی است.

سدیما نتاسیون در ساعت اول ۴۰ و در ساعت دوم ۷۳ میلی‌متر . تعداد گویچه‌های سرخ ۳۶۴ میلیون تعداد رتیکولوسیتها ۲ در هزار ، هموگلوبین ۹۵ گرم درصد ، تعداد لوکوسیتها ۷۴۰۰ و فرمول آن نتروفیل ۷۰ ائوزینوفیل ۴ و لنفوسیت ۲۴ منوسیت ۲ درصد تعداد پلاکتها ۹۵۰۰۰ می باشد در آزمایش ریزینی مغز استخوان راکسیون اریتروبلاستیک نوع نورموبلاستیک دیده شده است. هماتوکریت ۴۵ درصد زمان کوئیک ۱۶۵ ثانیه (زمان شاهد ۱۳ ثانیه) مقدار پروترومبین ۵۹ درصد زمان سیلان ۳ دقیقه و انعقاد ۵ دقیقه، قند خون ۱۰۰ میلی‌گرم درصد . تست M.C.F. و V.D.R.L. منفی است. اوره خون ۲۸ میلی‌گرم درصد .

تست‌های رایج کبدی : مقدار بیلی روبین توتال خون ۱۳ مستقیم ۰۵ . و غیر مستقیم ۰۸ میلی‌گرم درصد ، تیمول ۲۰ واحد سولفات دوزنک ۱۸ واحد سفالین کلسترول +++++ ۱۴ S.G.O.T. واحد و ۸ S.G.P.T. واحد پروتئین توتال ۸۶ گرم درصد کلسترول توتال ۱۹۸ میلی‌گرم درصد ، فسفاتاز آلكالن ۳۳۴ - ۳۷۵ واحد فسفر ۳۳۴ میلی‌گرم در صد کلسیم ۱۲ میلی‌گرم درصد سدیم ۱۴۰ و پتاسیم ۵۱ کلو ۱۰۱۹ میلی‌اکی‌والان در لیتر ، ادرار آلبومین و قند ندارد ۳-۱ لکوسیت ، مقدار نسبتا زیادی بلور اگزالات دارد . در آزمایش مدفوع تخم انگل و خون دیده نشد. در آزمایش خلط باسیل کخ دیده نشد. تست باتوبر کولین ++ مثبت است.

الکتروکاردیوگرام : محور الکتریکی میانی قلب ، ریتم سینوزال منظم فقط زمان QT کمی طولانی‌تر از طبیعی است که آنهم بعلت اختلال الکترولیتی می باشد چون بیمار مدتی غذای بی نمک می خورده است در آن موقع (۱۱۸/۴۶) سدیم ۱۳۸ و پتاسیم ۴۳ میلی‌اکی‌والان درصد بوده است .

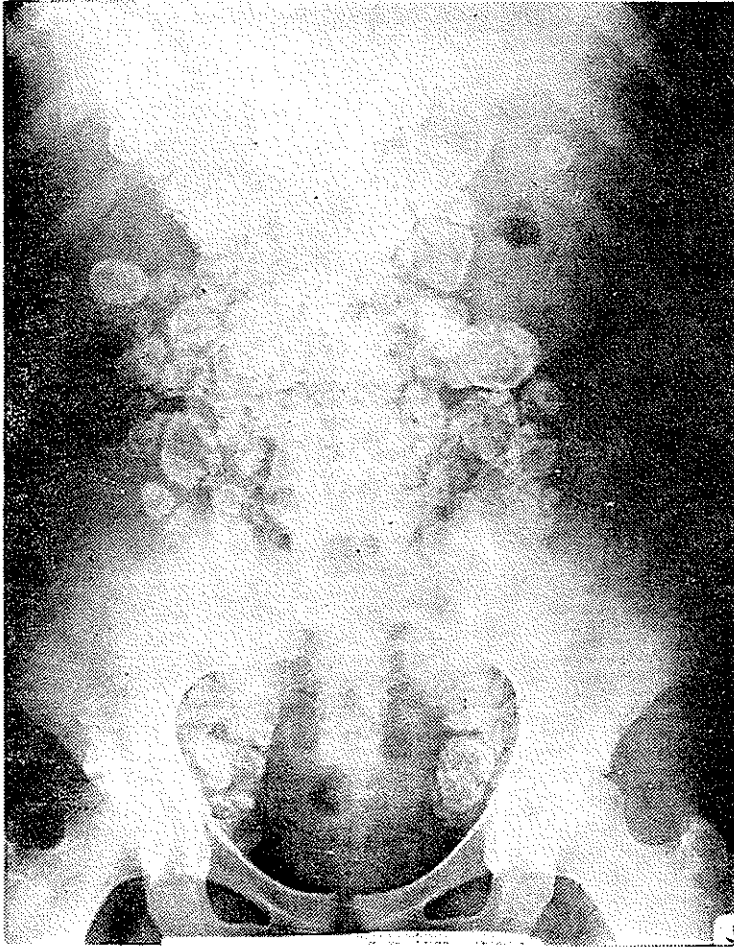
رادیوگرافی قفس سینه : تصاویر کدر خوشه‌ای شکل در هر دو ریه پاراهیلر دیده می‌شود که نشانه‌ای از غده‌های لنفاوی کالسیفیه مدیاستن می‌باشد (تصویر ۲۰۱)  
رادیوگرافی ساده شکم : تصاویر کدری به اندازه‌های مختلف در روی کلیشه دیده می‌شود (غده‌های لنفاوی کالسیفیه شکم) (تصویر ۳)

از لئوگرافی نتیجه‌ای گرفته نشد بافت برداری از لوزه‌های بیمار بعلت عدم رضایتش انجام نگرفت .

در آزمایش ریزینی بافت بیوپسی شده کبد نشانه مرضی مشهود نبود . رکتوسکپی با بیوپسی مخاط راست روده ماکروسکوپیک و میکروسکوپیک ، مخاط

تشخیص آسیب شناسی: سل کازئوز همراه با کالسیفیکاسیون (تصویر ۴).\*

در جریان بیماری بتاريخ ۱۲/۵/۴۶ یعنی قبل از لاپاراتومی، بیمار مبتلا به یرقان شد و تست های کبدی عبارت بود از بیلروبین توتال ۶/۶ میلی گرم درصد

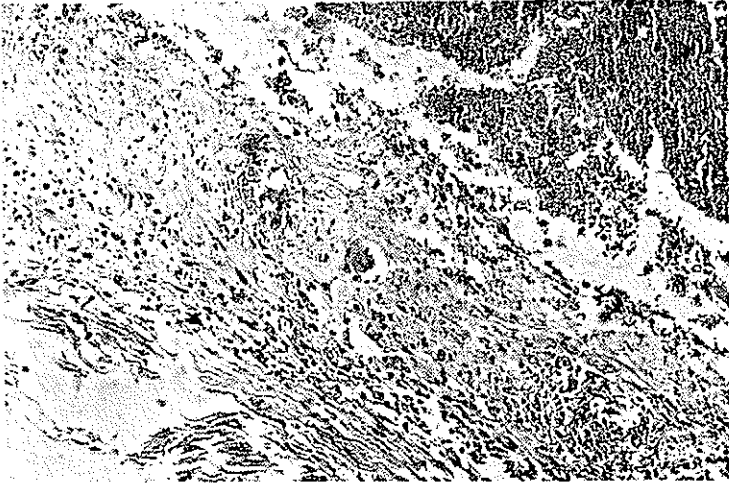


شکل ۳

مستقیم ۵/۴ درصد تیمول ۱۳ واحد سفالین کلسترول ++++ ولی پس از لاپاراتومی، بتدریج این مقادیر طبیعی شدند و آن حتما بعلت انسداد موقتی مجاری صفراوی بوده است. در تاریخ ۲۰/۲/۴۶ بیلیروبین توتال ۱/۴ میلی گرم مستقیم ۰/۶ میلی گرم درصد تیمول ۱۸ واحد و سفالین کلسترول ++++ مثبت بوده است.

۵ - از زحمات خانم دکتر پیشوا دانشیار آزمایشگاه آسیب شناسی که برای این امتحانات کمک شایانی بجا کرده اند تشکر و قدردانی می نمایم.

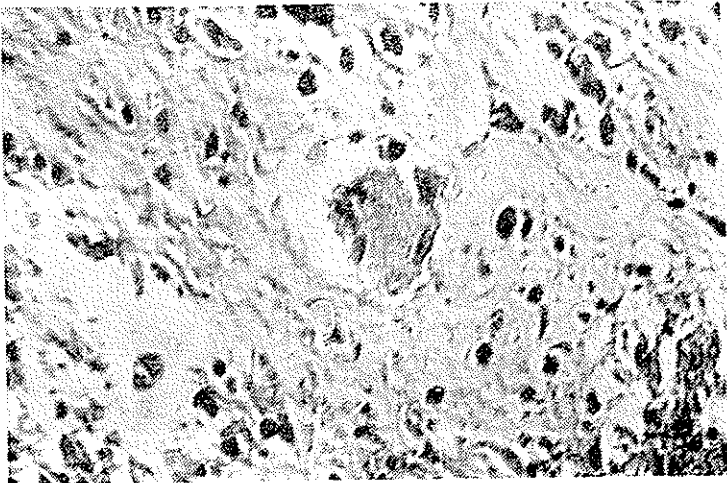
پس از آنکه تشخیص معلوم گردید از تاریخ ۲۶/۵/۴۶ بیمار تحت درمان توبر کولو استتیک‌های کلاسیک یعنی استرپتومایسین ، پاس و ایزونیاژید قرار گرفت حال عمومی بیمار خوب حرارت بدن طبیعی سدیمانتاسیون بتدریج پائین آمد و به



شکل ۴ - الف

۱۰ میلیمتر در ساعت اول و ۲۴ میلیمتر در ساعت دوم رسید و ۸ کیلوگرم به‌روزن بیمار اضافه شد .

ولی در رادیوگرافی های مجدد قفس سینه و شکم تغییر فاحشی دیده نشد




شکل ۴ ب

همچنین در توشه‌واژینال نسبت به معاینه اول تفاوتی حس نگردید . ولی بیمار مدت

۴ ماه است که مرتباً قاعده می‌شود البته خونریزی خیلی مختصر است از هیسترو-سالپینگوگرافی (Histerosalpingographie) در تاریخ ۱۱/۱۱/۴۶ چنین نتیجه گرفته شد که ماده حاجب وارد رحم و ضمائم گردیده و در کلیشه کنترل وارد صفاق شده است (تصویر ۶۹۵).

با وجود اینکه متجاوز از ۵۰ گرم استرپتومايسين به بیمار يك جا داده شده بود ولی ادیومتری اختلال شنوایی را نشان نمیداد. همچنین اختلال فاحش کبدی در اثر درمان با پاس ملاحظه نشد.

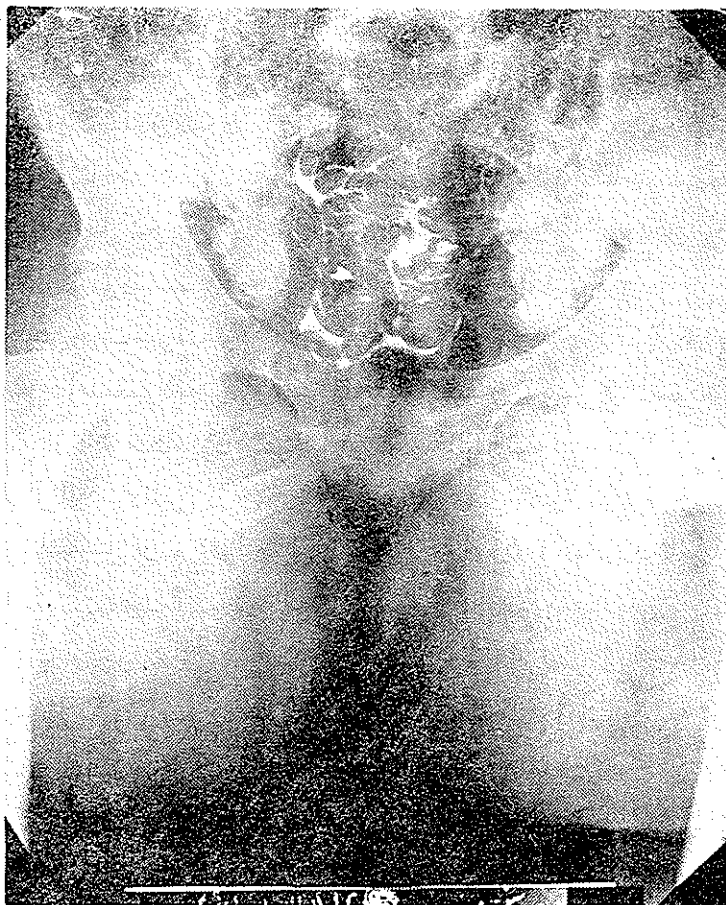


شکل ۵

فعلاً بیمار فقط با ۴ گرم پاس و ۳۰۰ میلی گرم ایزونیازید درمان می‌شود. تنها درمان اساسی البته عمل جراحی و جدا نمودن گانگیونهای کالسفیه است که آنهم با

گسترش غیر قابل تصویری که در این بیمار ملاحظه میشود امکان‌پذیر نبوده و یالا اقل وق العاده دشوار است .

سل غده‌های لنفاوی نوعی از اشکال سل انسانی است که غالباً عامل آن باکتریهای گاوی است انتشار آن در نتیجه مصرف شیر و لبنیات گاو های مسلول می باشد . این قبیل گاوها میتوانند در يك سانتیمتر مکعب شیريك میلیون باکتری دفع نمایند . این نوع سل بیشتر در جوانان تا ۳۰ سالگی بخصوص زنها پیش میآید . این بیماری قاعدهٔ درمان پذیر است . چون میکوباکتر (*Mycobacterium bovis*) گاوی کمتر بیماریزا میباشد .



شکل ۶

با مصرف شیر این عامل از راه دهان ، حلق و بقیه لوله گوارشی تا غده‌های

لنفای موضعی پیش میرود در آنجا حالت يك عفونت اولیه سلی پیدا میکند از میکوبا کتریهای گاوی فقط ۴ درصد و از میکوبا کتری های انسانی فقط ۱۷ درصد در مقابل داروهای ضد سل مقاومت میکنند و بعقیده بروگر (Brugger) پولمولوژیست (Pulmologist) آلمانی اگر غده های لنفای موضعی کاملاً محدود باشد میتوان بکمک عمل جراحی آنها را برداشت. این بیماری در گذشته بیشتر غده های لنفای گردن بخصوص زیر فکی را مبتلا مینمود و عامل آن از نوع گاوی بود ولی امروزه بیشتر از نوع میکوبا کتر انسانی است. محل آن هم عوض شده است. غده های لنفای فوق ترقه ای یا سایر غده های لنفای موضعی و اندامهای لنفای را مبتلا مینماید.

تشخیص افتراقی و پاتوژنز (Pathogenese): برای تشخیص سل غدد لنفای باشکالانی بر میخوریم زیر ادر معاینه بافت شناسی ارتشاح (Infiltrat) اپیتلوئید دیده میشود که هیچ تفاوتی با سارکوئیدوز ندارد. از لحاظ بالینی این دو بیماری را میشود بر احتی از هم جدا نمود (یکی آنکه مبتلایان به سل غدد لنفای به توبرکولین حساسترند و دیگر اینکه در بافت آنها با سل کخ بسادگی پیدا میشود) مانند بیمار ما و علائم دیگر سارکوئیدوز در این بیماری مشهود نیست. سل غده های لنفای غالباً از نوع فولیکولر (Folliculaire) می باشد و بدین جهت سیر آن طولانی است در کشورهای پیشرفته چون قبل از کازئوفیکاسیون معالجه بعمل می آید معمولاً به مرحله کلسی فیکاسیون نمیرسد. کلسی فیکاسیون ضایعه سلی همیشه پس از کازئوفیکاسیون است) این بیماری غالباً فیستولیزه هم نمیشود (واکنش بیشتر سلولر تا اکسوداتیو) در صورتیکه غدد لنفای با اعضاء دیگر بخصوص ریه همزمان مبتلا به سل از نوع فولیکولر باشند آنها لنفوژن یا هماتوژن ثانویه میخوانند ولی غالباً عفونت مجدد آندوژن (Endogen lymphoglandulaire) گانگلیونهای لنفای است و چون منشأ آن ثابت نشده است آنها از ناف ریه میدانند سل غدد لنفای همگانی نادر است و اتیولوژی آن در حقیقت نامعلوم (مانند نمونه فوق)

تشخیص و درمان: مقایسه با سارکوئیدوز (Sarcoidose) توکسوپلاسموز لنفو گلانولر (Toxoplasmosse lymphoglandulaire) تومورهای بدخیم بخصوص لنفوسارکوم (Lymphosarcome) لنفوبلاستم ما کرو فولیکولر (Lymphoblastome) (بیماری بریل سیمرز) macrofeliculaire (Brill symmers) . درمان آن با توبرکولو استاتیک ها است گرچه گاهی اوقات حساسیت ضعیفی



در مقابل آنها دارند ولی مقاوم دیده نشده است .  
 نکته جالب در بیمار ما مبتلا بودن اکثر غده‌های لنفاوی گردن فوق ترقوه  
 مدیاستن شکم و لگن کوچک به سل است بدون آنکه با تمام تفحصاتی که انجام شد  
 کوچکترین ضایعه احشائی در این بیمار یافت شود .  
 پیش بینی : سل سیستم لنفاوی میتواند باعث سوراخ شدن قنات صدری شود  
 و از آنجا وارد شدن شیلوس به داخل مدیاستن و بعلت فشار منفی نئف وارد فضای  
 پلور می شود و ایجاد شیلوتراکس مینماید .

## Bibliographie

- 1-Ehring, F; Deutsche medizinische Wochenschrift 2,62,1967.
- S - Leutke H . J , und Sendel A . Med . Welt , 2117 , OKt .1966.
- 3 - Brugger , H . Ergebn . Ges thberk . - und lung . - Forsch ,  
13 , 413 , 1965 .
- 4 - Wright NL : H . Deutsch . Med . Wsch , 88 , 1059 , 1963
- 5 - Tuberculosis Lymph - node .(cl c9) cervical infections .  
Amer . J . Surg . 113 , 379 - 86 , Mar . 1967 .
- 6 - Hall Stromh . et al Mesenteric Pseudotuberculosis  
lymphadentis . Nord Med , 67 , 1036 - 8 , Sept . 1966 .
- 7 - American Review ot Respiratory Disease . Vol . 95 .No.  
3 , 509 . 1967 .
- 8- Arnold . R.Rich . The Pathogenesis of Tuberculosis,1954.
- 9 - Hamperl . Path . Anatomie , 363 , 1954 .
- 10-Hegglin . Diff . Diag . D . Irnere Krankheiten , 467,1959.
- 11 - Dennig Hellmut . Lehrbuch der innere Medizin ,Band  
1 , 368 . 1957 .