

## شکم حاد جراحی

### با منشاء ضایعات عروقی\*\*

بیماریهای عروقی از علل شایع حالت‌های شکمی حاد جراحی محسوب نمی‌شوند. با وجود آنکه از نقطه نظر وفور شیوعی ندارند معه‌ذا از نظر عواقب و نتایج خطیر و مهلکی که در بردارند واجد اهمیت بسزائی هستند.

در روزگار کنونی به علت آماده بودن وسایل تشخیص دقیق تر و کشف و تکمیل تدابیر و طرق جراحی مخصوص، شناسائی این عوامل عروقی موجب شکم حاد جراحی بیش از پیش رو بتوسعه گذارده و بر اهمیتش افزوده شده است.

نظر باینکه در سالیان اخیر میزان مرگ و میرایام طفولیت و جوانی در اثر پیشرفت‌های دانش پزشکی تقلیل یافته است و اکثریت مردم عمر درازتری مینمایند لذا بمرحله‌ای از تکامل سنی میرسند که بیماریهای دژنراتیو عروقی در نزد آنان پدید آمده و یا رو بتکامل گذارده است.

نظر باینکه بیماری آرتریواسکلروزیک پدیده عمومی عروقی است لذا نه تنها عروق مغزی و کرونرها و عروق محیطی را فرا میگیرد بلکه عروق بطنی از جمله آئورت و عروق مزاتریک را بی بهره نمیگذارد و شك نیست که آنوریسم آئورت و عروق مزاتریک بامنشاء تصلب شریانی توأم با بیماری انسدادی شریانی مربوط به عروق اسپلانکنیک روز بروز رو بشیوع و توسعه است.

این ضایعات عروقی موجب شکم حاد بر حسب اهمیت و وفور بطریق ذیل رده بندی شده‌اند :

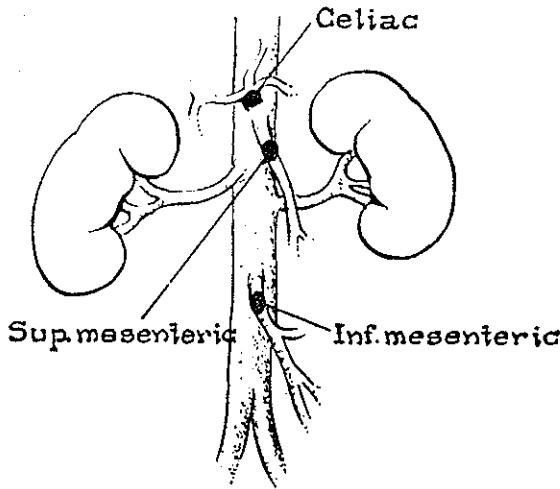
#### ۱- ضایعات آئورت

الف- پارگی آنوریسم آئورت

ب- آنوریسم دیسکانت آئورت

#### ۲- ضایعات شاخه‌های اسپلانکنیک آئورت

الف- آمبولی- شریان مزانتريك فوقانی- مزانتريك تحتانی- تنه سلیاك (شکل ۱)



شکل (۱)

ب- ترومبوز - شریان مزانتريك فوقانی- شریان مزانتريك تحتانی  
 پ- آنوریسم شریان طحالی- شریان کبدی - شریان مزانتريك فوقانی (شکل ۲)

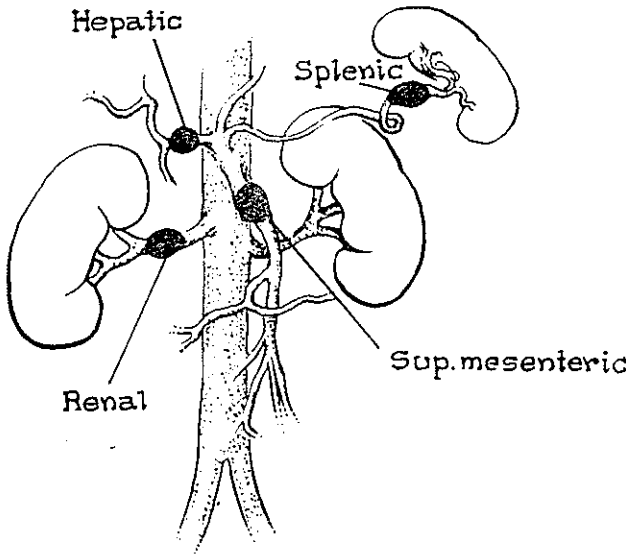


Fig. 2. Aneurysms of splanchnic and renal arteries of importance.

۳- ضایعات وریدباب و انشعاباتش  
 الف- ترومبوزورید مزانتريك فوقانی  
 ب- ترومبوزورید باب

پ. قلبیت ورید باب

۴- علل متفرقه

- الف- ضربه به عروق مزانتريك كه موجب پارگی شود  
 ب- انسداد عروق مزانتريك متعاقب آئورتوگرافی كمری  
 پ- آتریت نكروزانت متعاقب قطع جراحی كوآركتاسیون  
 ت- ترومبوآئوژنیت انسدادی با ابتلاء شریان مزانتريك فوقانی  
 ث- پری آتریت نودوزا با ابتلاء عروق مزانتريك  
 ج- سکنه شكمی آبدومینال آپوپلکسی

## ضایعات آئورت

### پاره شدن آنوریسم آئورت بطنی

عامل سببی آنوریسم آئورت شكمی را آتریواسكلروز میدانند زیرا اغلب پس از سن ۶۰ سالگی پدید میآید و عارضه‌ای بسیار خطرناک و مهلك بشمار میرود.

Estks ۱۰۲ بیمار را با این بیماری مشخص نموده است كه ۶۷ درصد آنان تا يكسال پس از اثبات تشخیص در قید حیات بوده‌اند و ۵۰ درصد آنان تا سه سال و ۲۰ درصد تا ۵ سال یا بیشتر پس از تمیز بیماری زنده مانده‌اند.

رایت (Wrighs) و همكارانش آنرا باصطلاح از سرطان مخوفتر می‌پندارند بیش از ۸۰ درصد علت مرگ و میر منوط به پاره شدن آنوریسم بوده است درمان مطلوب و اساسی، حذف جراحی و جایگزین نمودن پیوند برای جبران بهم پیوستگی آئورت است. بانسون (Bahnsen) قطع جراحی آنوریسم را با گذاردن پیوندی از لوله پلاستیکی بجای قسمت حذف شده برای تأمین بهم پیوستگی آن پیشنهاد نموده و بمورد اجراء گذارده است.

### نشانه‌شناسی و مشخصات

مشاهده بیماران گرفتار آنوریسم آئورت امر كم و بیش شایعی است كه ممكن است به علت علائم مقدماتی ناشی از تركه‌های موئی درد یواره آنوریسم مشتمل بر حملات کوتاه مدت و مكرر، دردهای شدید شكمی با انتشار به پشت و دردناك شدن آنوریسم در مرحله قبل از پاره شدن كامل، بیمار به كلینيك مراجعه نماید.

زمانیکه پارگی كامل باشد و خون آزادانه بیرون بریزد بیمار دچار دردهای شدید شكمی میشود كه به پشت و به پهلوها انتشار می‌یابد و همراه با حالت شوك و عرق كردن زیاد است و آنوریسم دردناك میشود و بصورت توده‌ای بزرگ در پهلو قابل لمس است.

شمارش گلبولها و میزان هموگلوبین تنزل می‌یابد و سدیم تاسیون افزایش می‌یابد

پارگی رتروپریتونئال شایع‌تر از نوع پاره شدن داخل شکمی است که توأم با حالت کولاپس عمیقی است.

پرتونگاری ساده از شکم کالسیفیکاسیون جدار آنورسم را با سایه‌ای از نسج نرم مربوط به هماتوم خلف صفاقی نشان می‌دهد.

### درمان

در این مورد بسیار ضروری است که فوراً خون کافی به بیمار حتی نظر بفوریت امر از خون گروه O کراس میچ (Cross match) نشده با RH منفی تزریق نمائیم و عمل جراحی را بطور شایسته و دقیق انجام دهیم.

شکم را با شکافی طویل در خط وسط از آپوفیز گزیفونئید استرنوم تا پوبیس باز می‌کنیم Merendino معتقد است خونریزی را بگذارند پنی بر روی آنورت توراسیک تحت کنترل در آوریم و انجام این امر از راه توراکوتومی قدامی صورت می‌گیرد که بندرت جنبه عملی دارد. بمحض باز شدن شکم بیدرنگ باید موقعیت راسنجید و تخمین زد در صورتیکه پارگی در فضای آزاد شکمی رخ داده باشد.

بوسیله گذاردن گاز بزرگی در شکم و فشردن آنورت بروی ستون فقرات در محاذات محلیکه آنورت از دیافراگم خارج می‌شود توسط کمک جراح از شدت خونریزی بطور فاحش کاسته می‌شود. سپس با پنی انتهای خمیده بزایه راست بر روی آنورت می‌گذاریم و ضمناً نوار لاستیکی را از پشت آنورت گذرانده و آنرا بدور آنورت گره می‌زنیم و با این کار بفوریت ولی بطور موقت خونریزی را متوقف می‌سازیم و غفلت نمی‌نمائیم که از آغاز باید خون بطور سریع با دستگاه پمپی بداخل رگ بیمار وارد شود. چنانچه پاره شدن آنورسم پشت صفاقی باشد (Retroperitoneal) زمان بیشتری وقت مصرف می‌گردد که آنورسم را در محلی پائین تر از شریان کلیوی که منطقه ایست مناسب برای گذاردن پنی، با آسودگی خاطر دیسکه کنیم. لازم است بهر یک از پدیکولهای رنال ۱۰ cc از محلول یک در صد هگزیل کائین تزریق نمود که جلوگیری از بروز ناگهانی اختلال عملی حاد کلیوی (Renal Shut down) و نفروز با منشاء تحتانی نفرونها (Lower Nephron Nephrosis) نماید زیرا کاسته شدن ادرار بعلت نارسائی حاد عملی کلیه سبب شایع مرگ است. روده‌های کوچک را تماماً از شکم با ایجاد شکافی بر روی مزاتر و برهنه نمودن جدار خلفی شکم از مزاتر بیرون می‌آوریم سپس بر روی عروق ایلیاک هر یک بطور جداگانه پنی می‌گذاریم و با سرنگ از محلول ۱۰ میلیگرم هپارین در ۲۰ cc سرم فیزیولوژیک بهر یک از شریانهای ایلیاک تزریق می‌کنیم که مانع تشکیل لخته‌های سطحی شود (شکل ۳)

سپس جدار قدامی آنورسم را کاملاً می‌شکافیم و لخته‌های خونی نکروتیک این کیسه را خارج می‌کنیم بعداً بقیه جدار آنورسم را با قیچی قطع می‌کنیم و تنها قطعه باریکی از جدار خلفی آنرا که بورید اجوف تحتانی چسبیده است و ارزش ندارد که وقت ارزنده را مصرف جدا کردن

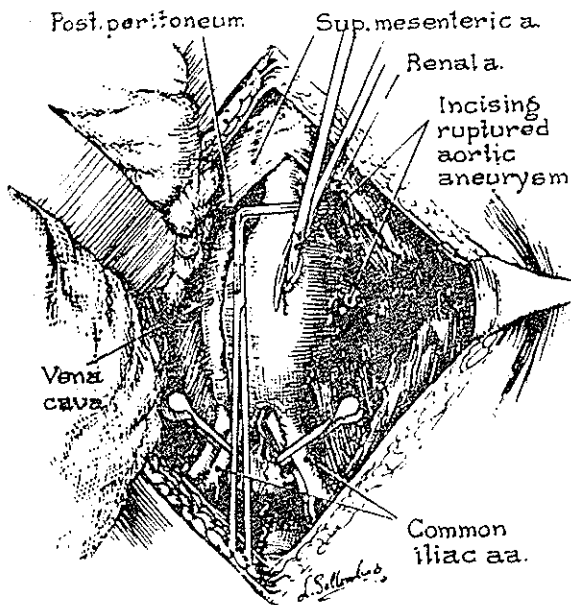


Fig. 3. Showing incising of ruptured aortic aneurysm.

بیهوده و درعین حال مشکل این قسمت نمائیم باقی میگذاریم (شکل ۴) و هر کدام از شاخه‌های

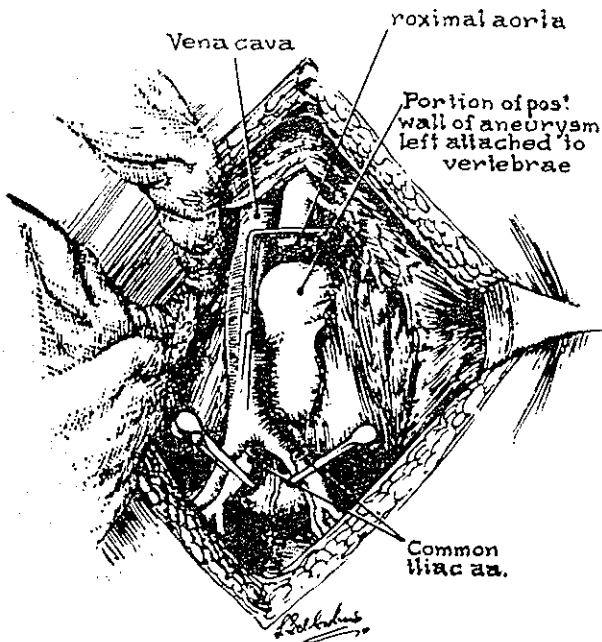


Fig. 4. Showing portion of posterior wall of aneurysm left attached to vertebrae.

شریانی تومر را که به علت موج خونی رتروگراد (Retrograde) خونریزی میکنند با پنس گرفته و لیگاتور مینمائیم و بهم پیوستگی آئورت را توسط پیوند لوله پلاستیکی بجای قسمت حذف شده تأمین مینمائیم و از گذاردن درن در شکم هرگز اجتناب نميجوئیم زیرا که مقدار زیادی خون در فضای خلف صفاق تراوش می‌یابد.

### آنوريسم دیسكانت آئورت

آنوريسم دیسكانت معمولاً در ناحیه سینه آغاز میگردد و طبیعی است که ایجاد دردهای ناحیه سینه‌ای مینماید که ممکن است به شکم انتشار یابد و بعید نیست که گاهی این نوع آنوريسم از آئورت شکمی منشاء گیرد. در اینصورت بیمار احساس درد شدید و ناگهانی در شکم مینماید که به پشت انتشار می‌یابد و ضمناً با حالت کولاپس و عرق کردن مفرط توأم است. بطور ناگهانی علائم ایسکمی در یکی از دو پا بروز مینماید که شباهت به آمبولی شریانی دارد.

ماهیت بیماری بدینگونه است که خون در میان طبقه مدیا (Media) جدار آئورت رسوخ می‌یابد. بالنتیجه دهانه شریان ایلیاک را از درون میفشارد و نبض شریانی از بین میرود. ولی این فقدان نبض چنانچه جدار خود بخود در اثر فشار این خون تجمع یافته در لایه مدیا بداخل مجرای شریان ایلیاک سر باز کند و خون بداخل رگ بریزد در اثر رفع شدن فشار نبض مجدداً برقرار میگردد، فی‌الواقع يك درمان خود بخودی و موقتی بوقوع پیوسته است تا اینکه پارگی کامل آئورت بتدریج حادث گردد.

در امتحان شکم در لمس دردی واضح موجود است و آئورت عریض گشته و ممکن است بلمس در آید محتمل است پرتونکاری این عریض شدن آئورت را تأیید نماید.

#### درمان

جنبه فوریت دارد و به عقیده دیک (Debakey) این عارضه را باید بطریق حذف آئورت در ناحیه آنوريسم و جایگزین نمودن پیوند پلاستیکی درمان کنیم و یا آنکه شکافی بر روی آئورت میدهیم و خون را از طبقه مدیا بداخل مجرای طبیعی رگ بر میگردانیم.

### ضایعات شاخه‌های اسپلانکنیک آئورت

#### آمبولی و یا ترومبوز شریان مزانتریک فوقانی

شرح مبسوط و کلاسیک انسدادهای عروق مزانتریک توسط (trotter) نوشته شده است و در سال ۱۹۴۴ فیکارا (Ficarra) آماری ارائه نموده است که تاکنون ۵۵۴ مورد در تاریخ پزشکی مشاهده گشته که فقط در ۳۲ مورد آن بطور موفقیت آمیز عمل رزکسیون انجام داده‌اند

ومیزان مرگ ومیر ۹۴ درصد بوده است .

این عارضه چندان شایع نیست و از ۲۳۵ مورد انسداد روده ای فقط ۵ مورد که ۲ درصد مجموع باشد به علت انسداد عروق مزانتریک بوده است .

در سال ۱۹۵۷ شاو (Shaw) اعلام نمود که مستقیماً بر روی شریان مزانتریک فوقانی عمل جراحی مینماید و آمبولکتومی و آندارترکتومی انجام میدهد .

انسداد شریان مزانتریک فوقانی معلول دو علت است آمبولی ویا ترومبوز. از لحاظ بالینی بسیار مشکل است که این دو سبب را از یکدیگر متمایز نمود بنا بر این میتوان هر دو علت را جملگی تحت یک عنوان مورد بحث قرارداد .

آمبولی نشانه ایست از موجودیت لخته در اوریکول چپ در نزد بیماران مبتلا به استنوز میترال که از آنجا برخاسته ویا ممکن است از یک ترومبوس جداری مانند ترومبوز کرونرها منشاء گیرد ویا محتمل است از وژناسیون موجود بر روی دریچه میترال یا آئورت در اثر آندوکاردیت تحت حاد پدید آید و همچنین ممکن است در هنگام والوتومی میترال یک لخته تغییر مکان دهد و یا یک پلاک کالسیفیه کننده شود و احتمال زیادی است که این پلاک مجزا شده منشاء آئورتیک داشته باشد بنا بر این از مطالب فوق چنین مستفاد میشود که آمبولی شریان مزانتریک فوقانی یکی از شواهد و قرائن بیماری قلب است .

### مشخصات بالینی

سابقه بیماری قلبی از قبیل ترومبوز جدید کورونریا تنگی دریچه میترال یا فیبریلان سیو داخل اوریکولر در نزد این بیماران که بنا گهان دچار دل درد شدید شده است موجود است مزاج ۲ تا ۳ مرتبه اجابت مینماید و حاوی خون سیاهرنگی است و اغلب علائم کولاپس تا حدی ظاهرست پس از چند ساعتی درد بر طرف میشود و بیمار برای ۱۲ تا ۲۴ ساعت بی علامت بسر میبرد تا اینکه مرحله گانگرن واقعی که موجب برگشت درد شدید با علائم پریتونیسیم میشود فرا برسد .

پرتونگاری ساده شکم ممکن است تا زمانیکه گانگرن واقعی و ایلئوس پیش نیامده است یعنی تا ۲۴ ساعت نخستین علامتی نشان ندهد .

### درمان

بسیار مهم است که قبل از بروز گانگرن واقعی تشخیص روشن گردد و بلافاصله باید شکم باز شود کلاس (Klass) خاطر نشان ساخته است که در مرحله اول روده های باریک ممکن است چندان غیر طبیعی بنظر نرسند ولی با نگاه دقیق اندک سیانوزی مشهود است و حرکات پرستالتیسیم مختل شده است .

در قاعده مزانتیر لمس شریان مزانتریک فوقانی حاکی از فقدان نبض است .

در گذشته رسم بر این بود که قسمت‌های روده خون نرسیده را قطع جراحی مینمودند. میزان مرگ و میر با وجود تنزل هنوز بالا است و بیش از ۸۰ درصد است.

اخیراً Shaw و Klass اعلام نمودند که مرکز اصلی بیماری را مورد هدف درمانی قرار میدهند یعنی به آمبولکتومی شریانی که راه اساسی و صحیح درمان بر مبنای حذف سبب است اقدام مینمایند و Klass دومورد گزارش نمود که متاسفانه هر دو یکی به علت نارسائی قلبی و دیگری خونریزی داخل صفاقی در گذشتند ولی نتیجه عاید شده آن بود که دریافتند جریان خون عروقی بنحو رضایتبخشی مجدداً برقرار گردیده بود.

Shaw در سال ۱۹۴۷ چهار مورد آمبولکتومی با يك تن در قید حیات گزارش نمود و مصنف خود يك مورد آمبولکتومی شرح داده است که عمل با موفقیت انجام گردید ولی نظر باینکه بیمار ۲۴ ساعت دیر مراجعه نموده بود و در هنگام عمل دیده شد که روده‌های باریک حالت نکروز بخود گرفته، عاقبت در گذشت.

طریقه عمل آسان است - در طرف چپ قاعده مزانتر شکافی میدهم و شریانرا پیدامیکنیم و مسیر آنرا تا حدود قسمت سوم اثنی عشر و تا زیر گردن لوزالمعده تعقیب میکنیم و در این امتداد شریانرا بررسی میکنیم تا محل آمبولی یافت شود. معمولاً آمبولی در پایان نقطه ایست که نبض شریانی هنوز حس میگردد و این ممکن است درست در نقطه انشعاب از آئورت باشد لذا يك پنس Bulldog مخصوص رگ را بر روی رگ عرضاً در بالای محل آمبولی میگذاریم سپس آرتریوتومی مینمائیم و آمبولی را بوسیله کمی شل کردن پنس بالائی که موجب میشود خون با فشار خود آنرا به بیرون براند خارج میکنم و لخته تحتانی را مانند دوشیدن شیر از محل شکاف در روی شریان به بیرون میرانیم و سپس تنه شریانی را از محلول هپارین ۵ میلیگرم در ۵۰ cc سرم فیزیولوژیک پر میکنیم.

صلاح است از محلول يك گرم نثومايسين در ۵۰ cc سرم فیزیولوژیک در داخل روده تزریق کنیم زیرا که بطور تجربی ثابت گردیده که از کانکرن روده پس از لیگاتور تجربی شریان به علت تقلیل فعالیت باکتریهای روده‌ای میکاهد.

همچنین باید به بیمار هپارین تجویز نمود تا از بروز ترمبوز جلوگیری شود و جراح باید همچنان آماده باشد چه اگر علائم مجدداً برگردد باید دوباره به عمل جراحی توسل جست. زیرا منطقه‌ای از روده ممکن است بار دیگر دچار انفارکشن infarction بشود. با وجود آنکه شاخه‌ها و تنه اصلی شریان کاملاً پاک شده بود، در مرتبه دوم جراح منطقه کانکره یافته را بر میدارد.

در سال ۱۹۵۸ Shaw دومورد موفقیت آمیز از آندارترکتومی (Endarterectomy) برای ترمبوز شریان مزانتریک فوقانی گزارش داده است.



### آمبولی شریان سلیاک

این یک حادثه غم‌انگیزی است که در تاریخ پزشکی بندرت از آن بحث شده است. مصنف خود موردی از آن داشته است که شرح حالش بدینگونه است.

بیمار مردی بود ۵۱ ساله که ۱۴ روز قبل از مراجعه انفارکتوس بی‌سروصدائی در جدار خلفی قلب نموده بود سپس بطور ناگهان دچار اسهال شدید همراه با استفراغ و تهوع گردید. از درد های قولنجی شکل در قسمت پائین شکم شکایت داشت و اسهال همچنین بشدت ادامه می‌یافت و شکم وی متسع شده بود صدای روده‌ای موجود بود و پرتونگاری شکم اتساع عمومی روده‌های باریک را تأیید نمی‌نمود. بیمار بایک کولاپس محیطی در حال مبارزه بود و با وجود تجویز سرم و الکترولیت و خون معینا این کولاپس محیطی پس از ۲۴ ساعت مجدداً بازگشت که ماباره یک عمل لاپاراتومی کاوشی مجبور ساخت. هیچگونه نکته غیر عادی بجز اتساع شدید روده‌های کوچک مشهود نبود نبض شریان مزانتریک فوقانی طبیعی بود.

متأسفانه امتحان دقیقی از تنه شریان سلیاک بعمل نیامده بود و پس از ۲۴ ساعت بیمار در گذشت و اتوپسی وجود انفارکتوس اخیر میوکارد را با ترومبوس جداری نشان داد و شاخه‌های سلیاک مشتمل بر کبدی - طحالی و لوزالمعده اثنی عشری بتوسط آمبولی اخیر مسدود شده بودند بنا بر این بیمار از یک نارسائی حاد کبدی ناشی از انسداد ناگهانی شریان کبدی تلف شد.

### آمبولی شریان مزانتریک تحتانی

از لحاظ شیوع این عارضه کمیابتر از آمبولی شریان مزانتریک فوقانی است. نظر به کفایت سیر کولاسیون جانبی از طریق شریان middle Colic و شریان بواسیری میان انفارکتوس سیر کولاسیون سیکموتید نایاب است و عارضه معمولاً نامشخص و نامعلوم از مدنظر می‌گذرد. ولی از طرف دیگر ترومبوز خودبخودی این شریان بر روی زمینه بیماری آرتر-یواسکلروز حادث میشود که بسبب بی‌بهره نبودن شاخه‌های جانبی از بیماری تصلب شرائین عمومی عدم تکافوی سیر کولاسیون جانبی وجود دارد.

اخیراً Holsey و Carter توجه ما را بسندرم اختصاصی انفارکتشن کولون سیکموتید به علت عامل سببی فوق جلب نموده‌اند. در طی ۸ سال اخیر ۱۴ مورد از آنرا جمع‌آوری نموده‌اند. در ۱۱ مورد ترومبوز شریانی عامل سببی منظور گردید و در ۲ مورد ترومبوز وریدی مسئول امر بوده است و ۲ مورد هم ناشی از مجموعه این دو سبب بوده است.

### مشخصات بالینی

بیمار از درد شدید ناگهانی در قسمت پائین شکم که رابطه و تناسبی با علائم فیزیکی

ندارد مینالد و درد باملامسه و صلابت (Rigidity) در L.L.a وجود دارد. مدفوع خون آلود است و شماره لکوسیتها افزایش یافته است. سیگموئید و سکوی در مرحله اولیه لکه‌های نکروزی درغشاء مخاطی قسمت فوقانی رکتوم و قسمت تحتانی سیگموئید نشان میدهد.

#### درمان

مبنی است بر لاپاراتومی فوری با قطع جراحی کولون سیگموئید مثوف و قسمت فوقانی رکتوم با آناستوموز قدامی (Anterior anastomosis)

### آنوریسم‌های عروق اسپلانکنیک

وست (West) در سال ۱۹۵۴ تعداد قابل ملاحظه‌ای از آنوریسم‌های عروق اسپلانکنیک را گزارش داده است و آمار ذیل را فراهم نموده است.

- آنورسم شریان طحالی ۱۵۲ مورد

- آنورسم شریان کبدی ۹۵ مورد

- آنورسم شریان مزانتريك فوقانی ۶۵ مورد

معدودی از این آنوریسما قبل از مرگ مشخص گردیده و تعدادی حتی پیش از عمل باز شناخته شده‌اند ولی اکثراً تشخیص در ضمن اتوپسی و یا در ضمن عمل جراحی صورت گرفته است.

اینگونه آنوریسما معمولاً ایجاد شکم حاد جراحی بعلت پاره شدن مینمایند که احتمال دارد این در فضای آزاد شکمی و یا در Lesser Sac باز گردد که با علائم شدید خونریزی داخلی همراه است و بعید نیست که شروع آن بآرامی به علت تراوشی آهسته از ساک آنوریسم انجام گیرد که عاقبت پس از چند ساعتی و یا چند روزی منجر به سانحه خونریزی مهلکی میگردد شک نیست که اگر آنوریسم راهی بدرون روده پیدا کند موجب خونریزی شدید جهاز هاضمه گشته که ظاهر اُمشاء و علت آن نامعلوم است.

ندرتاً بر جدار آنوریسم کلسیم رسوب می‌نماید و موجب میشود دیواره آنوریسم بصورت قشر نازک و واحدی مرئی گردد بدینسان قبل از پاره شدن با پرتو نگاری پی‌بوجود آن برده میشود. و یا آئورتوگرافی وجود آنرا به ثبوت میرساند

#### سبب‌شناسی

در دوران کنونی غالباً عامل سببی را آرتروواسکروز میدانند و بعضی به منشاء قارچی (میکوتیک Mycotic) آن معتقدند (مقصود مصنف منشاء باکتریال است) گرچه به عقیده پاره‌ای از محققین شکی در ماهیت مادرزادی آن باقی نیست معهداً عامل طولانی شدن عمر و افزایش سن درازدیار تعداد مشاهدات دخیل است.

### آنوريسم های شريان طحالی

مصنفان معتدد اخیراً این موضوع را مورد مطالعه قرار داده اند . قبل از پاره شدن ممکن است آنوريسم ایجاد دردی همانند درد اولسپپتیک و یا بیماری کیسه صفرا در ناحیه اپیگاستریک بنماید و پرتونگاری ساده يك توده کالسيفیه رادر مسیر شريان طحالی و یا در ناف طحال نشان میدهد و گاهی صدایی مسموع است .

معمولاً بیمار بطور ناگهانی دچار دل درد شدیدی در قسمت فوقانی شکم که باطراف انتشار می یابد میشود و علائم فوری کولاپس به علت خونریزی داخل شکمی ظاهر میگردد و چنین تصور میشود که دوره باروری Reproductive و حاملگی زمینه پاره شدن آنوريسم را مستعدتر مینماید .

#### درمان

در مرحله قبل از پاره شدن معمول براسپلنکتومی است که توأم بالیگاتور شريان طحالی در قسمت بالاتر از محل آنوريسم می باشد .

پس از پاره شدن لاپاراتومی فوری توصیه میشود که پس از تهیه فوری مقدمات امر بمنظور نجات بیمار صورت میگيرد و لیگاتور شريان طحالی با اسپلنکتومی انجام میگردد .

میزان مرگ و میر را صددرصد گزارش داده اند این آنوريسم ها معمولاً نمایل به پاره شدن بدرون Lesser sac دارند .

### آنوريسم شريان کبدی

محققین معدودی این مسئله را مورد بررسی قرار داده اند و ملاحظاتی چند نوشته اند سه چهارم مبتلایان افراد ذکور هستند و سبب اصلی را آرتریواسکلروز میدانند. از لحاظ موقعیت سه چهارم خارج کبدی و يك چهارم در داخل کبد واقع شده اند و بیمار اغلب بایکی از علل پنجگانه زیر مراجعه مینماید .

۱ - درد ناحیه R.u.Q

۲ - یرقان به علت فشار بر مجرای Common duct

۳ - خونریزی شدید جهاز معدی روده ای به سبب انحطاط جدار دوازدهه و پاره شدن آنوريسم مستقیماً بداخل دوازدهه و یا بداخل مجرای کامن راکت که از طریق آمپول واتر مجدداً وارد دوازدهه میگردد .

۴ - پارشدن در فضای بزرگ صفاقی

۵ - بطور اتفاقی در حین بررسی سایر ضایعات شکمی کشف میگردد .

بندرت مقدور است قبل از عمل جراحی و بازکردن شکم پی بوجود آن برده شود .

درمان امر دشواری است راه اساسی عبارت است از حذف جراحی آنوریسیم و جایگزین نمودن پیوندی از ورید بجای آن. ولی این تصور و یا فکر بدیعی نیست زیرا که از لحاظ موقعیت مکانی مشکل وعدم دسترسی زیر و ناچیزی قطر و طول شریان بکار بستن این طریقه طرفداری ندارد

تاکنون تنها سه مورد گزارش شده است که در دومورد آنوریسیم را در میان يك ورقه سلوفان پیچیده و در مورد دیگر شریان هیپاتیک را در قسمت بالای آنوریسیم لیگاتور نموده اند لیگاتور شریان هیپاتیک با حذف آنوریسیم چاره ناعلاجی است و باید به بیمار مقادیری آنتی بیوتیک تجویز نمود تا از نکروز کبدی که وقوع آن در صورت عدم استعمال آنتی بیوتیک امری حتمی است جلوگیری بنماید .

در ژانویه ۱۹۶۰ در انجمن پزشکان و جراحان کالج سلطنتی کانادا کوریتون Cristone چهارمورد آنوریسیم شریان کبدی را گزارش نمود که ۳ نفر آنان بطور موفقیت آمیز درمان شدند . در دومورد حذف آنوریسیم در محلی بالاتر از منشاء شاخه شریان لوزالمعده اثنی-عشری صورت گرفت .

سومین مورد با حذف جراحی آنوریسیم و برقراری مجدد پیوستگی شریانی با پیوند و وصل شریان طحالی به قسمت تحتانی شریان کبدی درمان گردید.

### آنوریسیم شریان مزانتربیک فوقانی

تاکنون دومورد درمان موفقیت آمیز این عارضه را بطریق آنوریسیمورافی نوشته اند و در هر دو مورد درمان انتخابی بوده است و با قید فوریت انجام نشده است . خاصه آنکه تاکنون موردی را که بعلت پاره شدن و یا ترومبوز جنبه جراحی حاد و فوری پیدا کند ذکر نکرده اند درمان این ضایعه آسانتر از آنوریسیم شریان کبدی است زیرا که دسترسی بآن بیشتر است .

### ضایعات ورید باب و انشعابات آن

#### ترومبوز ورید مزانتربیک

بسیاری از محققین انسداد عروق مزانتربیک را بدون تمایز بین انسداد شریانی و وریدی مورد بررسی قرار داده اند و ملاحظات خود را برشته تحریر در آورده اند برخی نوشته اند که انسداد وریدی بندرت حادث میشود و در صورت ظهور پدیده ایست ثانوی معلول انسداد شریانی . معهذا جای شك نیست که انسداد ورید مزانتربیک فوقانی و شاخه هایش امکان دارد که مستقلا و يك تنه اتفاق افتد و این نیز با ثبات رسیده است و عملا در

بسیاری از موارد مواجهه با این واقعیت گشته‌ایم که هنگامیکه عروق يك قسمت از روده انفارکته را امتحان نمائیم درمی‌یابیم که شریانها باز و رسا بوده در صورتیکه وریدها مملو از لخته‌های خونی سخت می‌باشند و با توجه بدین نکته فقط تشخیص توسط پاتولوژیست امکان‌پذیر است .

ترومبوز ورید مزانتريک فراوان است و بصورت عارضه‌ای ثانوی متعاقب ضایعات چرکی شکم از قبیل آپاندیسیت حاد و دیورتیکولیت-گاستروانتریت - ولولوس-فتق مختنق - نئوپلاسم- سیروز کبدی-ضربه-بیماریهای عمومی چون لوسمی و پولی‌سیتمی و رواتر و میوآنژیئیت او بیلتران- اسپیلنکتومی به علت فزونی سریع پلاکتها پدید می‌آید. علاوه بر علل و اسباب مذکور نوعی دیگر موسوم به ترومبوز ایدیوپاتیک اولیه ورید مزانتريک موجود است .

چنانچه اشاره شد انسداد وریدی از لحاظ فوری چون انسداد شریانی شایع نیست میزان حدوث را از ۱۵ تا ۲۵ درصد کلیه انسدادهای عروق مزانتريک نوشته‌اند .

### مشخصات بالینی

برخلاف انسداد شریانی در نوع وریدی، آغاز تدریجی و بصورت درد مبهم در شکم همراه با احساس ناراحتی برای مدت ۲ تا ۳ روز که بیمار را رنج میدهد ظاهر میشود. در ابتداء ممکن است درد قولنجی شکل و متناوب باشد که بعداً مداوم‌تر و شدیدتر شده و خاصیت انتشار بیشتری می‌یابد .

در بدو امر بیمار چندان بدحال و دگرگون یافته نیست ولی بعد از دوسه روز سریعاً و بشدت بدحال میشود و درجه حرارت بین ۱۰۰ تا ۱۰۳ فارنهایت (۳۸ تا ۳۹ سانتیگراد) نوسان مینماید تهوع و استفراغ ظاهر میشود و اجابت مزاج چندین مرتبه با مدفوع نیمه آبکی که حاوی خون سیاهی است و شاخص با ارزشی محسوب میشود صورت میگردد .

شکم بحد متوسط متسع شده و درد منتشر است و انقباض عضلانی وجود دارد .

لکوسیتوز از ۱۵ تا ۲۰ هزار با ازدیاد پولی مورفهای نوکلئر بوجود آمده است .

در ابتداء پریتانلیسم شدید تر میشود و روده‌ها صدای غرغر زیادی می‌نمایند ولی متدرجاً خموشی جانشین این هیپاهوی غیر طبیعی روده‌ای میشود تا سرانجام ایلئوس پارالیتیک استقرار پذیرد .

پرتونگاری ساده از شکم، انسداد روده‌ای با تجمع مقداری گاز در روده‌ها را نشان میدهد تصاویر با سطح جدائی مایع و گاز تا حدود کولون عرضی توسعه یافته است و تنقیه باریک حدس انسداد عضوی کولون را منتفی می‌سازد .

### درمان

شروع آرام و آهسته همراه با بروز خون سیاه در مدفوع، انفارکشن روده باریک را

حاصله از انفجار است و ثانوی در اثر گلوله و چاقو پدید میآید .  
چنانچه پارگی عروق مزانتريك منجر به خونریزی آزاد داخل صفاقی و یا هماتوم  
مزانتريك گردد . حیات بیمار به علت خونریزی و یا ایسکمی روده بمخاطره می افتد .  
بموجب پاره شدن مزانتري در جهت امتداد طولی روده ( Vasi Recti ) شبکه عروقی هم  
پاره میشود و بالنتیجه قسمتی از روده محروم از مشروب شدن بوسیله خون میگردد لذا  
ایسکمی و سپس نکروز حاصل میشود .

### درمان

بمحض آنکه مشکوک به بروز چنین اتفاقی شدیم باید بیاز کردن شکم اقدام نمائیم و  
وچنانچه قسمتی از روده با ایسکمی دچار شده باشد باید قطع و حذف جراحی با آناستوموز  
دوانتهای سالم روده بیکدیگر انجام گیرد و آنتی بیوتیک مناسب تجویز گردد .

### انسداد عروق مزانتريك بعلت آئورتوگرافی لومبر

یکی از سوانح خطر و خوشبختانه کمیاب آئورتوگرافی لومبر تر و موبوز قسمتی از شریان  
مزانتريك فوقانی و یا تحتانی است که هنگام تزریق ماده رنگی حاجب مستقیماً بداخل رگهای  
ناهمبرده پدید میآید و نوشته اند این کیفیت زمانی بیشتر شایع میشود که مواد حاجب قدیمی چون  
یدور سدیم و یا urokon مصرف گردد .

بنظر میرسد که هیپاک ندرتا ایجاد چنین عارضهای بنماید .

بیمار بلافاصله از درد منتشر شکمی شکایت میکند و در طی چند ساعت درد ثابت و غیر  
متغیر میگردد و صلابت (Rigidity) نمایان میشود .

اگر پرتونگاری هنگام تزریق بعمل آید نشان میدهد که يك یا هر دو رگ مزانتريك  
تصویرشان نمایان شده است بدون آنکه آئورت توسط این ماده حاجب تزریق شده مرئی  
شده باشد . از نظر درمانی لاپاراتومی ورز کسیون روده انفارکنه پیشنهاد شده است .

### آرتزیت فکرو زانت بدنبال حذف جراحی کوآرکتاسیون آئورت

يك عارضه بسیار جالبی است که اخیراً چند مورد از آن متعاقب قطع جراحی بفرنج نشده  
کوآرکتاسیون آئورت بحث شده است .

عارضه ایست که در نزد کودکان و بالغین بین روزهای سوم تا دهم بعد از عمل پیش میآید بیمار از  
درد منتشر شکم که در ابتداء خفیف است و سپس رو بشدت میگذازد مینالد و شکم اندکی متسع گشته  
است و درد شکم با ملامسه و تب ۱۰۳/۳ درجه فارنهایت برابر ۳۹/۵ سانتیگراد ولو کوستیوز  
مشخص موجود است .

## آسیب شناسی

روده کوچک معمولاً دچار گانگرن وسیع و یکنواخت و یا پولکی و غیر یکنواخت (patchy gangrene) شده است. عروق مزانتريک ضایعاتی شبیه به پولی آرتريت نودوزا. مشتمل بر نکروز طبقه میانی Média و ترومبوز داخل مجرا نشان میدهد این حالت بیشتر مربوط به عروقی است که پائین تر از محل کوآرکتاسیون قرار گرفته بخصوص عروق مربوط به بستر اسپلانکتیک را مورد آسیب قرار میدهد.

## درمان

در موارد خفیف و مشکوک معده بیمار را با ساکشن خالی نگاه میداریم و نئومايسين تجویز مینمائیم.

زمانیکه این موارد خفیف همراه با افزایش فشارخون سیستولیک تا درجه ۳۰ سانتیگراد در مرحله پس از عمل قطع جراحی کوآرکتاسیون آئورت باشد با داروهای هیپوتانسور بنا بر ملاحظات خود مصنف هیپرتانسیون تحت مراقبت درمیآید و با کاهش فشار خون بعد اعتدال میرسد.

در موارد شدید لاپاراتومی ضروری است و رزکسیون روده آسیب دیده امری است حتمی

## ترومبوآنژیئیت او بلیتران با ابتلاء شریانیهای مزانتريک

مصنفین متعددی نوشته اند که ترومبوآنژیئیت انسدادی میتواند چون سایر عروق محیطی جدار عروق مزانتريک را هم فراگیرد.

مصنف خود بیماری داشت که ۶ اینچ (یک اینچ برابر ۲٫۵ سانتیمتر است) از روده ژژونوم وی تنگ شده بود بعدیکه ایجاد انسداد تحت حادی نموده بود. امتحان آسیب شناسی نشان داد که عروق آن دارای مشخصاتی نظیر ترومبوآنژیئیت او بلیتران می باشد. بیمار از حملات پی در پی دردناک و مبهم شکمی که ناگهان منجر به یک مرحله حاد انفارکشن روده ای گردید مینالید.

## پولی آرتريت نودوزا با ابتلاء شریانیهای مزانتريک

پوشیده نیست که این بیماری منتشر شریانی عروق اسپلانکتیک را نیز فرا میگیرد ولی هنوز بر ما مجهول است که تاجه میزان ایجاد شکم حاد جراحی مینماید.

Lee سه مورد خاطر نشان ساخته است که دریک مورد معده بتهنایی و مورد دیگر معده و ژژونوم و یک مورد ایلئون آسیب داشته است.

رایبویچ معتقد است که غالباً نودولهای پوستی دردناکی که یکی از مظاهر اختصاصی مرض است وجود دارد.