

## تازه‌ترین درمان جراحی استئوآرتریت مفصل گو گسوفمورال

### اتیولوژی:

با پیشرفت سن غضروف مفصل Coxo - Femroral بحالت دژنراسیون درمیآید .  
این کیفیت از نظر ترکیب شیمیائی غضروف بعلت کاهش کندروتین Chondrotine در آن است .  
عوامل دیگر عبارتند از :

۱ - نابرابر بودن دوسطح مفصلی که بیشتر در بیماری Legg - perthes دیده میشود .  
۲ - مواردیکه مفصل بحالت نیمه در رفتگی و یا در رفتگی کامل باشد .  
۳ - درشکستگی‌های گردن استخوان ران که معمولا جریان خون بطرف سراسخوان  
قطع میگردد .

۴ - فشارهای غیرعادی یا عفونت های چرکی مفصل که باعث از بین رفتن غضروف  
مفصل میشوند .

۵ - چاقی و اختلال هورمونی مخصوصا Hypoparathyroidisme و اختلالات اعمال  
فیزیولوژیکی غده هیپوفیز و همچنین در دوران یائسه گی .

### آسیب شناسی :

پس از دژنراسانس غضروف تکه هائی در آن ایجاد میشود و کپسول متورم میگردد و  
بصورت Villous درمیآید و قسمت زیرین کارتیلاژ تبدیل به یکنوع بافت استخوانی محکم میگردد  
که گاهی اوقات همراه کیستهای در این ناحیه میباشد همچنین استئوفیتهای مشخص این بیماری  
در این حال کم کم ظاهر میگردد .

### علائم بالینی :

اولین نشانه بیماری درد های خفیفی است که يك یا دوز روز بطول می انجامد این  
دردها ممکن است با فعالیت روزانه شدت یابند و باخربه و پیچیدگی اندام تشدید گردند .  
خشکی مفصل بخصوص بعد از استراحت و سهولت حرکات مفصلی بعد از کمی راه رفتن  
از علائم این بیماری میباشد .

بیمار دچار لنگیدنی است که با اسپاسم عضلانی همراه است .

درد روز بروز شدیدتر می شود که بیشتر در ناحیه جلو و عقب و خارج مفصل هانش بوده  
و گاهی بطرف پائین انتشار می یابد .

حرکات مفصلی محدود گردیده و اندام در ناحیه مفصل تغییر شکل داده است و پا بحالت Retation externe , Flexion adduction درآمده و نیز پای بیمار بعلت اسپاسم داخل کپسولی کوتاه میشود .

علائم رادیوژنی :

از حدود مفصلی ( فضای مفصلی ) کاسته شده است و برجستگیهای استئوفیت در حدود گردن استخوان ران ظاهر میشود .

### درمان

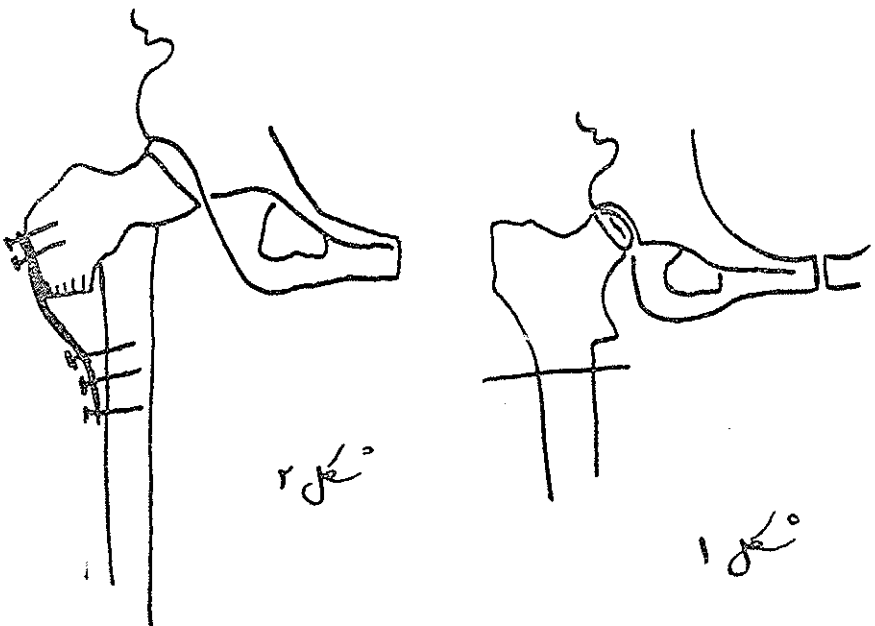
درمان طبی این بیماری عبارتست از تجویز استراحت ، دادن آسپیرین به بیمار و گرم کردن مفصل که فقط درد بیمار را بطور موقت تشکین میدهد .

درمان جراحی - جدیدترین درمان جراحی این بیماری تغییر دادن محور وزن بدن در روی پاها است این نوع جراحی اساس درمان بوده و نتیجه آن بسیار رضایت بخش است برای این کار اعمال زیر را باید انجام داد:

- 1 - Subtrochantric osteotomy
- 2 - peritrochantric osteotomy
- 3 - D.splacemeut osteotomy

که پس از قطع استخوان ران مطابق شکل (۱)

قطعه تحتانی استخوان ران بطرف داخل تغییر محل داده میشود بطوریکه انتهای فوقانی قطعه تحتانی مزبور در زیر گردن استخوان ران قرار گیرد سپس دو قطعه فمور بوسیله پلاک و پیچ بهم فیکس میگرددند. (شکل ۲) در نتیجه این عمل محور وزن بدن بکلی تغییر نمیباید و



اگر عمل باطریقه صحیح انجام گیرد درد بیمار از نظر سایر علائم کلینیکی ( درد و خشکی مفصل و محدودیت حرکات مفصلی و کوتاهی پا و اسپاسم‌های عضلانی) بهبودی کلی می‌یابد. بهبودی از نظر پاتولوژی و رادیولوژی نسبی خواهد بود.

### References :

- 1- Journal of Bone and joint diseases 1995
- 2- Clinical orthopedic
- 3-Turech, principal of orthopedic Surgery 1966