

پری هپاتیت آن کپسولانت و بررسی يك مورد از آن (۱)

این بیماری او این مورد مشاهده شده در مشهد میباشد. نظر به اینکه در نشریات پزشکی فارسی ظاهراً مطلبی در این باره دیده نشده و موردی گزارش نشده است از همکاران محترمی که تا کنون به چنین ضایعه‌ای برخورد نموده‌اند تقاضا میشود بخش آسیب شناسی یا داخلی دانشکده پزشکی مشهد را مطلع فرمایند.

پری هپاتیت آن کپسولانت عبارت از وجود یک غلاف ضخیم بیشنی باقوام سخت میباشد که سطح خارج کبد را دربر میگیرد و باین وسیله پارانشیم کبدی را تحت فشار قرار میدهد این ضایعه اول بار توسط Cruveilhier در سال ۱۸۱۶ یادآوری و گزارش شده و تا مدتها بعد بفراموشی سپرده شده است. در سال ۱۸۸۴ Crushmann آنرا کبد آب نباتی (Sucre glacé) و بعداً (Foie glacé) نامیده است اسامی مختلف و متعددی برای ضایعه مزبور در مطبوعات پزشکی وجود دارد که عبارتند از: پری هپاتیت آن کپسولانت - کبد آب نباتی کورشن - پری - پری هپاتیت فیروز منشر (Etienne) - پری هپاتیت نشار دهنده مزمن (P.H. constrictive chronique) توسط Lemaire و همکارانش (۵) - گلیسونیت مزمن پیش رونده (Faure) - پری هپاتیت مزمن فیروز یا هیپرپلاستییک و بالاخره پری هپاتیت غضروفی (Prihepatitis cartilaginea) (Kettler). بعقیده Cachin و همکارانش (۱) نام پری هپاتیت آن کپسولانت - خواص کلی ضایعه را بهتر توجه بنمایند ما هم نام مزبور را برای معرفی بیمار خود انتخاب نمودیم که در «بحث» این ضایعه یادآوری خواهد شد.

(۱) از بخش داخلی بیمارستان شاهرضا وابسته به دانشکده پزشکی مشهد.

• استادیار گروه داخلی.

• استادیار گروه آسیب شناسی.

• دانشیار گروه داخلی.

شرح حال بیمار

محسن - شیرعلی - ۵۴ ساله - کشاورز - فرهادگرد فریمان (از توابع مشهد) بعلت وجود آسیب به بخش داخلی مراجعه و بستری میگردد. زن و دو فرزند بیمار سالم میباشند - تا شش سال قبل سابقه بیماری خاصی را بخاطر ندارد - تا اینکه شکم بیمار بتدریج بزرگ میشود برای درمان به بیمارستان دویست تختخوابی مشهد مراجعه می نماید چون اسهت زیاد بوده مقداری از آن پونکسیون میشود - دو ماه بعد در بیمارستان شماره ۲ (شهرداری) بمدت ۱۵ روز بستری و مجدداً مایع اسهت پونکسیون میگردد - ۱۵ روز بعد به مدت دو هفته در بخش قلب بیمارستان شاهرضا و سپس در بخش داخلی بمدت ۲۰ روز بستری میگردد - تا ۴ سال بعد جز بزرگ بودن شکم بدلیل وجود اسهت که هرچند گاه پونکسیون میشده و بکار خود ادامه میداده شکایت دیگری نداشته است - تا اینکه ناگهان خونریزی از دستگاه گوارش بصورت هماتمز و ملنا ظاهر میگردد بمشهد میاید و همزمان بستری بودن بیمار - متعاقب هماتمز دوباره اسهت زیادی ایجاد میشود که تا سه ماه مرتباً پونکسیون میگردد . آخرین نوبت بستری شدن : از ۴ روز قبل از آخرین نوبت بستری شدن دوباره ملنا ظاهر میشود و اسهت بیمار تشدید مییابد تا بالاخره در تاریخ ۱/۸/۵۴ به بخش داخلی بیمارستان شاهرضا (بخش آهای دکتر شهرستانی) مراجعه و بستری میگردد .

در مشاهده عمومی: بیمار یست لاغر - کم خون - شکم برآمده - ناف برجسته - گردش خون وریدی سطح شکم نمایان همچنین فتق دوطرفه مغبنی وجود دارد . پاها متورم و بانشار فرورفتگی ایجاد میشود .

دستگاه گوارش - اشتها به غذا کم - پس از صرف غذا استفراغ مینماید - کبد و طحال غیر قابل لمس - ناحیه اپیگاستر در ملامسه دردناک - اجابت مزاج دو یا سه دفعه در روز و محتوی خون میباشد - ریه و قلب طبیعی - فشار خون $\frac{11}{5}$ تعداد نبض ۷۱ در دقیقه است - نارسائی قلبی وجود ندارد .

آزمایش های پاراکلینیک :

خون محیطی : گلبول قرمز ۳,۲۰۰,۰۰۰ گلبول سفید ۸,۴۰۰ در میلیمتر مکعب - فرمول لوکوسیتز : پلی نوکلئر نوتروفیل ۷۰ - آنوزینوفیل ۲ - لنفوسیت ۲۶ - منوسیت ۲ - سدیمانتاسیون ساعت اول ۱۶ و ساعت دوم ۲۲ - پروتئین خون $\frac{۵}{۷}$ - تست هنگردو مثبت - بیلروبین غیر مستقیم ۶ میلی گرم . مایع اسهت : ریوالتا سه مثبت - آلبومین ۱ گرم در لیتر - سیتولوژی در هر میدان میکروسکوپی ۳-۲ لنفوسیت دیده میشود .

درمانهای طبی تأثیری در وضع عمومی بیمار نمود - چندین نوبت پونکسیون اسیت بعمل آمد و بالاخره بیمار در تاریخ ۴/۹/۴۵ پس از ۳۳ روز بستری بودن با خونریزی از دستگاه گوارش بصورت هماتمز و کولاپسوس عروقی در گذشت.

رویه مرفته آنچه از بررسی شرح حال بیمار نتیجه گیری میشود عبارتست از: وجود اسیت متناوب بمدت ۶ سال و سابقه پونکسیون های مکرر - حال عمومی نسبتاً خوب با هیپوپروتئینمی و کم خونی و بالاخره خونریزی بصورت هماتمز و ملناکه در اواخر سیر ناخوشی ظاهر گردیده و بیمار را از پای در آورده است.

شرح اتوپسی

سأسفانه پیشنهاد اتوپسی بیمار با شکلات زیاد روبرو گردید و با کوشش فراوان موفق بانجام اتوپسی پاریسل شدیم. در مشاهده عمومی جنازه - مردیست رنگ پریده - شکم برآمده - با دم پاها.

برای مطالعه کبد وطحال و سیستم باب یکک شکاف به طول ۶ سانتیمتر در خط میانی شکم بین ناف و آپوفیز گزیفوتید استرنوم داده شد - پس از باز شدن حفره شکم ۶۸۰۰ سانتیمتر مکعب مایع اسیت لیموئی رنگ خارج شد.

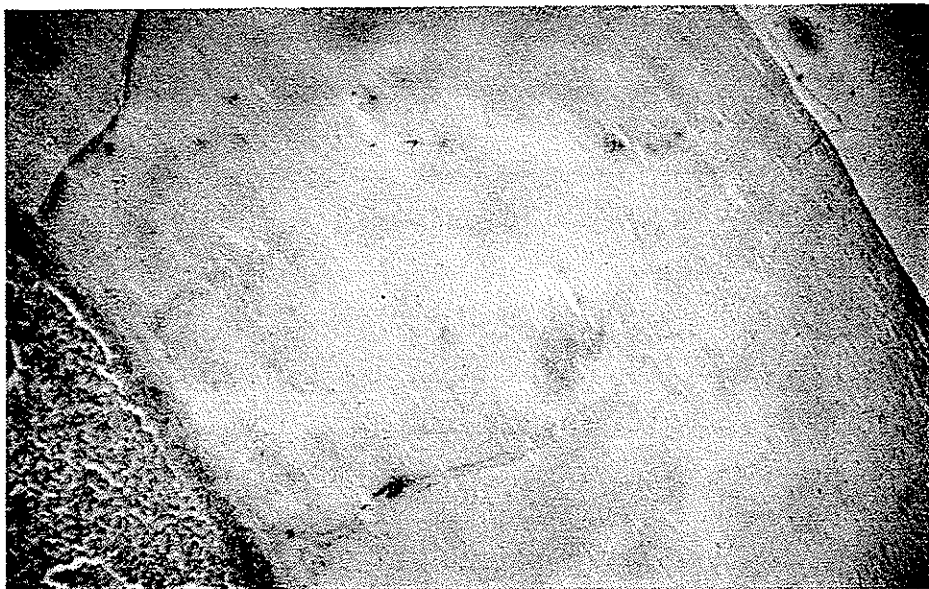کبد: آتروفیک و تمام سطح آن که بدقت بررسی شد از یک پوشش سفیدرنگ صاف محصور شده بود. دو قطعه از کبد بافت برداری شده - قطعه بزرگتر نامنظم ۶/۵ در ۴ در ۲/۵ سانتیمتر و سطح خارج آن پوشیده شده از یک غلاف سفید رنگ صاف به ضخامت ۲-۳ میلیمتر که باسانی از کبد جدا میشد - قطعه کوچکتر نیز دارای همین مشخصات بود - در سطح برش قطعات کبد ظاهراً ضایعه ماکروسکوپیک مشاهده نشد و کبد سیروتیک بنظر نمی آمد. ورید باب در مجاورت با ناف کبد بطول ۴ سانتیمتر باز شد - ترومبوس وجود نداشت ناف کبد و کیسه صفرا نیز مفروض از غلاف ضخیم و صاف بود.

طحال: در لمس نسبتاً حجیم و در مشاهده ضایعه کپسولی مشابه ضایعه کپسول کبد دیده نشد - یک قطعه از آن بابعاد ۳/۵ در ۲/۵ در ۱/۵ سانتی متر بافت برداری شد - در برش کمی مقاوم و پر خون بنظر میرسید. سرور معده و روده ظاهراً ضایعه ماکروسکوپی نداشتند.


امتحان میکروسکوپی اتوپسی شماره ۴۵ - ۱۰:

۱- کبد: سطح خارج کبد از یک غلاف ضخیم پوشیده شده که در آن الیاف کلاژن جا بجا هیالینیزه و بموازات همدیگر در استداد سطح خارج کبد قرار دارند - بافت کپسول فوق العاده کم سلول و در آن سلولهای کوچکی در داخل بافت پیشینی لاملر مشاهده میشود - در بعضی نقاط کلسیفیکاسیون میکروسکوپی در روی کپسول و لابلای الیاف نیز دیده میشود -

(شکل‌های شماره ۱ و ۲) بلافاصله در زیر کپسول در سرجل اتصال آن به بافت کبدی در

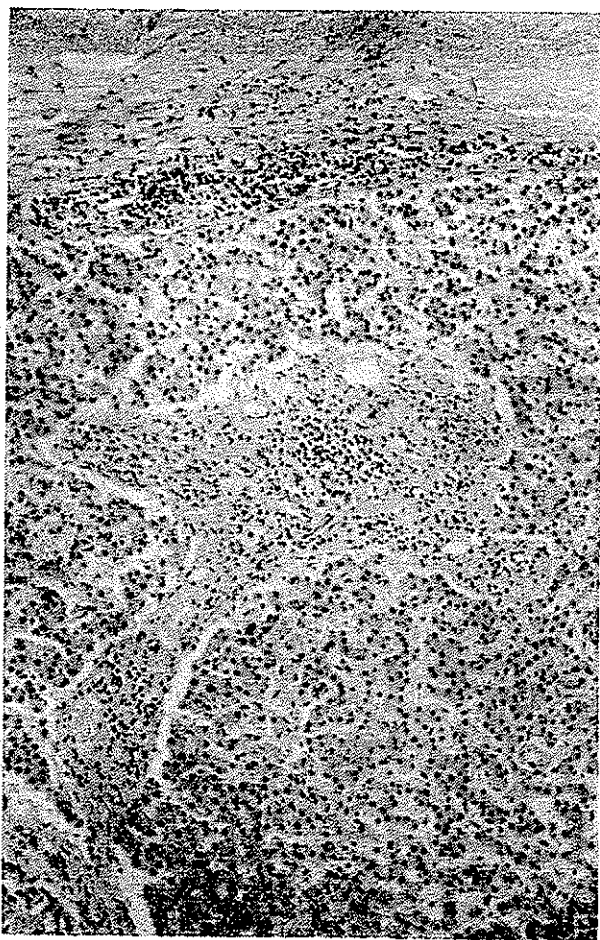


شکل ۱ - ضخامت فوق‌العاده زیاد کپسول کبد (۳ میلیمتر) ساخته شده از یک بافت فیبرو هیالین کم سلول همراه با میکرو کلسیفیکاسیون. در پائین و چپ ناحیه قشری بافت کبدی دیده میشود

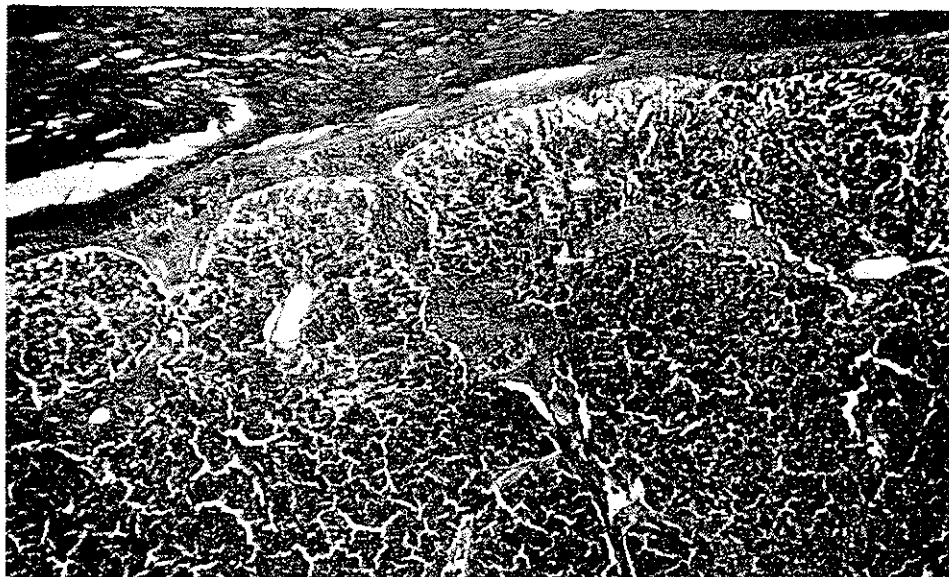


شکل ۲- قسمت میانی کپسول کبد با درشت نمائی بزرگتر: بافت فیبروی لاملا کم سلول با الیاف کلاژن ضخیم و موازی همدیگر

غالب مناطق یک آنفیلتراسیون لنفوسیتی نمایان می‌باشد (شکل ۳) - از سطح تحتانی غلاف کبد تیغه‌های همبند فیبرو بداخل پارانشیم کبدی نفوذ یافته، که از الیاف کلاژن ضخیم ساخته شده و جا بجا حاوی لنفوسیت می‌باشد - فیروز مزبور فقط در قسمت محیطی از بافت کبدی پیشرفت نموده بندرت در داخل لبول کبدی نفوذ می‌یابد و استثنائاً ایجاد فیروز حلقوی ناقص می‌نماید (شکل ۴) - اسکروز محیطی فضا‌های باب این ناحیه را نیز فرا می‌گیرد - فضا‌های پورت دارای ورید باب متسع با جدار اسکروزه که خصوصاً با رنگ آبی‌تری کروم ماسون بخوبی نمایان است.

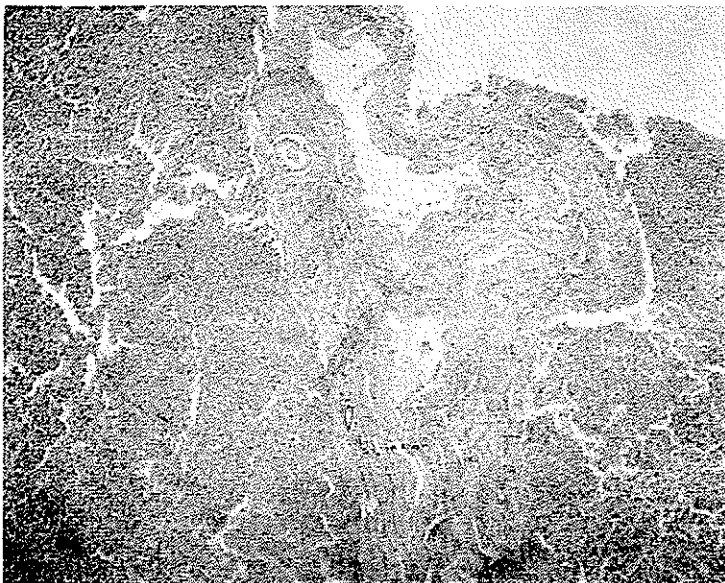


شکل ۳ - قسمت عمقی غلاف خارجی کبد با آنفیلترای لنفوسیتی زیر کپسول همراه با اسکروز آماسی فضای پورت



شکل ۴- قسمت عمقی کپسول با انفیلترای لنفوسیتی زیر کپسول . افزایش ترام کلاژن قسمت قشری کبد بارنگ آمیزی تریکروم ماسون نمایان است

قسمت‌های عمقی کبد تقریباً سالم و با وجود اسیت فراوان بیمار ضایعه سیروز پورتال مشاهده نمیگردد (شکل ۵) .



شکل ۵- بافت کبدهی ناحیه دور از کپسول محیطی بادرشت نمائی کوچک : علاوه بر پورتیت مزمن ورید باب‌متسع وجدار آن دچار فیروز شده است . نمای کلی رشته‌های کبدهی بهم نخورده و سیروتیکه نمی باشد

۲- طحال : آتروفی پولپ سفید همراه با ضخامت و هیالینیزه شدن تیغه های همبندی با سبنای کپسولطحالی - سینوسهای وریدی متسع و باندازه های متفاوت - در داخل آنها گلبول قرمز و لنفوسیت و ماکروفاژ دیده میشود . در کوردون بیلروت هم فیروز سشاهده میشود و جابجا کانونهای کوچک خونریزی نمایان است .

نتیجه اتوپسی :

یافته های ماکروسکوپی : آتروفی کبد - کبد پوشیده شده از یک غلاف ضخیم صاف و مقاوم با طحال بزرگ و پر خون .

یافته های میکروسکوپی :

- ۱- پری هپاتیت مزمن فیروز منطقه قشری کبد و فضا های باب زیر کپسول .
- ۲- طحال فیروز - کونژستيو .

تعریف : این ضایعه با وجود یک غلاف ضخیم پیشنی باقوام سخت - برنگ سفید گچی یا متمایل بزرده و غیر قابل اتساع با سطح صاف که تمام یا قسمت اعظم سطح کبد را پوشیده باشد ، ضخامت ۲-۳ میلیمتر یا بیشتر و در برش صدا دار که **بسهوات قابل جدا شدن از نسج کبد باشد مشخص میگردد** . ضخامت کپسول تا یک سانتیمتر نیز گزارش شده است (Bockus) (۷) تنها به عارضه مزبور (بادر نظر گرفتن تمام مشخصات مربوطه تعریف آن) نام پری هپاتیت فیروز آن کیسولانت یا فشار دهنده و یا کبد آب نباتی کور شمن اطلاق میگردد . بنا بر این نه آزارهای منتشر یا محدود دیگر کپسول گلیسون و صفاق اطراف آن (که منجر به ضخامت غلاف در جریان بیماریهای مختلف کبد یا پرده صفاق اطراف کبد و حفره شکم میگردد) و نه چسبندگیهای کبد بصفاق دیافراگم یا اعضای مجاور (که در آن کپسول گلیسون یا بهتر فشر ضخیم فیروزی تشکیل شده غیر قابل جدا شدن از پارانشیم کبد میباشد) در شمار پری هپاتیت آن کیسولانت محسوب میگرددند .

شیوع : بعقیده Lemaire و همکارانش (۵) ضایعه نادری است و تا سال ۱۹۵۶ تنها . . ۲ مورد از این ضایعه گزارش شده است که با بررسی دقیق Etienne در رساله خود در سال ۱۹۵۷ فقط ۷۷ مورد از این انتشارات با تعریف دقیق ضایعه مطابقت داشته است . در صورتیکه بنظر Kaufmann عارضه نادری نیست و سواردی از آنرا دیده است (۴) .

نشانه های بالینی :

پری هپاتیت آن کیسولانت علائم مخصوص بخود را دارد که عبارتست از :

- ۱- سیرطولانی بیماری .

۲- اسیت های مکرر که منجر به بزل های متعدد میگردد. اسیت ثابت ترین علامت این حالت است که در ۵۹ مورد از ۷۷ مورد مطالعه شده توسط Etienne یادآوری شده است.

۳- خونریزی از دستگاه گوارش بصورت هماتمز (Heully, Chabrol).

۴- حال عمومی تا مدت ها خوب میباشد. سابقه اعتیاد به مشروبات الکلی در موارد خالص و تیبیک بیماری دیده نمیشود (برخلاف مبتلایان به سیروز الکلی یا هیپرتانسیون ورید باب).

۵- کبد وطحال: حجم کبد متفاوت میباشد. از کبد آتروفی تا هپاتومگالی متوسط ذکر شده است در اتوپسی سطح کبد از ورقه ضخیم هیالن و مقاومی پوشیده شده که نمای ریزینی آن مطابق شرح Letulle (۶) عبارتست از یک بافت هیالن کم خون با سوراخ های ظریف و آنروفیک و ایاف کلاژن هیالینیزه که لاسر و موازی هم میباشد. حد فاصل ایاف مزبور بندرت سلول های ثابت مسطح دیده میشود. طبقه آندوتلیال (سزوتلیام) صفاق در زیر بافت متصلب یافته از بین رفته است. تشکیلات همبندی عروقی و ساختمان الاستیک کپسول گلیسون متراکم شده و فیبروئید میشود. تراکول های کبدی زیر کپسول سمکست توسط یک اسکروز از هم مجزا گردند و ایجاد سیروز زیر قشری (Cirrhose sous corticale) را بنماید.

نظر باینکه اختلاف تعریف بین سیروز و اسکروز کبدی وجود دارد ضایعه پارانشیم کبدی در غالب موارد عبارت از یک اسکروز نه یک سیروز واقعی، با مبنای کپسول میباشد که اکثراً در ناحیه محیطی و در زیر غلاف خارجی و بیشتر در فضاهای باب نمایان میشوند. ضمناً مواردیکه کبد مبتلا به سیروز (با در نظر گرفتن تعریف آسیب شناسی آن) باشد نیز دیده شده است.

طحال در ۵۰ درصد موارد بزرگتر از اندازه طبیعی است. بعلاوه مسئله مهم نمایان بودن گردش خون وریدی سطحی شکم میباشد (سیرکولاسیون کولاترال). بزرگ نبودن همیشگی طحال مورد تأیید Bockus (۷) نیز می باشد. مواردی که کوفمن گزارش میدهد ۵۱ ساله ایست دارای کبد حجیم بوزن ۲۲۸۵ گرم با طحال بزرگ بوزن ۴۴۲ گرم - کبد مبتلا به سیروز بوده و سطح خارجی آن از یک صفحه ضخیم هیالن صافی پوشیده بوده است (۴).

اتیولوژی: در غالب موارد نامعلوم است. سل در پنج مورد از ۷۷ مورد گزارش شده توسط Etienne و Lemaire وجود داشته است. سیفلیس نیز اعتبار اتیولوژیک سابق خود را از دست داده است. بنابراین در اکثر موارد اتیولوژی بیماری نامشخص و نامعلوم میباشد.

پاتوژنی : بعقیده Huebshmann برای ایجاد پری هپاتیت مزمن فیروز - دو زبان وجود دارد : ابتدا وجود اشکال در جریان خون کبد (در سوار دیکه او مشاهده نمود بعلت نارسائی مزمن در یچه تریکوسپید قلب بوده است) . سپس تغییرات آماسی (در شرح حال بیمار کوفمن) بدنبال عفونت خفیف و جزئی که در پونکسیون های مکرر ایجاد میشود (۴) .

هیستوژنز غلاف ضخیم سطح کبد : در این باره دو سؤال مطرح میشود (۵) :

۱- آیا غلاف فشار دهنده مزبور از پرولیفراسیون کپسول گلیسون بوجود میاید که در این صورت امکان جدا شدن آسان کپسول مشکل بنظر میرسد .
 ۲- ویا از ارگانیزاسیون ثانوی پروتئین و فیبرین های موجود در مایع اسیت ته نشین شده در روی سطح کبد تشکیل میگردد؟ که در این صورت بودن اسیت قبلی محتوی مواد پروتئینی زیاد ضروری بنظر میرسد .

هریک از دو نظریه مزبور طرفدارانی دارد ولی هیچکدام به تنهایی جواب قانع کننده ای نمیدهند . رویهمرفته در اکثر موارد اسیت بطور ثانوی ایجاد میشود بنا بر این ابتدا یک عامل اسیتوژن وجود دارد .

بیمار ما دارای ۱ گرم آلبومین در لیتر مایع اسیت باریوالتای +++ داشته که محتملاً بدنبال پونکسیون های مکرر این حالت بوجود آمده است و بعید بنظر نمیرسد اگر حدس زده شود که تشدید ضخامت غلاف کبد از ته نشین شدن پروتئین های مایع اسیت و اورگانیزاسیون ثانوی آن بوجود آمده است . چه مترادف با گذشت زمان و محتملاً از زیاد ضخامت غلاف سطح کبد و تحت فشار قرار دادن پاراننشیم کبد - تشکیل مایع اسیت در بیمار رو با افزایش میتیاده است و درمان های طبی هیچگونه تأثیری نداشته است . ولی نزد همین بیمار ابتدا اسیت پیدا شده که برای بهبود حال عمومی مجبور به پونکسیون شده اند .

اینکه در غالب موارد کلمه «غلاف» سطح کبد را بجای «کپسول گلیسون» بکار برده ایم باین دلیل میباشد که همگی در باره این مطلب که پری هپاتیت آن کپسولانت مربوط به پاتولوژی کپسول گلیسون میباشد متفق القول نیستند .

لتول آزارهای آماسی صفاق سطح کبد را پری هپاتیت سینامد و آنرا بدو دسته حاد و مزمن تقسیم مینماید و کبد آبنباتی کورشن را در پری هپاتیت کرونیك شرح میدهد (۶) . نامبرده آماس کپسول گلیسون را جدا گانه شرح میدهد . در صورتیکه Faure ضخامت غلاف مزبور را مربوط به کپسول گلیسون میداند و آنرا گلیسونیت مزمن پیشرونده مینامد (۱) . هم چنین Bockus آماس مزمن کپسول کبدی را پری هپاتیت مینامد که اصطلاح کلی تری میباشد (۷) .

علت ایجاد اسیت :

۱- رل پری هپاتیت آن کپسولانت در ایجاد اسیت : مؤلفین فرانسوی Natali و Lemaire (۵) حین برداشت غلاف فشاردهنده از روی کبد مشاهده نموده اند که فشار خون ورید باب پس از حذف غلاف پائین میاید همچنین در موقع عمل حین انجام برش روی غلاف ، بافت کبد از محل مزبور بخارج رانده شده و ایجاد فتق بافتی نموده است. مشاهدات مزبور مؤید افزایش فشار خون ورید باب و تحت فشار قرارداشتن بافت کبد در زیر کپسول فشار دهنده گلیسون میباشد.

۲- رل ضایعات پارانشیم کبد در ایجاد اسیت : این مطلب نزد بیماران مبتلا به پری هپاتیت آن کپسولانت کاملاً تایید نشده است چه فیروز فضاهای باب که بیشتر در بافت کبدی مجاور کپسول گلیسون دیده میشود غالباً ثانوی بر اختلال گردش خون بر اثر فشار وارده از طرف کپسول ضخیم فشاردهنده میباشد که با مطالعات تجربی بخوبی شناخته شده است. **بررسی های تجربی:** Etienne با پوشانیدن سطح خارج کبد خرگوش با Polyéthène

توانسته است یک ورقه پیشنی مسختی بوجود آورد که در کبد دو گونه آزار بوجود میآورد دسته اول - ضایعات سطحی شامل فیروز زیر کپسول باسبنای غلاف مزبور؛ دسته دوم - آزارهای عمقی با اسکالروز فضاهای باب و اطراف باب که منجر به توسعه روند مزبور بداخل بافت کبد شده است. در آزمایش تجربی دیگر توسط Hankiss (۲) و Housset و Natali (۳) که با تکنیک متفاوتی انجام گرفته است توانسته اند اسکالروز پیشرونده ای در کبد تولید نمایند که بالاخره منجر به سیروز شده است. همچنین محققین لیونی Lyounnet و Vauzelle و Lejeune با انجام چنین تجربه ای موفق به ایجاد اسکالروز زیر کپسول گلیسون بدون ایجاد سیروز شده اند (۱). از بررسی تجارب فوق چنین نتیجه گیری میشود که ضایعات کبد در پری هپاتیت فشاردهنده متفاوت میباشد. ممکنست کبد بدون ضایعه باشد (۱۸ مورد از ۷ مورد بررسی شد توسط Etienne) یا یک اسکالروز زیر قشری کبد و یا یک سیروز با افزایش ضایعه در ناحیه قشری و بالاخره یک سیروز منتشر دیده شود. بطور خلاصه ضایعات کبدی از هرنوع که باشند ثانوی بر پری هپاتیت آن کپسولانت میباشد.

درمان :

۱- درمان طبی : مشابه آنچه راست که در سیروزهای با افزایش فشار خون ورید باب تجویز میگردد باافزای درمان ضد ممل در صورتیکه تشخیص سل محقق یا محتمل باشد.

۲- درمان جراحی : عبارتست از :

الف - آناستورسوز ورید باب با ورید اجوف تحتانی Olmer - گرچه ترومبوز وریدی پس از عمل مشاهده میشود - در صورتیکه آماس پدیכול کبد Pédiculite وجود باشد برای احتراز از ترومبوز ناحیه سزبور میتوان آناستوسوز Méésentérico-cave یا Spléno-cave نمود .

ب - حذف غلاف ضخیم فشار دهنده از روی کبد Décortication یا پری‌هپاتکتومی که طبق تعریف ذکر شده کپسول سزبور باسانی جدا میشود. این عمل اول بار توسط Urban و Kaush در سال ۱۹۲۰ انجام گرفته است . Faure نزدیک بیمار توانسته است که با برش ساده قدامی - خلفی روی کپسول نتیجه خوبی بدست آورد - در یک مورد از بیماران Lemaire و همکارانش (۵) سه ماه پس از عمل - وضع عمومی بیمار بهتر میشود - مقدار اسیت ماهانه از ۴ لیتر قبل از عمل به ۱۶ لیتر میرسد و پس از شش ماه (تا تاریخ انتشار مقاله سزبور) مقدار اسیت در ماه به ده لیتر نقصان یافته است که خود مؤید تأثیر کلی پری‌هپاتکتومی و برداشتن غلاف ضخیم زرعی سطح کبد - بر روی پارانشیم کبد و بهبود در وضع گردش خون ورید باب و پائین آمدن فشار خون دستگاه وریدی سزبور و بالتلیجه نقصان ایجاد مجدد اسیت میباشد .

خلاصه و نتیجه :

پری‌هپاتیت آن کپسولانت عارضه نسبتاً نادر است و یکی از علل ایجاد افزایش فشار خون ورید باب را تشکیل میدهد . یک مورد از آن گزارش شده و شرح بیماری داده شده است . ضایعه اصلی مربوط به ضخامت غلاف سطح خارجی کبد و تحت فشار درآوردن و مچاله نمودن پارانشیم کبد محصور در کپسول سخت و پیشنی سزبور میباشد که منجر به ایجاد اسیت میگردد . کبد تا مدت‌ها ضایعه زیادی ندارد و در مراحل آخر خونریزی دستگاه گوارش بصورت هماتمز دیده میشود . درمان جراحی در بعضی موارد نتیجه بخش میباشد .

تشکر : از آقای دکتر ثانی که در ترجمه مأخذ آلمانی شماره (۴) مورد تقاضا با ما همکاری نموده‌اند بدینوسیله سپاسگزاری میشود .

BIBLIOGRAPHIE

1. Cachin (M.), Pergola (F.), Hautefeuille(P.), Galian (A.) et Bourdier (J. L.): Hypertension portale et péri-hépatite encapsulante. Arch. Fr. Mal. App. digestif, 1966, T. 55, N. 9, p. 737-750.
2. Hankiss (J.): Du rôle de l'épaississement de la capsule du foie dans la genèse des cirrhoses du foie. Étude expérimentale. Presse Médicale. 1959, 67, p. 253.
3. Housset (E.), Natali (J.), Etienne (J. P.) et Bonnet (G.): Périhépatite et périsplénite expérimentales. Sem. Hôp. Paris, 1957, 33, p. 4281.
4. Kettler (L. H.): in Kaufmann (E.), Lehrbuch der speziellen pathologischen anatomie. p. 964-965, W. Gryter do., Berlin, 1958.
5. Lemaire (A.), Housset (E.), Natali (J.) et Etienne (J. P.): La péi-hépatite constrictive chronique. Forme particulière du foie glacé de Curshmann. Presse Médicale, 1956, 64, p. 943-946.
6. Letulle (M.): Anatomie pathologique. p. 1642-1644, Masson, Paris, T. 3, 1931.
7. Bockus (H.L.): Chronic perihepatitis. in «Gastroenterology» P. 423-425, Vol. 3, 2d. edit. W. B. Saunders Co., Philadelphia, 1965.