

## بزرگ شدن یکطرفه کلیه بعلاّت توپولو نفریت حاد

دیرزمانی است که نارسائی حاد کلیه مورد توجه و پی‌گرد دانشمندان علم پزشکی قرار گرفته است.

منظور بعضی دانشمندان از نارسائی حاد کلیه بتنهائی نکرولوله‌ها بوده در صورتی که اکثریت دانشمندان ضایعات کلیوی متعدد برای آن بیان داشته‌اند که نکرولوله‌ها نیز یکی از آن ضایعات بشمار می‌آید.

برای یادآوری علل نارسائی حاد کلیه شمائی مختصر و آموخته در شکل ۱ نشان داده شده است که در بحث بیمار ما بیشتر عوامل نفروتوکسین ایسکمی کلیه مورد توجه و دقت است نفروتوکسین ایسکمی در لوله‌های ادراری کلیه ضایعاتی از نظر آسیب شناسی بوجود می‌آورد که از یکدیگر کاملاً متمایز هستند (بخصوص از نظر میکروسکوپ الکترونیکی) و نتیجه این ضایعات مجموعاً تا بلو نارسائی حاد کلیه را در جریان توپولو نفریتها تشکیل می‌دهد:

در جریان سمومیت‌ها آسیب لوله‌ها را می‌توان بدو بخش متمایز تقسیم نمود:  
اولاً ضایعات ناشی از ایسکمی کلیه که پراکنده و متنوع و با طول کمتری در سرتاسر نفرونها وجود دارد. (شکل ۲)

ثانیاً ضایعات بعلاّت نفروتوکسین‌ها که تمام نفرون‌ها را بیک اندازه در ناحیه پروگزیمال با طول بیشتری آسیب می‌رساند (شکل ۳) باید دانست که ضایعات ایسکمیک کوتاه بوده و آسیب ناشی از آن، هم‌سولولهای پوششی داخل لوله‌ها و هم باسیران بازال آنها را از بین می‌برد در صورتیکه نفروتوکسین‌ها فقط سلولهای پوششی را در قسمت پروگزیمال در طول بیشتری آسیب می‌رساند.

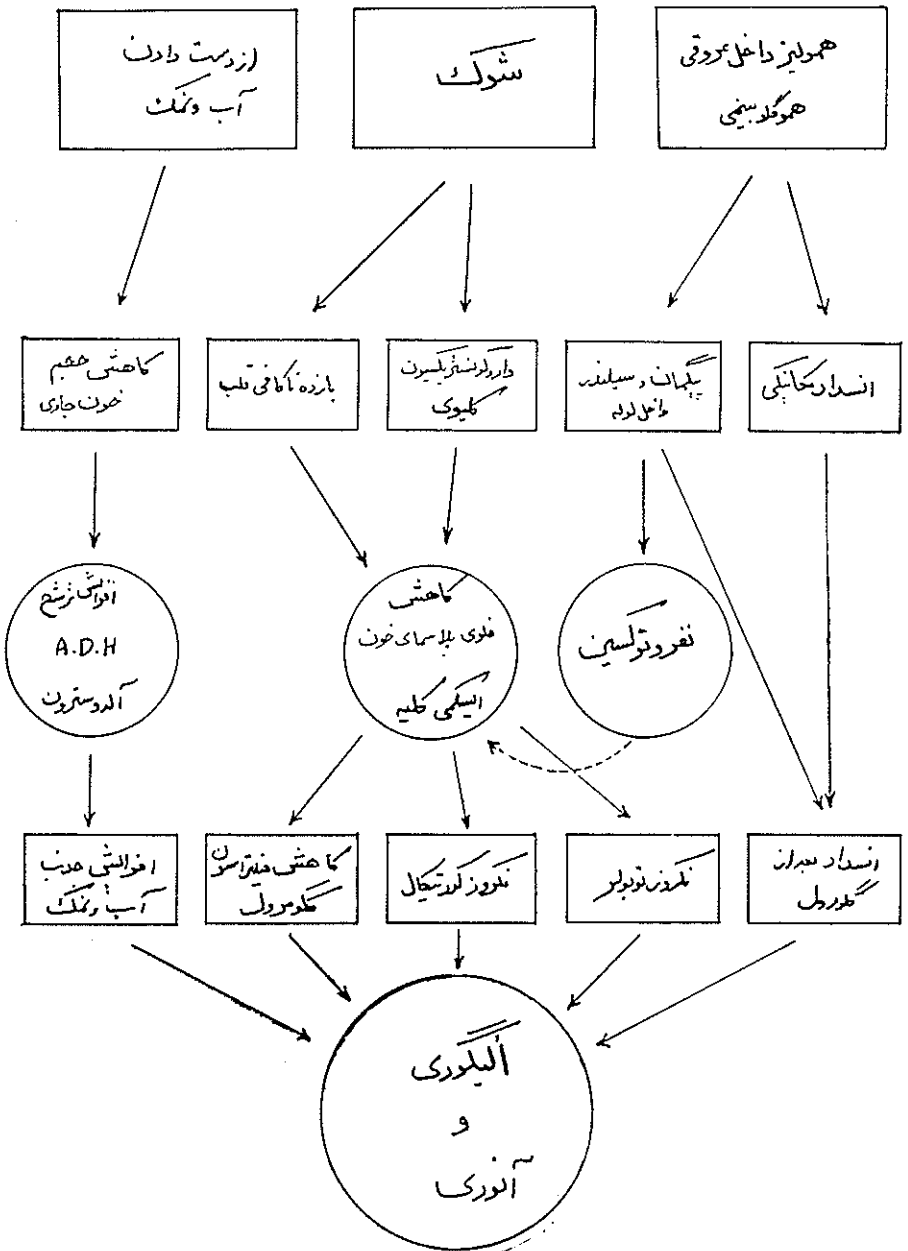
بعلاوه نفروتوکسین‌ها نه تنها سلولهای پوششی لوله‌ها را آسیب می‌رسانند بلکه غلظت زیاد سموم در خون و سلولهای پوششی لوله‌ها سبب تنگی رگ در کلیه‌ها (واژوکنستریکسیون) نیز می‌گردد.

\* - استاد و رئیس بخش پزشکی شماره ۳ بیمارستان پهلوی

❁ - دانشیار بخش پزشکی بیمارستان پهلوی

❁❁ - استادیار بخش پزشکی بیمارستان پهلوی

ایسکمی کلیه دارای نکاتی است که با توجه با مرآسیب شناسی فهم آن آسان تر میگردد

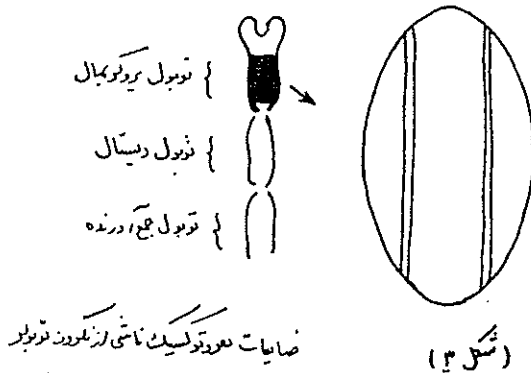
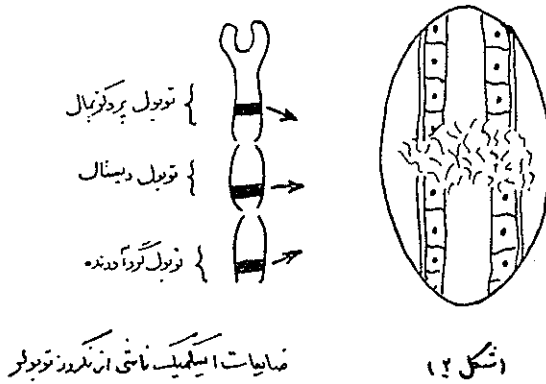


(شکل ۱)

زیرا در جریان توپولو نفریتها در مرحله اولیه گوری جریان خون کایوی R.B.F فقط بیک سوم

حد طبیعی می‌رسد» در صورتیکه میزان پالایه گلوبرول معمولاً به کمتر از یک درصد حد و عادی خود خواهد رسید و باین ترتیب علت ادامه ایسکمی کلیه معلوم نیست و حتی چندین روز بعد از اصلاح عامل مسبب آن ادامه خواهد داشت.

سابقاً تصور می‌نمودند که ایسکمی باعث افزایش فشار داخل کلیه در جریان توپولو نفریتهاست زیرا رادیوگرافی ساده شکم نزد چنین بیمارانی نشان می‌داد کلیه‌ها خیلی بزرگتر از حالت سلامت می‌باشند ولی این فرضیه با اندازه‌گیری فشار داخل کلیه که در حدود طبیعی



است رد گردید - اما آنچه که بعدها بیشتر مورد قبول دانشمندان واقع شد اینست که ایسکمی اولیه تغییراتی در سلولهای لوله بوجود می‌آورد که در نتیجه از آنها متابولیت‌های رگ‌بندی (واژوکنستریکتور) آزاد می‌شود و سبب ادامه ایسکمی می‌گردد.

بعلاوه موضوعی که اخیراً تحقیقات میکروسکوپ الکترونیکی سبب تصور آن گردیده

اینست که شاید بالای حقیقی گلو سرول شدیداً اختلال پیدا نمی نماید بلکه بالای از لوله های آسیب دیده بطرف پائین یعنی لوله های جمع آورنده ادرار جاری می گردد . بیشتر آن بعلت نشت در نسج کلیه داخل کاپیلرهای وریدی اطراف لوله ها خواهد شد . بنا بر آنچه که در فوق شرح داده شد اولاً کاهش شدید بالای ظاهری گلو سرول و آسیب لوله ها سبب اختلال عملی کلیه ها می گردد . ثانیاً بزرگی کلیه ها در جریان نکروز لوله ها تقریباً همیشه وجود دارد ولی آنچه که قابل دقت است بزرگی یک کایه در نزد چنین بیماران می باشد . بدین سبب ماسرح حال بیماری را که با آنوری و تومری در پهلوی راست و حالت اغماء به بخش طبی سه بیمارستان پهلوی آورده بودند منتشر می نمائیم .

### شرح حال بیمار

اسمعیل الف - ۳۵ ساله اهل تبریز - شغل راننده - در تاریخ ۶/۳/۵۰ بعلت اغماء در بخش طبی ۳ بیمارستان پهلوی بستری گردید . بیماری از بیست روز قبل با حالت اسهال و استفراغ که ۴-۳ روز طول کشیده بدون هیچگونه سابقه قبلی شروع گردیده است . اسهال دارای زور پیچ و دردهای قولنجی بوده که بیمار برای درمان آن در روز چهارم خود سرانه از داروخانه گردی بنام سولفات دومینیزی خریداری و عصر همان روز تعدادی از آنرا که باندازه یک قاشق غذا خوری بوده می خورد ولی تا صبح آنروز نه تنها اجابت مزاج حاصل نمی شود بلکه اطرافیان او متوجه می شوند که دچار زردی نیز گردیده است در این هنگام به پزشک بعلت خرابی حال عمومی مراجعه نموده و او دستور تزریق سرم گلوکز و ایزوتونیک داخل وریدی - کلرومایسین - آنتی اسپاسمودیک می دهد . بی اثری دستورات پزشک سبب می شود که بیمار به بیمارستان تبریز برده شود و مدت هشت روز در آنجا بستری بوده و با مداوا زردی زائل می گردد ولی از روز دوم بستری شدن بیعد دچار آنوری گشته بنحویکه طبق اظهار همسرش در دوسن دژ مثانه حتی یک قطره ادرار خارج نمی گردد درمانهای انجام شده شامل دکستروز داخل وریدی هیرماتین - پردنیزولون - پریستون - پرکرتن و تری لافون بوده است . بعلت بدی حال بیمار و اعلام پیش آگهی بد توسط پزشکان معالج او را بتهران منتقل و در یکی از بیمارستانهای خصوصی مدت هفت روز بستری می نمایند و در سانهائی مانند تجویز سرم گلوکز و فیزبولژی برای او انجام می شود ولی ظرف این هفت روز حال بیمار بدتر گردیده بستانش او را به منزل می برند در همان شب دچار خونریزی شدید بصورت رکتوراژی - هماتوری - و خونریزی از بینی بطریق وحشتناکی می شود بهمین علت او را به بیمارستان امیراعلم برده و بوسیله تامپون خونریزی بینی را بند می آورند - فردای آنروز بیمار باحال اغماء توسط

بستگانش به بخش طبی ۳ منتقل می‌گردد. از نقطه نظر تشخیصی و فامیلی بخصوص از نظر بیماریهای کلیوی نکته جالب وبخصوص را بخاطرندارد. درمعاینه بیماری بود درحال اغماء متوسط تنها به تحریکات دردناک جواب مبهمی می‌داد - دارای رنگ پریده صورت و گردن از تکه‌های پراکنده ستمایل بسفیدی وشفاف پوشیده بود که بیشترمنظره شبنم اوره را داشت - باتوجه بانها دراولین لحظه برخورد با بیمار قبل از در دست داشتن آزمایش اوره خون حدس زده شده که بیمار دراغمای اورمیک میباشد بعلاوه زبان بیمار خشک و پوشیده از قطعات سیاه رنگ - دهان متعفن - پوست خشک ودزیدراته بود - خیزمحیطی وجود نداشت.

دستگاه قلب وعروق- درجه حرارت ۳۶/۵ فشارخون ۱۴۰/۷ سیلیمترجیوه وفشارژوگولرها طبیعی بودند ضربه نوك قلب درمحل طبیعی ولی سوفل جهنده سیستولیک درجه دو درکانون میترا وجود داشت بعلاوه سوفل خشن درجه سه سیستولیک درسویین فضای دنده چپ وجود داشت این سوفل خشن باتغییر وضعیت بیمار قابل تغییربود بخصوص هنگام نشستن خفیف می‌شد وبعنوان فرتمان یک زمانه پریکارڈ تلتی گردید نبض مرتب و ضربانات آن ۸۰ در دقیقه بود.

دستگاه تنفس - تعداد تنفس ۱۶ در دقیقه - دارای ریتم طبیعی وبجز چند رال رونفان وسیبیلان درهر دو ریه نکته قابل توجه دیگری موجود نبود. شکم بیمار برآمده و دارای اسیت متحرك بود - جریان وریدی جانبی واسپایدر عروقی مشاهده نگردید - کبد دوسانتی متر زیر دنده‌های راست باقوام طبیعی حس میگردد و در زیر آن یک توده توموری وجود داشت وبنظرسیرید تا حدی درماید اسیت غوطه ور باشد که طولش در حدود ۱۶ الی ۱۷ وعرض ۹-۱۰ سانتی متر وضخامت آن ۱ سانتی متر بود. محور آن در امتداد محور کلیه قرار داشت وبنظری آمد که مربوط به تومور یا عظم کلیه باشد - در توشه رکتال چیز غیر طبیعی حس نگردید.

دستگاه عصبی : سختی گردن وجود نداشت - ته چشم واعصاب ۱۲ گانه سالم وحر دوکاروتید ضربانش بخوبی حس میشد و بدون سوفل بودند - رفلکسهای تاندونی خفیف وانعکاس کف پائی بلا جواب بود.

دستگاه لنفاوی - غدد لنفاوی و طحال بزرگ نبودند چون حدس کمای اورمیک در بیمار مطرح گردیده بود آزمایشاتی بطور اورژانس درخواست گردید که نتیجه آنها بقرار زیر است.

اوره خون ۰۳۲ میلی گرم در دسیلی لیتر - سدیم خون ۱۰۴/۷ mEq - پتاسیم ۶/۱ mEq

ذخیره قلیائی  $mEq$  ۲۰ درلیتر - سدیمانتاسیون . ۴ میلی متر در ساعت اول .

چهار روز پس از بستری شدن در بخش طبی سه آزمایشهای انجام شده در بیمارستان خصوصی در اختیار ما قرار گرفت که نتیجه آنها ذیلا از نظر می گذرد .

سدیمانتاسیون ۱۲ میلی متر در ساعت اول - ادرار کدر و کلروران یک گرم درلیتر - آلبومین چهار گرم درلیتر - خون در ادرار موجود بود - تعداد گلبولهای قرمز در آزمایش میکروسکوپی ۸۰-۱۰۰ و عده میلندرها گرانولر در هیالین وجود دارد . اوره خون در دونوبت ۵۷ و ۶۰ میلی - گرم درصد سانتی کوب بود گلبولهای قرمز ۳۳۵۰۰۰ - هموگلوبین ۶۳ درصد آنوزینوفیل دودرصد ولنفوسیت ۳۸ درصد . گسترش خون انیزوسیتوز - پوئی کیلوشیوز و هی پوکرمی خفیف نشان داد .

مدفوع فاقد کیست آسب و تخم انگل بود .

**تستهای کبدی** - تیمول یک واحد مک لگان - سفالین کلسترل منفی بود . سدیموم خون  $mEq$  ۱۲۹ و پتاسیوم  $mEq$  ۴/۸ می باشد . در این موقع متدرجا از روز اول تا سوم بستری شدن تغییراتی در حال بیمار روی داد که حاکی از پیشرفت مرضی بوده که اهم آنها حملات تشنجی تتانی فرم بود که در دونوبت روی داد یکی در نیمه شب سوم بستری شدن و دیگری در حدود ساعت نه روز چهارم در روی زمین کماهی عمیق اورمیک اتفاق افتاد شدت حملات تتانیک سبب گردید پس از تکان های تونیک و کلیتیک بیمار حال سپس توفوس شدید درآمده و بی اختیاری مدفوع و ادرار پیدا نماید بیمار دارای علامت شوستک واضح بود و علامت تروسو وجود نداشت و فشار خون  $150/90$  میلی متر جیوه بود مدت این حملات دودقیته و پس از تزریق آسپول گلوکونات دو کلسیم از بین رفت .

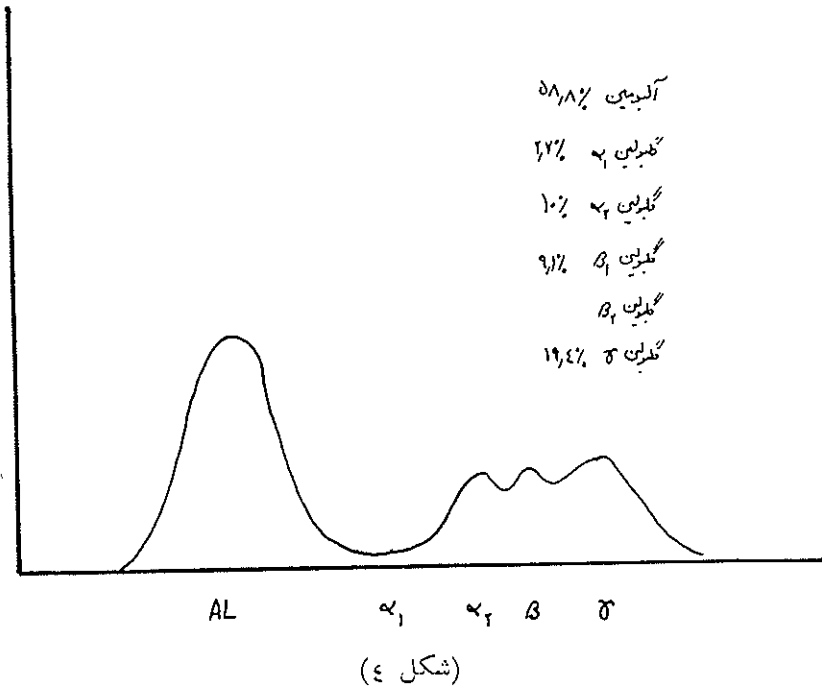
چون حال عمومی بیمار با وجود آرایش حملات رویخاست می رفت و اغمای اورمیک پیشرونده و اختلالات الکترولیتی نسبی و حملات تتانی فرم شدید حیات او را بخاطر انداخته بود تصمیم بانجام دیالیز صفتانی گرفته شد تا از وضع بحرانی کنونی نجات یابد و سپس بروشن شدن علت بیماری و تومر طرف راست شکم بپردازیم .

آزمایشهایی که تا کنون تدریجاً جهت بیمار انجام گردیده بود از قرار زیر است :

سدیمانتاسیون ۳ میلی متر در ساعت اول - رتیکولوسیت یک در چهارصد .

مغز استخوان در دونوبت همیوپلازی رشته قرمز با ذخیره آهن زیاد نشان داد وزن مخصوص ادرار ۱۰۰۸ و بعد از انجام دیالیز صفاتی تدریجاً به ۱۰۱۴ رسید کشت ادرار در نوبتهای مکرر منفی بود و پرفیرین در آن موجود نبود کلسیوم خون در موقع تشنج بعلت همولیز جواب نداد ولی فسفور ۸ میلی گرم درصد ۴۴ بود سرواگلوتنی ناسیون برای سالمونلا وبروسلا و

تلقیح به حیوان جهت اسپیروکت واسپیروکتوزایکتر و هموراژیک منفی بود در کشت مدفوع فقط پرتئوس رشد کرد سیزان پروتروسمین در یک مورد ۸۱ درصد و در مورد دیگر ۶۱ درصد بود که با تزریق ویتامین K به صد درصد رسید کلسیم خون پس از درمان تزریقی به ۹/۸ و فسفور ۴/۵ میلی گرم درصد رسید سلول L. E در سه مرتبه تجسس منفی بود الکتروفورز بیمار مطابق شکل ۴ نشان داده شده الکتروکاردیوگرافی در دو مورد Q.T.C به ۰/۴۵ رسیده بود تستهای کیدی بیلوروبین تام ده میلی گرم در لیتر تیمول ۵ واحد و سفالین کلسترول منفی بود- ترانس اسیناز S.G.O.T چهل و دو و S.G.P.T چهل واحد نشان داده شده- شکل ۴.



با چنین وضعی بیمار بدیالیز صفاقی گذاشته شد و پس از ۴ ساعت با مصرف ۳ لیتر مایع مخصوص دیالیز با کستر بهبودی نسبی حاصل گردید و بیمار تا آن موقع در کما عمیق بود برای اولین بار چند کلامه حرف زد ولی روز بعد از دیالیز صفاقی در حال عمومی و علائم بیماری تغییراتی حاصل شد که مهم ترین آنها عبارت است از: عفونت ریوی بصورت پونوسونی لوب تحتانی ریه چپ و تا نئید آن بوسیله رادیوگرافی و مالش جنب در هر دو ریه و وضوح مالش دوزمانه در بریکارد.

در این هنگام دیورز بیمار رو باصلاح رفت و تا جایی که مبتلا به یک هیپوکالیمی ۲/۶

mEq در لیتر شد که با دادن کلرور دوپتاسیوم خوراکی بین ۶-۳ گرم در روز اصلاح گردید علاوه بر دیالیز صفاقی چون هموگلوبین بیمار ۹/۶ گرم درصد سیلی لیتر و هماتوکریت ۱۶ درصد بود و لام خون سلول بورنشان داد سه مرتبه ترانسفوزیون خون بدون پلازما انجام گردید و هموگلوبین به ۷/۱ افزایش یافت.

با ظاهر شدن علائم ریوی و حدس عامل عفونی آزمایشهای زیر از بیمار بعمل آمد:

شمارش گلوبولهای سفید ۱۵۲۰۰ با ۹۴ درصد پولی نوکلر و شش درصد لنفوسیت.

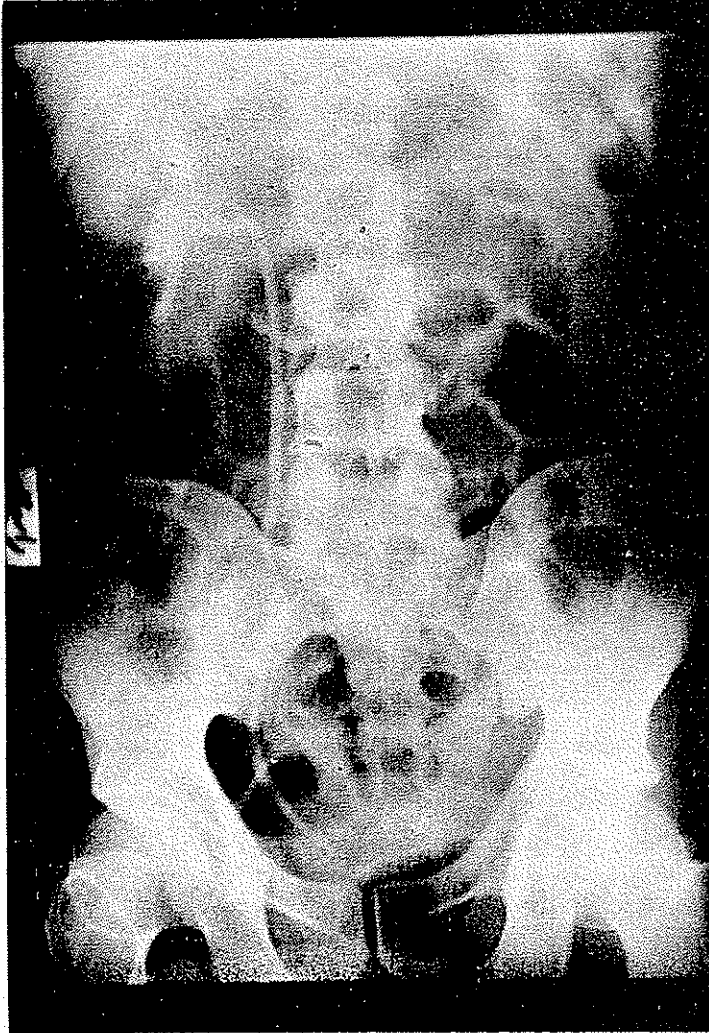
مانتو با محلول یک درصد منفی بود. بعلاوه جهت تحقیق در وضع کلیه بیمار رادیوگرافی ساده شکم انجام گردید که تصویر آهکی با بعد ۲×۳ سیلی متر در مسیر حالب راست نشان داد و برای آن حدس سنگ حالب زده بودند با اصلاحاتی از نظر تعادل الکترولیتی و تأمین کالری و جلوگیری از کاتابولیسم نسجی و مبارزه با عفونت ریوی او ره خون بیمار به حدود ۲ گرم در لیتر رسید برای مبارزه با عفونت ابتداء روزانه ۲ گرم آمپی سیلین داده شد که عدم تأثیر آن سبب گردید حدس عامل استافیلوکوک بمیان آید ولی بعلت بدی حال بیمار تحقیق وجود آن امکان نداشت لذا با تجویز کولو کسامپلین این حدس تا حدی تأیید و عفونت منکوب گردید.

در این مرحله برای تشخیص علت آنوری و وجود جسم توپورمانندی که در طرف راست شکم حس میگردد پیلوگرافی رتروگراذ راست انجام و نشان داده شد که کلیه راست خیلی بزرگتر است و از حالت طبیعی خارج است (شکل ۵ A). بعلاوه مشخص گردید که تصویر آهکی نمایان در رادیوگرافی ساده شکم در داخل مسیر حالب مستقر نبوده و بان بستگی ندارد همچنین با سونداژ کلیه بیش از چند سانتی متر سگب ادرار خارج نگردید و کشت آن عاری از میکرب گزارش گردید چون اوروگرافی رتروگراذ چپ بنظر ضروری می آمد تا وضع کلیه دیگر از نظر حجم و تغییر شکل و غیره مورد بررسی قرار گیرد ولی بعلت افزایش او ره خون و بدی حال عمومی بیمار و بروز هماتوری بعد از پیلوگرافی راست از آن صرف نظر گردید.

با درمانهای احتیاطی حال عمومی بیمار تدریجاً بهبود یافت و از شدت پریکار دیت و تراکم ریه بآرامی کامته میشد ولی مالش جنب هنوز بشدت خود ادامه داشت در چنین حالی برای ارزیابی وضع کلیه ها رتروپنوسوپریتوان بعمل آمد و معلوم گردید که کلیه راست خیلی بزرگ ولی ظاهراً تصویر کلیه چپ معلوم نبود و تصوراتی که بیمار دارای یک کلیه هیپوپلازیک بوده و یا اینکه فقط یک کلیه حجیم داشته باشد توسط همکاران بمیان آمد چون روز بعد از ترپنوسوپریتوان لکه های پورپوریک در چین آرنجها ظاهر گردید آزمایشهایی جهت تعیین علت آن انجام شد که عبارت اند از تعداد پلاکتها ۱۲ هزار - زمان سیلان طبیعی - فیبرینولیز طبیعی - تست لاسه منفی بود.

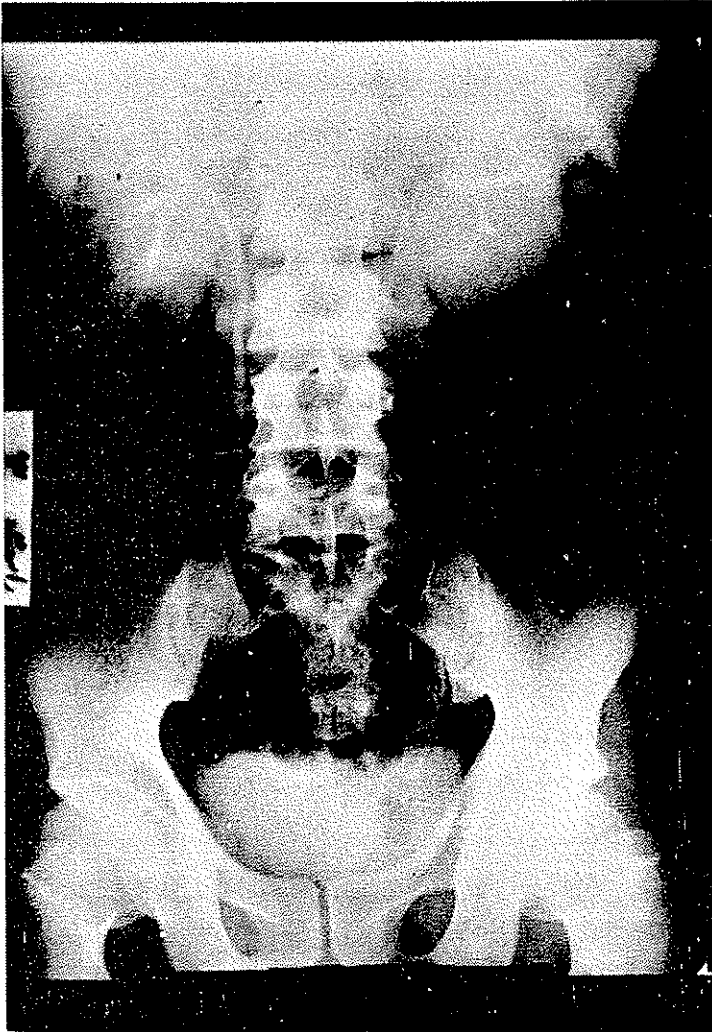


در این حال وضع عمومی بیمار متدرجاً بهتر میگردد و فروتمان دوزمانه پریکارد تدریجاً به سوفل یک زمانه خشن مشابه سوفل اولیه تبدیل گردید و بعد از بین رفتن همراه با مالش قلب فروتمان جنب نیز با راسی بهبود یافت و کلیه راست در مدت چهار هفته درمانهای احتیاطی



(شکل A)

و دیالیز صفاقی کوچک و تقریباً غیر قابل لمس گردید و آوره خون بحال عادی برگشت از این رو جهت بررسی کلیه ها اوروگرافی داخل وریدی با طریقه پروفوزیون انجام گردید و نشان داده شد که هر دو کلیه بخوبی ترشح نموده کالیسها و لگنچه و حالب ها و بشانه طبیعی سی باشد (شکل B).



(شکل ۵ B)

لذا پنکسیون بیوپسی از کایدرامت بعمل آمد که پس از بحث شرح حال بیمار گزارش آن از نظر خواهد گذشت .

#### بحث

از شرح حال فوق و سیر بیماری و آزمایش‌هایی که در بخش طبی ۳ و بیمارستان خصوصی انجام شده چنین برمیآید که بیمار دچار نارسائی حاد کلیه گردیده است . ولی از نظر درمان و آینده بیمار تشخیص علت آن و توجیح و تفسیر علائم بالینی جالب

بنظر میرسد از این رو باختصار شمه‌ای از آنها را ذیلا مورد بحث و گفتگو قرار سیدهیم :

در بدو بستری شدن در بخش با تشخیص اغماء اورمیک علی‌الزقیل نکروز لوله‌ای - کلیه پولیکستیک - سنگ کلیه - هیدرونفروز - تومور - پیلونفریت و بیماریهای از قبیل آنها برای بیان علت نارسائی حاد کلیه بیمار مطرح گردید ولی دونکنه مهم و قابل دقت در سابقه او وجود داشت:

اول شروع بیماری که باسهال و استفراغ تظاهر نمود ،

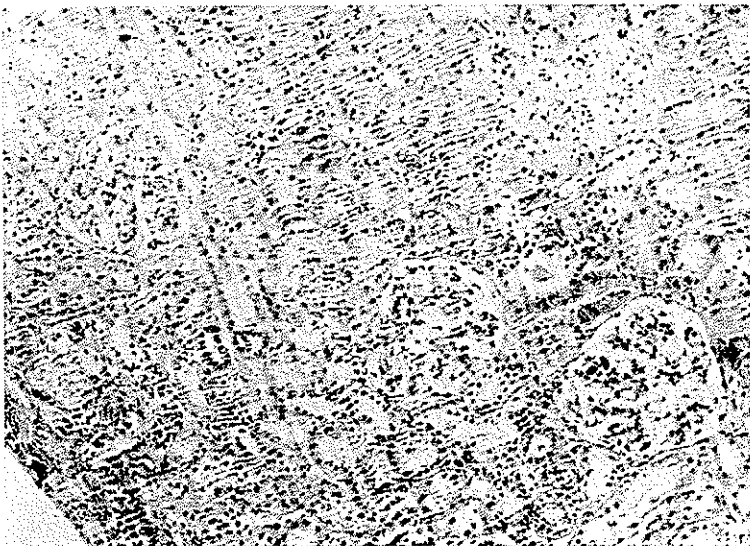
دوم خوردن مختصر گردی بنام سولفات دومینیزی که ۲۴ ساعت پس از مصرف از یکطرف انوری و از طرف دیگر رقان بوجود آورده است .

در اینصورت ظاهراً تشخیص نکروز لوله‌ای و هپاتیت توکسیک قابل قبول بنظر میرسد ولی توموری که در پهلوی راست موجود بود چگونه میتواند با تا بلوی بیماری قابل انطباق باشد؟ تومور پهلوی راست با داشتن بالوتمان و قوام مخصوص کلیه و محوری منطبق با محور آن احتمال داده شد که با کلیه بیمار ارتباط داشته باشد .

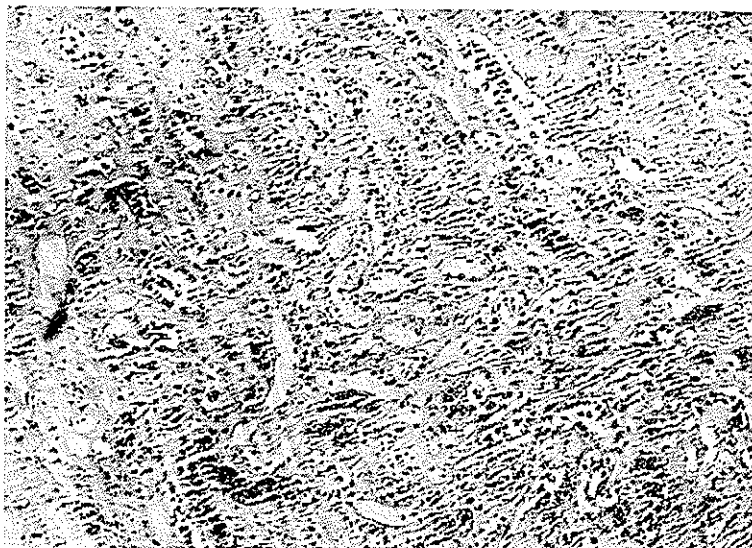
اما رادیوگرافی ساده شکم و تصویر آهکی مننون بوجود سنگ در داخل لگن در مسیر حالب با انوری کاسلی که روزهای اول بیماری بطور ناگهان ظاهر گشته بود حدس سنگ و انوری را تقویت می نمود زیرا با وجودیکه از همان لحظات اول بستری شدن بیمار روی شواهد و سوابق موجود در پرونده احتمال نکروز لوله‌ای مهم ترین تشخیص بود که جهت او مطرح میگردد ولی با حدس سنگ در مسیر حالب و توجه باینکه در نکروز لوله‌ای معمولاً حداقل ادرار بین ۱۰ تا ۳۰ سانتی کوب در ۲۴ ساعت موجود است و انوری کاسل در انسدادها حاصل میشود پایه تشخیص نکروز لوله‌ای تا حدی متزلزل می گردید. تا اینکه پس از نزول اوره بحدود ۲ گرم وانجام اوروگرافی رتروگرا و خروج یک یا دو سانتی کوب ادرار با کشت منفی نه تنها تشخیص سنگ حالب رد گردید بلکه نشان داده شد که بزرگی کلیه راست نیز به هیدرونفروز و تومور کلیه بستگی ندارد و نیز معلوم گردید توموری که حدس کلینیکی آنرا به کلیه منصوب میدانست به احتمال بیشتر خود کلیه است ولی با زهم نقطه تاریکی در تشخیص علت بزرگی کلیه راست موجود بود از اینرو اوروگرافی رتروگرا و چپ میتواند از نظر تغییر حجم و شکل آن کلیه بیماریهایی مانند پیلونفریت مزمن کلیه چپ که سبب پرکاری و بزرگی کلیه راست شده باشد و بیماریهای امثال آنرا رد و یا ثابت نماید .

ولی بدلائلی که قبلا ذکر شد از انجام آن خودداری گردید و در موقع مناسب پتمو - رتروپریتون توانست بزرگی کلیه راست را تأیید نماید اما اشکال دیگری که با این عمل بمیان

آمد حدس یک کلیه هی پوپلازیک در طرف چپ یا عدم وجود آن کلیه بود که با چنین تصویری توپولونفریت حاد و عظم کلیه راست قابل توجیح بود زیرا میدانیم بزرگی هر دو کلیه در جریان توپولونفریت‌ها عادی و شایع است لذا در چنین بیماری که یک کلیه کار هر دو کلیه را در حال سلامت بعهدہ دارد باید معمولا بزرگ بوده و در جریان توپولونفریتها بزرگتر گردد اما چون تدریجاً اوره خون بیمار بحدود طبیعی رسیده و حال عمومی اصلاح گردیده بود برای اثبات اپلازی کلیه چپ اوروگرافی از راه پرفوزیون انجام گردید و نشان داده شد که هر دو کلیه و منضعات آن طبیعی میباشد بنابراین وجود یک سابقه اسهال و استفراغ چند روزه همراه با مصرف گرد مشکوکی و ایجاد یک دوره انوری چند روزه و پس از آن یک دوره پولی اوری و علائمی از اورمی حاد که همگی با درمان قابل برگشت بوده اند و فقدان ضایعات ته چشم و طبیعی بودن فشار زوگولرها و عدم فشار خون سبب گردید که عده دیگری از بیماریهای کلیوی مانند گلرولونفریت حاد و مزمن از لیست تشخیصی حذف گردیده و تصور توپولونفریت حاد که سبب بزرگی کلیه راست شده است قوی تر گردد و چون در این مدت حال عمومی و آزمایشهای شیمیائی حاصل از بیمار اجازه پونکسیون بیوپسی کلیه را میداد بمنظور روشن شدن ساختمان نسجی و آسیب احتمالی کلیه عمل نسج برداری انجام شد که جواب آن در زیر گزارش میشود و تصویر ریزبینش مطابق شکل ۶ میباشد. در ضمن منحنی تغییرات اوره خون و ادرار سدیم و



(شکل ۶ A)



(شکل ۳ B)

پتاسیوم خون و منحنی تغییرات مایعات مصرف شده و ادرار بیمار مطابق اشکال A، B، C، D و E میباشد.

### گزارش بیوپسی کلیه و تصویر آن

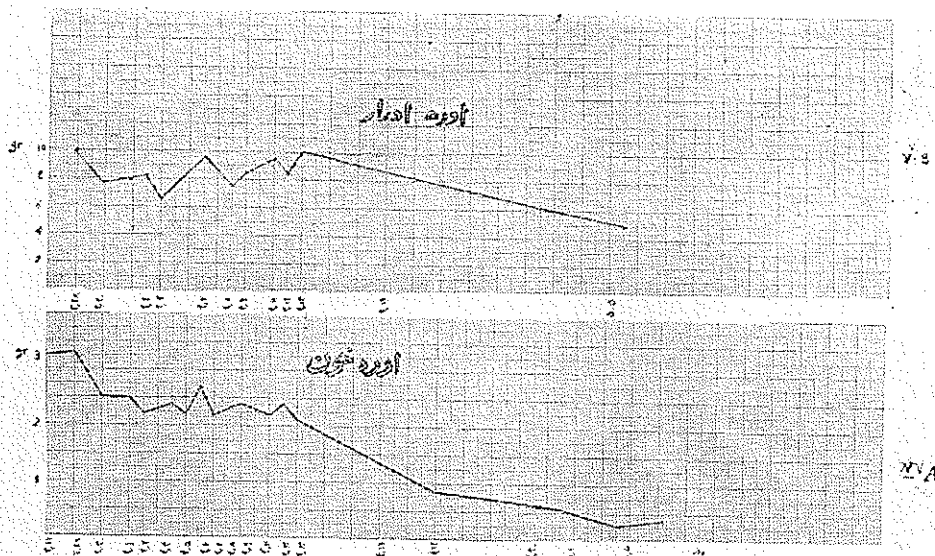
آزمایش ریزینی نمونه ارسالی ساختمان کلیه را نشان میدهد گلوبولوها نقش غیر طبیعی ندارد ولی در لوله‌ها بخصوص در قسمت پائین تقاسم اپیتلیالی دیده میشود که در بعضی لوله‌ها بهم چسبیده و تولید سیلندر اپیتلیالی کرده است ولی قسمت اعظم لوله‌ها از سلولهای طبیعی مفروش هستند.

### تشخیص: نکروز اپیتلیالی لوله‌های کلیه

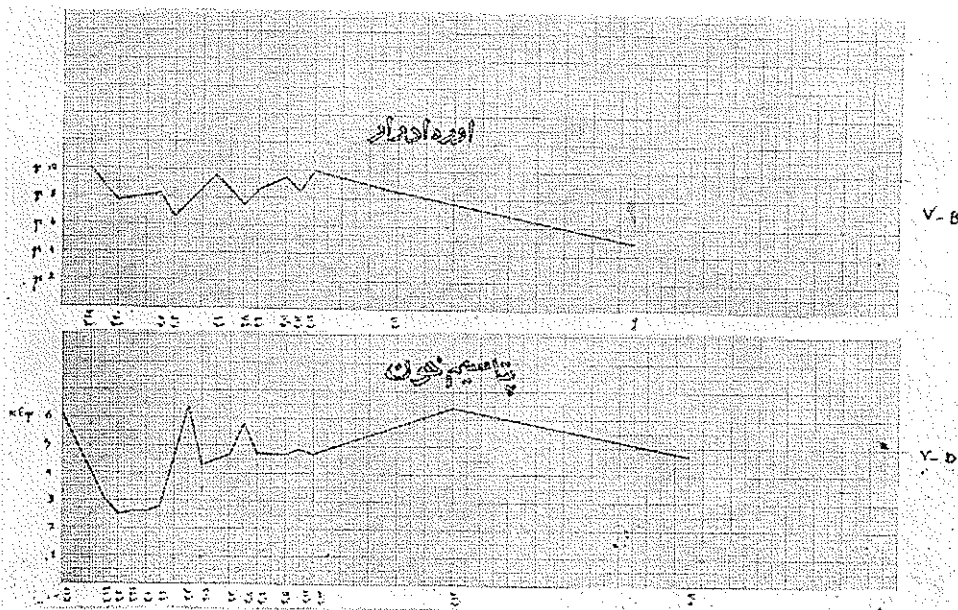
لذا طبق تشخیص بالینی و سیر بیماری و بیوپسی کلیه بیمار ما مبتلا به یک نکروز لوله‌ای حتمی بوده و در مدت ۲ ماه بستری بودن در بخش طبی ۳ پس از در سانه‌های احتیاطی مانند تا مین کالری بوسیله سرم گلوکوز هیپرتونیک و کاربردن دورابولین و جبران اختلال الکترولیتیکی پتاسیوم و کلسیوم و سدیم و منکوب نمودن عفونت ریوی با آنتی بیوتیک و دیالیز صفاقی با بهبودی کامل سرخص گردید پس از آن بقواصل زمانی کوتاه و مکرر مدت ۲ ماه از نظر بالینی و آزمایشگاهی مورد بررسی قرار گرفت همگی مؤید بهبودی کامل بیمار بودند.

پس از تشخیص قطعی بیماری، یک سلسله علائم نفیس و قابل بحث و تا بلو بیماری وجود داشت که بحث و تفسیر آنها قابل توجه بنظر میرسد که ماذیلاً خلاصه‌ای از آنها را از نظر می گذرانیم.

قبلا گفته شد که بیمار ما مبتلا به نارسائی حاد کلیه بعلت نکرولولوله گردیده که یکی



( شکل A v )

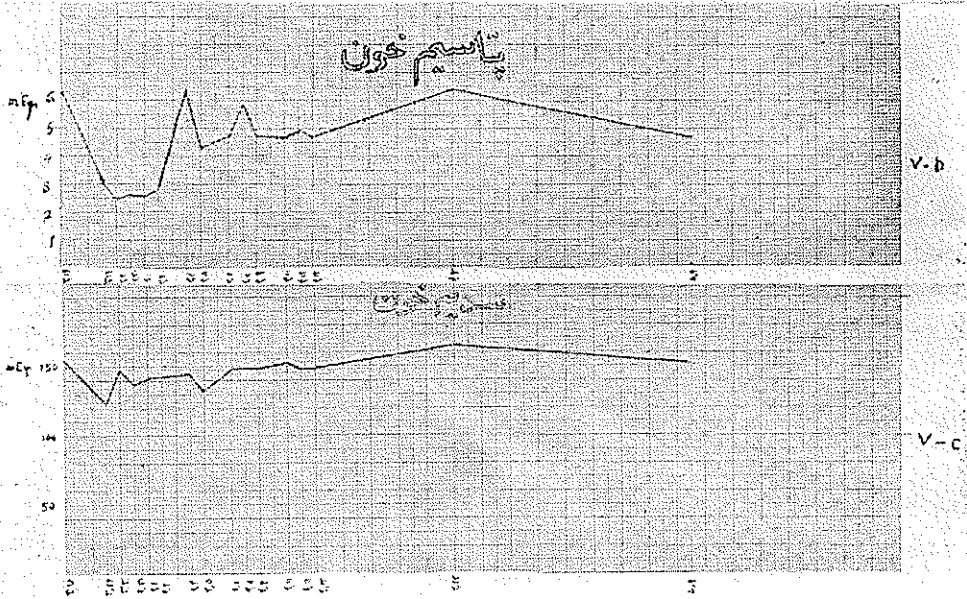


( شکل B v )

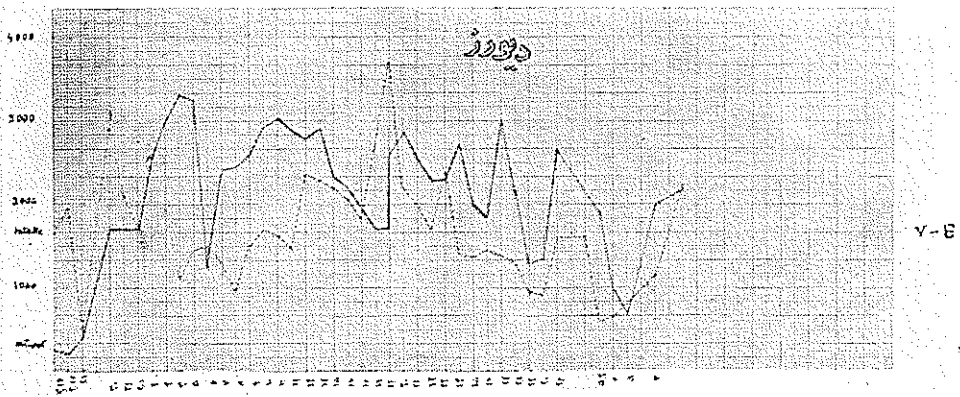
از نکات جالب آن بزرگی بیش از حد کلیه راست میباشد برای توجیه بزرگی آن دو امکان

محتمل بنظر میرسد.

یا عواملی مانند دزیدراتاسیون و سمومیت موجب نکرóz حاد لوله و بزرگی هردو کلیه گشته که یک کلیه را بزرگ و دیگری را بزرگتر نموده و از طرف دیگر با آسیب سلولهای کبد یرقانی زود گذر ایجاد نموده است و یا اینکه فقط کلیه راست بیمار در اثر نکرóz لوله حاد بیش از



(شکل C و D)



(شکل E)

حد بزرگ شده و تا اندازه‌ای سبب انحراف تشخیص بالینی گردیده است حالت اول گوا اینکه منطقی بنظر می‌رسد ولی نه رادیوگرافیهای کلیه مؤید بزرگی کلیه چپ بوده و نه تستهای کبدی او حاکی از آسیب سلولهای کبدی میباشد.

در صورت قبول حالت دوم یعنی فقط بزرگی کلیه راست بیمار مورد بحث جالب بوده و همین اسر سبب گردید که شرح حال او را بتفصیل بیشتری منتشر نمائیم زیرا همچنانکه قبلاً هم ذکر شد بزرگی هر دو کلیه در نکر روز لوله‌ای شایع است ولی بزرگی یک کلیه قابل توجه و از نظر تفسیر بهم و مشکل و قابل اهمیت است.

نکته جالب دیگر عفونت ریوی بیمار و تغییرات یون پتاسیوم همزمان با آن است بدین معنی که با تجویز کلوکساسامین نه تنها عفونت بهبودی یافت بلکه بیمار مبتلا به یک هیپو-کالیمی  $۲/۶$  میلی اکی والان گردید.

در ایجاد هیپو کالیمی دو عامل توأمآ دخالت داشتند یکی از زیاد ادرار دیگری از بین رفتن عامل عفونت ریوی. زیرا طبق تحقیقاتی که بعمل آمده افزایش یون پتاسیوم نه تنها مربوط به کاتابولیسم سلول نسجی و گلوبولهای قرمز و اسیدوز متابولیک (همراه کم توانی کلیه در دفع یونها) میباشد بلکه کمبود اکسیژن موجود در شرائین (مانند عفونت ریوی) سبب انحراف پتاسیوم داخل سلولی بفضای خارج سلول نیز میگردد لذا درمان عفونت ریوی بیمار در نقصان یون پتاسیوم مانند دی اورز مؤثر بوده است. این نکته قابل توجه است زیرا که اگر در مواردی دقت بکانون عفونی موجود در بدن بیمار نشود ممکن است کوشش‌های جهت پائین آوردن پتاسیوم خون نتیجه واضح و مثبتی نداشته باشد.

دیگر از علائم قابل دقت کم خونی بیمار است که معمولاً در جریان بیماریهای کلیوی متداول است و طرز اصلاح آن حائز اهمیت میباشد و در بعضی مواقع اصلاح مخصوص بجز درمان نارسائی حاد کلیه لزومی ندارد و ممکن است کم خونی تا یکی دو ماه پس از بهبود نکر روز لوله‌ها هم ادامه داشته باشد ولی در صورت احتیاج به اصلاح فوری کم خونی چون دستگاه خود تنظیمی حجم خون وارزه بکنیه در نارسائیهای آن مختل میشود و عروق موئینه نمیتوانند گنجایش خود را با مقدار خون وارده تطبیق دهند بخصوص اگر این عمل با شتابزدگی انجام شود انوری بیمار شدیدتر خواهد گشت لذا نباید اصرار بر رساندن هموگلوبین از راه انتقال خون بحد طبیعی داشت بعلاوه باید از خون بدون پلاسما استفاده نمود تا از زیاد حجم خون سبب نارسائی حاد قلب نگردد. با رعایت نکات فوق سه مرتبه عمل انتقال خون برای بیمار انجام شد هموگلوبین از  $۶/۶$  به  $۱۰/۷$  رسید.

عارضه جالب دیگر بیمار اینست که قبل از دیالیز صفاقی دچار حملات شدید تنانی گردید تا حدی که بحال ایستوتونوس در آمد باید متوجه بود که علامت تنانی همراه هیپوکلسمی نزد بیماران مبتلا بنارسائی حاد کلیه علامت نادریست زیرا معتقدند که اسیدوز بیمار مانع از تفا هرات حملات تنانی میگردد و فقط در مواردی بروز مینماید که اسیدوز شدید



نباشد یا اینکه پزشک بعلت اسیدوز شدید سعی نماید که آنرا با محلولهای قلیائی مؤثر مانند بیکربنات دوسود سریعاً اصلاح نماید علاوه بر این ممکن است که اختلاف طبیعی که بین غلظت بیکربنات خون و مایع نخاع است بعلت تأخیر قلیائی شدن مایع نخاع نسبت به خون اختلافات تنفسی بیمار اگر موجود باشد شدیدتر گردد و اگر نیست حادث شود .

علامت باارزش دیگری که در بیمار ما موجود بود مالش جنبی در دو طرف قفسه صدری همراه با عفونت یکطرفه آن و طرز بهبودیش میباشد آیا مالش جنبی به عفونت ریوی مربوط بوده یا بهمان ترتیبی که مالش پرده‌های قلب بوجود آمده آنرا هم میتوان توجیح نمود یعنی اورسی را مسئول آن دانست؟

گرچه اخیراً عده‌ای عفونت پریکارد را در جریان اورسی قابل قبول میدانند و حتی گاهی خونریزی آنرا مسئول می‌شناسند و معتقداند که همین خونریزی پریکارد ممکن است سبب تاسپوناد قلب و سرگ ناگهانی شود معذک پریکارد اورمیک بقوت خود باقی خواهد بود بنابراین می‌توان گفت شاید مالش جنبی بیمار که دارای عفونت ریوی در یکطرف و فورتمان جنب در هر دو طرف قفسه صدری بوده و درمان آنتی‌بیوتیک پس از تأثیر در عفونت ریوی باز هم قادر باز بین بردن مالش جنبی نگشته مبدأ اورمیک داشته باشد در اینصورت علامت قابل تحقیق و ارزنده‌ای خواهد بود .

اما خونریزی‌های از نقاط مختلف بدن مانند خونریزی از بینی که قبل از بستری شدن در بخش طبی ۳ ولکه‌های پورپوریک بعد از آن در بیمار وجود داشته در جریان نکروز لوله ممکن است دیده شود قابل توجه اینست که شمارش پلاکتها - زمان سیلان - فیبرینولیز - تست لاسه طبیعی بوده‌اند لذا عده‌ای معتقداند که اختلال مقاومت عروق چنین عوارضی را بوجود می‌آورد بالاخره آخرین نکته قابل توجه انوری کاملی است که در بیمار ما مبتلا به توپولونفریت حاد نادر است و اکثراً یک حداقل ادرار بین ۱۰۰ تا ۳۰۰ میلی‌کوب ادرار موجود است. نزد بیمار ما احتمالاً انوری کامل را می‌توان نتیجه دو عامل توکسیک و دزیدراتاسیون شدید دانست .

### خلاصه

شرح حال بیماری را که مبتلا به نارسائی حاد کلیه بعلت نکروز لوله گردیده بود و نکات قابل بحث و ارزنده آن را از نظر بالینی و تشخیصی و تشخيصهای گمراه کننده از قبیل هیپوپلازی و آپلازی کلیه چپ منتشر نمودیم و با دقت بیشتر بوسیله رادیولوژی و بیوپسی کلیه به حقیقت بیماری پی بردیم و نکاتی که از نظر بالینی و درمانی شایان توجه بود تفسیر و بحث نمودیم شاید سبب

نظیرچنین بیماری بیشتر دیده شود و مورد مطالعه دقیقتری قرار گیرد.

#### REFERENCES

- 1- Clinical disturbances of renal fonction white 1961
- 2- The kidney. Medical and Surgical diseases. Arthur C. Allen 1962
- 3- The Kidney By H.E. de Wardener 1963
- 4- Lancet 2. 484, 1959.
- 5- Lancet 1. 580, 1955.
- 6- Nephrologic, Yean. Hamluerger, 1966.
- 7- Sem - Hop. Paris 1952, 23, 214.
- 8- J, Med. Ass. 1952/148/742.