

يك مورد جالب از سندرم هارادا

سابقاً تصور میکردند که بیماری هارادا و سندرم وگت کویاناگی (Syndrome Vogt-Koyanagi) دو بیماری مجزا از هم میباشد لیکن در سالهای اخیر این دو سندرم را تحت عنوان سندرم وگت کویاناگی هارادا (Syndrome Vogt - Koyanagi - Harada) نامگذاری کرده‌اند.

سندرم وگت کویاناگی هارادا یک عفونت ویروسی است که اغلب گریبانگیر نوجوانان و بالغین جوان میشود و خاصیت اپیدمیکی آن مشکوک بنظر میرسد. بیماری با حالت گریپ، سردرد، خواب‌آلودگی (Somnolence) و حالت تحریک (Irritabilité) و گاهی با کم شدن سریع دید آغاز میگردد.

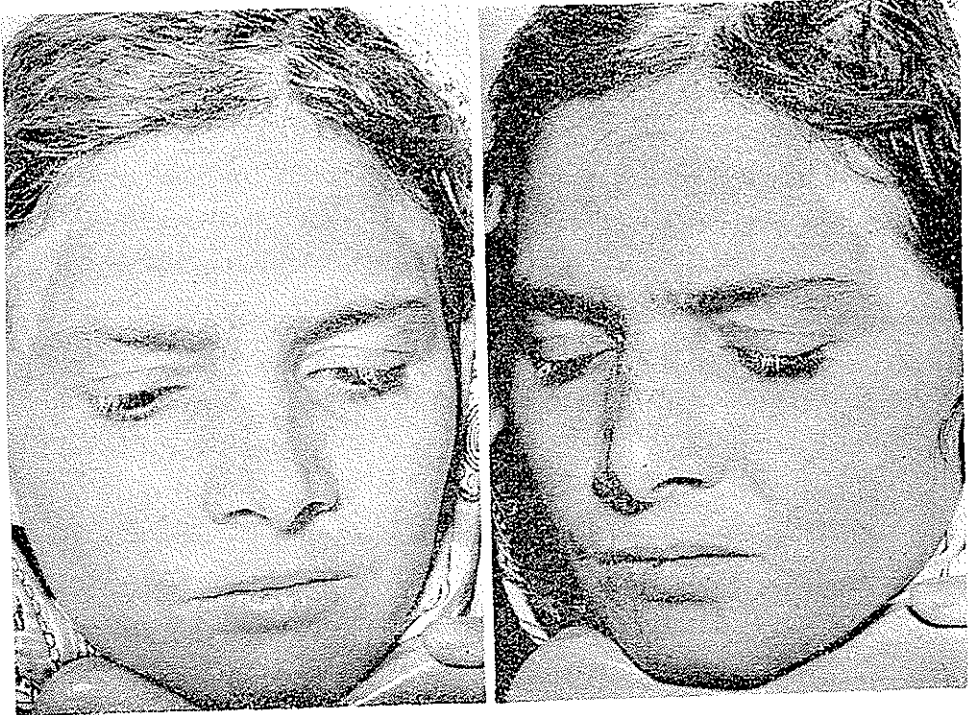
علائم اصلی از نظر چشم:

غالباً اوئیت دوطرفه مزمن توأم با کوروئیدیت اکسوداتیو جلب توجه میکند. این اوئیت ممکن است اولین علامت بیماری بوده و به سکلوژیون پوی (Seclusion Pupillaire) و گلوکوم منجر شود. اوئیت بیشتر در قسمت خلفی چشم قرار گرفته و بعلت اکسوداهای قابل ملاحظه‌ای در زیر رتین سبب دکلمان‌رتین (Détachement de la Rétine) میشود چنین دکلمانی نقطه پارگی (Déchirure) نداشته و پس از مدتی در حدود ۲-۳ ماه دومرتبه چسبندگی پیدا کرده و بیمار دوباره دید خود را تا اندازه‌ای باز می‌یابد لیکن نقاط پیگمانته شده و نقاطی که پیگمان خود را ازدست داده‌اند در ته چشم پس از بهبود دکلمان‌رتین مشاهده خواهند شد. در بعضی موارد پاپیلیت دوطرفه و اسکوتوم سانترال وسیع دیده شده است.

علائم از لحاظ عصبی: معمولاً این اختلالات بصورت علائم منتهزه و مدخچه چند هفته بعد از علائم چشمی شروع شده و گاهی سایر علائم بیماری را تحت الشعاع قرار میدهند بعضی اوقات دیده شده که بیماری با علائم ازدیاد فشار داخل جمجمه شروع شده است. اختلالات شنوایی (Dysacusie) در این بیماری شایع است.

علائم پوستی و موئی: سه هفته تا سه ماه پس از بروز علائم چشمی تغییرات پوستی

وموئی ظاهر میشود که عبارت است از برص (Vitiligo)، ریزش مو (Alopecie) و سفید شدن قسمتی از موها (Canitic).



علائم آزمایشگاهی: آزمایش مایع نخاع بیماران یک هیپرلنفوسیتوز نشان میدهد. **اتیولوژی:** در چند مورد در مایع زیر شبکیه بیماران مبتلا به این سندرم انکلوزیون پیدا شده است. این انکلوزیون ها انوزینوفیلیک هستند و یک هاله در اطراف آنها است که رنگ نمیگیرد.

اسروزه عقیده بر این است که عامل بیماری و گت کویاناگی هارادا (Syndrome Vogt - Harada - Koyanagi) یک ویروس سیببند و عده ای از مصنفین سندرم و گت کویاناگی - هارادا، افتالمی سمپاتیکی (Ophthalmie Sympathique) و سندرم بهست (Syndrome de Behcet) را تحت عنوان اووئیت ویرال طبقه بندی میکنند. البته مطالعه و مقایسه کلینیکی نشان میدهد که بین سندرم و گت کویاناگی هارادا و افتالمی سمپاتیکی رابطه نزدیکی وجود دارد لیکن قرابت سندرم و گت کویاناگی هارادا با سندرم بهست هنوز تأیید نشده است.

اینک شرح حال بیمار :

اقدس - ن. ی. - سن ۴۲ سال اهل آذربایجان .

شکایت بیمار - از ده ماه ونیم پیش بیمار برطبق اظهاراترانیانش دچار تب وتشنج وحالت هیجان میشود ومدتی باتشخیص بیماری عفونی وعصبی بستری وتحت معالجه قرار میگردد ویکي دوماه بعد بتدریج بهبودی حاصل میشود بعداز بهبود حالت عفونی هر دو چشم بیمار تار میشود واین تاری روز بروز شدیدتر میگردد در جریان کسالت چشم بتدریج موها سفید شده وموهای ابرو نیز کم کم شروع به ریزش میکند. در معاینه هر دو چشم به اووئیت پیشرفته مبتلا بود بطوریکه سکلوزیون واکلوزیون مردمک قدرت بینائی را در هر دو چشم بکلی ازین برده بود . چنانکه در عکس بیمار ملاحظه میشود در دو طرف شقیقه وبروی پلک های بیمار ضایعه پوستی بشکل پلاک های قرینه جلب توجه میکند. این بیمار ازدو نظر جالب است یکی اینکه تمام علائم سندرم وگت کویاناگی هارادا را داراست وتعمیر کز تمام این علائم دریک بیمار نسبتاً کمتر دیده میشود.

دوم اینکه علائم عصبی که همان علائم سننزه بوده در این بیمار قبل از علائم چشمی تظاهر کرده بطوریکه بیمار مدتی به عنوان بیماری عفونی وعصبی تحت معالجه قرار گرفته وتبتدریج اختلالات چشم خود را نشان داده است لذا همیشه در حالات سننزه وعفونی صلاح است به فکر این سندرم بوده واز چشم ها، مخصوصاً غنیه ومردمک معاینه دقیق بعمل آید و بدین ترتیب ممکن است با پیدا کردن علائم ایریتیس هم ماهیت بیماری عفونی معلوم شود وهم با اقدامات فوری از چسبندگی های بعدی مردمک که منجر به کوری خواهد شد جلوگیری بعمل آید .

References

- 1- Encyclopedie Medico chirurgical (Ophthalmologie)
- 2- Ophthalmologie Louis guillaumat.
- 3- Ophthalmologie Clinique Paul Bonnet
- 4- American journal of ophthalmology (Dec. 1962) .
- 5- Ophtalmic literature 1964.
- 6- Annales d'oculistique (Aout 1965).
- 7- Dermatologie Degos.