

گزارش يك مورد اتوپسی با فلبو اسکروز

و ترمبوز ورید باب

مقصود از این گزارش توجه به سالم بودن کبد و وجود ضایعه بطور اولیه در جدار ورید باب میباشد. ۱ درصد خونریزیهای ماسیولوله گوارش در نتیجه پاره شدن واریس سری است که معمولاً عارضه افزایش فشار ورید باب محسوب میشود. علل مختلف افزایش فشار ورید باب را همه می‌شناسیم.

بر حسب اینکه جریان خون کبد در سینوزوئیدها قبل یا بعد از آنها قطع گردد افزایش فشار ورید باب از نظر تشریحی به سه دسته سینوزوئیدی، قبل از سینوزوئیدی و بعد از سینوزوئیدی تقسیم میگردد. ۶ درصد موارد افزایش فشار ورید باب از دسته سینوزوئیدی و بعلت سیروز است مکانیسم انسداد سینوسها بر اثر فشار حاصله از ندولهای رترناتیبو و بهم خوردن نظم داربست کبدی میباشد. علل انسدادهای قبل از سینوزوئیدی متعددند و عبارتند از: اراض مادرزادی عفونتها توسطها انگلها بخصوص شیتوزوسها ضایعات مربوط به انعقاد خون که منجر به ترمبوز و آسبولی میگرددند سارکوئیدوز آسپلنوئیدوز ضایعات مرحله سوم سیفیلیس ارتشاح سلولی در جریان بیماریهای دیس لیپوئیدوزی سندرمهای میلوپرولیفراتیو (ارتشاح لکوزیک و ستاپلازیهای لنفوئید و میلوئید) و بالاخره ترمبوز شاخه‌های اصلی و تنه ورید باب بعلت سرطان قولون و لوزالمعده سیروز و آپاندیسیت حاد دیستوما نوزها (فاسیولاها - کلونورکیس ستنسیس و اپیستوتورکیس فلاینتوس) با ایجاد ضایعات آدنوما نوز سجاری صفراوی سبب فشردگی ریشه‌های اصلی و داخل کبدی ورید باب میگرددند.

علل انسدادهای بعد از سینوزوئیدی عبارتند از پریکاریت کنتروکتیو آندوفلبیت وریدهای کبدی و فوق کبدی (سندرم بود و کیاری (Budd - Chiari synd.) ترمبوز ورید اجوف تحتانی در اثر تهاجم سرطان کلیه و کبد و بالاخره آندوفلبواسکلروز پرولیفراتیو وریدهای فوق کبدی یا (Veno - occlusive disease) میباشد.

بیماری اخیر بعلت کمی پروتئین‌های غذائی و اثرات سمی بعضی مواد بخصوص آلکالوئیدهای گیاهی از نوع (Crotalaria and Senecio) درجدار آورده فوق کبیدی میباشد یکی از اشکال عجیب زیادی فشار وریدباب کیفیت است که بنام اسانسیل ویا (Forward portal hypertension) معروف است دراین کیفیت علل سه گانه مذکور سفقود است وپزشک باطحالی بزرگ وپرفشارکه علائم زیادی فشار وریدی را کم و بیش تولید میکنند روبرواست معرف بیمار زیر ازاین نظرکه گاهی معاینات به نتیجه قاطع نمیرسد وبالاجبار سررض بدون علت (اسانسیل) تلقی میشود، درصورتیکه علت فرار ازنظرووجود داشته است، بسیارجالب است.

شرح حال بیمار

شکر - ع - خانم ۹ ساله‌ای است اهل نهاوند که در تاریخ دوم آبانماه ۱۳۴۴ بعلت استفراغ خونی ویجسی دست وپا دربخش طبی بیمارستان پهلوی بستری شده است کسالت او ازنشش روزقبل از سراجعه شروع شده بدین صورت که با مشاهده غذا دچار استفراغ خونی میگردد مقدارآن درحدود یک لیوان بوده است.

سابقه شخصی و فامیلی - چهارسال قبل بیمار دچار استفراغ خونی گردیده که پس از تزریق خون بهبودی بی باید غیراز این تا شروع کسالت فعلی سابقه‌ای نداشته است.

امتحان بالینی - از نظر عمومی بیماری است لاغر کم خون و رنگ پریده درجه حرارت بدن ۳۷ فشار خون $\frac{11}{0}$ نبض ۷۶ در دقیقه در نواحی زیر بغل و کشاله ران غدد لنفاوی قابل لمس وجود ندارد.

معاینه قلب وریه از نظر سوپژکتیف وایژکتیف عارضه‌ای ندارد.

دستگاه گوارش تا شش روز قبل وضع عادی داشته است در معاینه شکم عضلات نرم و شل کبد لمس نگردید طحال بزرگ به اندازه چهار بند انگشت از کنار دنده‌ها تجاوز کرده است.

دستگاه ادراری تناسلی - قاعدگی او از چهارسال قبل قطع گردیده است.

دستگاه عصبی سالم بنظر میرسد.

بطور خلاصه بیمار زنی است و ۹ ساله که از چهارسال قبل یکدفعه دچار هماتمز گردیده و اکنون ۶ روز است مجدداً استفراغ خونی داشته است که در مدت بستری بودن بکرات به هماتمز دچار شده است. در معاینه‌ای که از او بعمل آمد غیر از یک طحال بزرگ علامت دیگری بدست نیامد (آقای دکتر وقار) باین ترتیب با بیماری سروکار داریم که بظاهر دچار یک افزایش فشار وریدباب میباشد که برای یافتن علت آن معمولاً سه نوع افزایش وریدباب بالای کبیدی، مربوط به کبد و زیر کبد را در نظر میگیریم.

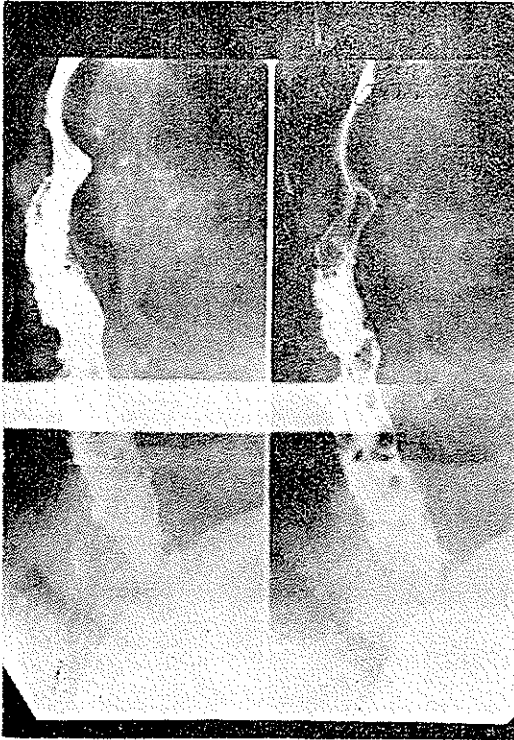
چون کبد این بیمار قابل لمس نبود علل هیپرتانسیون بالای کبدی مطرح نشد برای روشن شدن وضع بیمار از او لاپاراسکوپي و بیوپسی گردید که نتیجه آن بقرار زیر است (آقای دکتر سرلتنی).

بوسیله لاپاراسکوپ داخل شکم بخوبی دیده میشود تمام قطعه چپ کبد و رباط آویزان کننده و قسمت مهمی از قطعه راست بوسیله نسج چربی پوشیده شده است قسمتی از قطعه راست بزرگ قهوه‌ای نمایان است. از این محل بیوپسی بعمل آمد در موقع عمل کبد کاملاً سفت محسوس گردید نتیجه آزمایش بافت‌شناسی بشرح زیر است. (بخش سرطان بیمارستان پهلوی) در آزمایش ریژیومی بافت ارسالی ساختمان بافت کبدی دیده میشود که در فضاهای کیرنان ارتشاح آسای از نوع سلولهای لنفوسیت منوسیت و پلی نوکلتر وجود دارد بعلاوه در برخی نقاط ارتشاح آسای در بین لوبولهای کبدی نیز کشیده شده است وریدهای مرکز لوبولی متسع شده ولی علائم دال بردژنرسانس یا فیبروز Lobulation کاذب وجود ندارد.

سایر علائم آزمایشگاهی. کلسترول تام $2/5$ گرم در لیتر زمان سیلان $1/3$ دقیقه زمان انعقاد $5/3$ دقیقه تعداد پلاکتهای خون 160.000 در سیلیمتر مکعب. آزمایش ادرار وجود اوربیلینوزن دو بعلاوه در مدفوع تست گایاک منفی است مقدار پتاسیم خون $4/9$ میلی اکیوالانت در لیتر و سدیم 145 میلی اکیوالانت میباشد سدیم اتانسیون 24 سیلیمتر در ساعت اول میباشد. بیلروبین توتال 8 سیلیمگرم در لیتر تیمول 7 واحد سفالین کلسترول دو بعلاوه در آزمایش B.S.P. 5% از ماده رنگی در جریان خون باقیمانده است. فرمول و شمارش گلبولی در حدود طبیعی است مقدار هموگلوبین خون $8/75$ گرم درصد قند خون 1 گرم در لیتر همتوکریت 16% . رادیوگرافی ریتین طبیعی بوده است در رادیوگرافی از مری تصاویر واریسی فوق العاده پیش رفته در انتهای آن دیده میشود (آقای دکتر فرهاد). (شکل ۱)

بطوریکه از آزمایشهای فوق و مخصوصاً جواب بیوپسی کبد نشان میدهد، نمیتوان نازاحتی بیمار را معلول یک عارضه کبدی مخصوصاً سیروز دانست برای اطمینان خاطر بیشتری مجدداً از بیمار بیوپسی کبد بعمل آمد که نتیجه آن منفی بود. (شکل ۲) بدین ترتیب افزایش فشار ورید باب بیمار را باید معلول یک گرفتاری ورید در زیر کبد دانست برای بررسی آن اقدام به اسپلنوپرتوگرافی شد که نتیجه آن بقرار زیر است (آقای دکتر نوربخش). بخش رادیولوژی بیمارستان پهلوی) ورود ماده حاجب در داخل طحال لکه روشن نمایان است اورده ابتدائی ورید طحال و ورید باب با تیرگی خفیفی دیده میشوند تقسیمات داخل کبدی ورید باب نمایان نیست با توجه به اینکه شاخه‌های جانبی واضحی روی فیلم مشهود

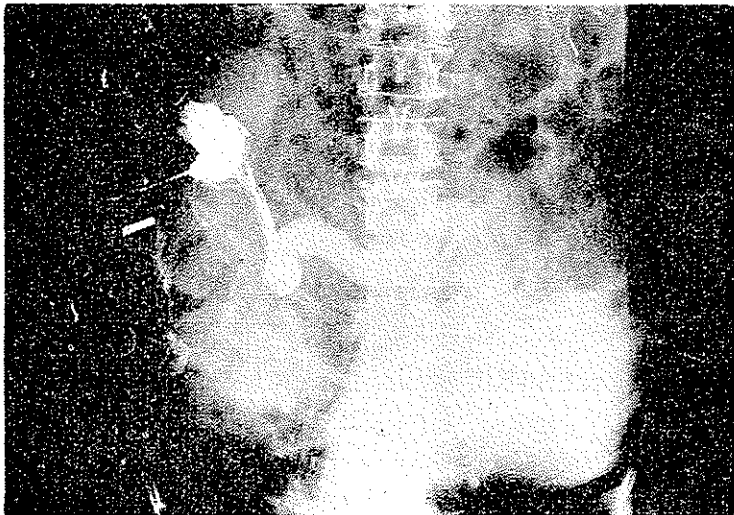
نیست و درآورده مزانتری فوقانی و تحتانی پس زدن مادهٔ حاجب دیده نمیشود بنابراین نمیتوان



(شکل ۱)

ظاهر نشدن تقسیمات داخل کبدی ورید باب را مربوط به تهیهٔ فیلم در زمانی زودتر از موعد مقرر دانست تجدید اسپلنوپرتوگرافی برای تشخیص قطعی توصیه میشود (شکل ۲).

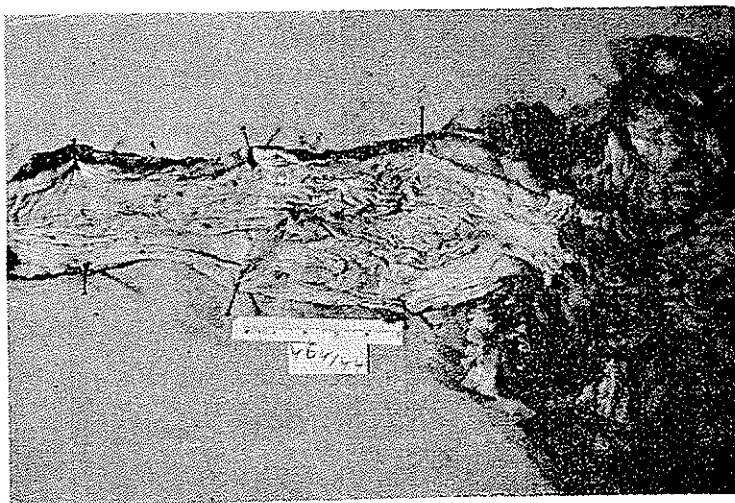
همانطوریکه ملاحظه میشود اسپلنوپرتوگرافی گرهی از مشکل تشخیص باز ن نمود چون هماتم بیمار مرتباً تکرار میگردد و حیات بیمار در معرض خطر بود با فکر هیپرتانسیون اسانسیل ورید باب بیمار جهت برداشتن طحال به بخش جراحی معرفی میگردد ولی متأسفانه قبل از اقدام بهرگونه عملی بعلمت هماتم شدید بیمار فوت میکند.




(شکل ۲)

شرح اتوپسی

جنازه مربوط به خانمی است به سن کامل که دارای چشه و قد متناسب میباشد تغذیه او خیلی بد بطوریکه پوست بدن مخاط لبها و ملتحمه چشم خشک چین خورده و رنگ پریده



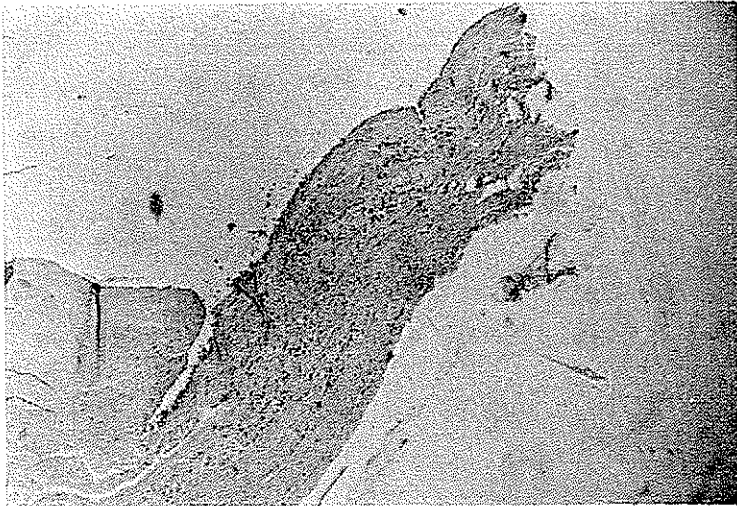
(شکل ۳)



(شکل ۴)

میباشند عضلات همراه اتروفی و ضخامت چربی زیر پوست در ناحیه سینه از ۲ میلیمتر تجاوز نمیکنند سر و گردن طبیعی است قفسه صدری آمفیژمی میباشد در ریه ها علاوه بر آمفیژم و آنلکنازی

از نظر میکروسکوپی خیز تیغه‌های بین لبولی ویافت همینند زیریلور مشهود گردید قلب آنورت
واورده بزرگ وسایر عناصر سدیاستن عادی میباشند.



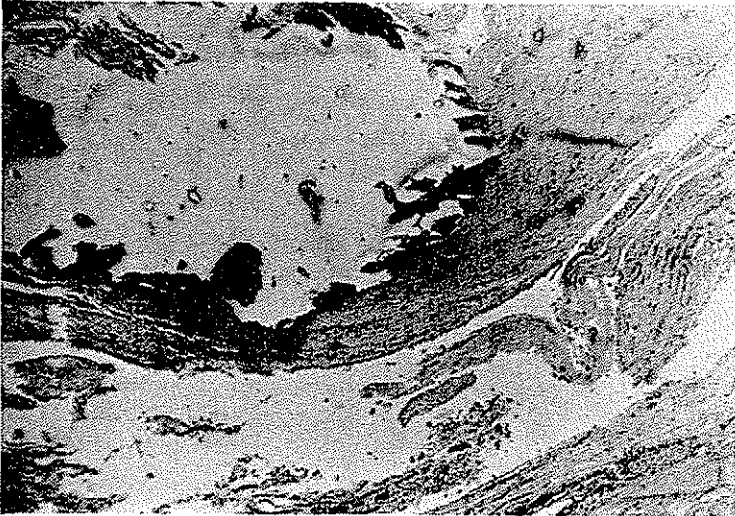
(شکل ۵)

لوله گوارش - وریدهای ناحیه زیرمخاطی نیمه تحتانی مری متسع پیچ وخم دار و
در سطح برجستگی ایجاد کرده‌اند.

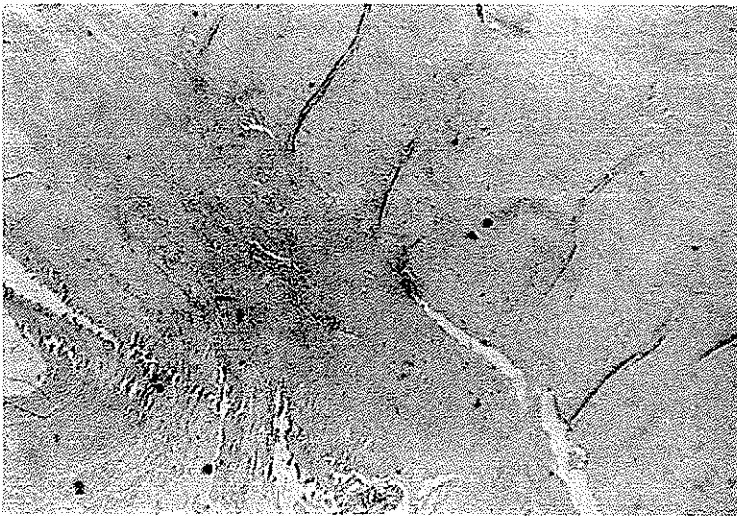
زخم مخاطی یا پارگی در جدار وریدهای این ناحیه مشهود نیست. معده محتوی مقداری
مایع سبزرنگ مایل بزرده میباشند وریدهای ناحیه کاردیا برجسته و پر خون میباشند یکی
اروزیون کوچک در سطح مخاطی در ناحیه ته معده وجود دارد. روده باریک پر از خون هضم
شده است ولی در مخاط آن زخم ضایعه خون دهنده‌ای مشهود نمیباشد. آپاندیس جز پر خونی
ضایعه دیگری ندارد یکعدد لیپوم در زیرمخاط ناحیه سکوم و یکعدد دیگر در زیرمخاط قسمت
وسطای قولون عرضی دیده شد که مخاط روی آنها صاف و دست نخورده است و وریدهای
مخاط رکتوم متسع هستند.

کبد - دارای شکل عادی بوزن ۱۳۰۰ گرم سطح خارجی آن صاف میباشند کپسول
گلیسون در مجاور سطح فوقانی مختصری کدر و ضخیم است رنگ بافت قرمز مایل بقهوه‌ای روشن
وقوام آن نرم است سطح مقطع صاف فاقد فیروز و منظره ندولی است در اطراف انشعابات بزرگ
ورید باب و ناف کبد مقدار زیادی چربی وجود دارد از نظر میکروسکوپی علائم متامورفوز چربی
خفیف در پارانشیم کبد مشهود است.

در زیر سرور کیسه صفرا مقدار زیادی چربی انباشته میباشد که ضخامت آن به یک سانتیمتر میرسد مجاری صفراوی عادی میباشد.




(شکل ۶)



(شکل ۷)

ورید باب در ابتدای خود دارای اتساع دوکی شکلی بطول ۴ سانتیمتر و عرض ۳/۵ سانتیمتر میباشد جدار ورید در این ناحیه سخت همراه فیبروز و در قسمتی از محیط خود معجزه میباشد (شکل ۷ و ۸ و ۹ و ۱۰) در قسمت فوقانی ناحیه اتساع یافته ترمپوز چسبیده وارگانیزه

وجود دارد که سبب انسداد قسمتی از مجرای داخلی رگ گشته است حد تحتانی ناحیه متسع تا سبب وریدهای طحالی و مزانتریک فوقانی میرسد ورید و شریان طحالی هر دو متسع یا پیچ و



(شکل ۸)

خم دار میباشند ولی ارتباطی بین این دو رگ مشهود نمیباشد ورید مزانتریک فوقانی در قسمت ریشه خود کمی متسع بنظر میآید ولی در بقیه مسیر خود وانشعاباتش عادی است . طحال بزرگ بوزن . . . ۴ گرم ولی شکل آن محفوظ است کپسول آن کدر و شیری رنگ است . از نظر میکروسکوپی دارای منظره فیبروکنژستو میباشند . تغییرات سایر احشاء و اعضاء جالب توجه میباشد .

تشخیص پاتولوژی :

- ۱- فلبواسکلروز (Calcified) و ترسوز ورید باب .
- ۲- واریس مری و اورده ناحیه کاردیای سعه همراه خونریزی ماسیود داخل لوله گوارش .
- ۳- اسپنلومگالی Fibrocongestive .
- ۴- آسفیزم و آنلکتازی ریه .
- ۵- لیپوم زیر مخاط روده بزرگ .

Reference

Benjamin Castleman, M. D. editor. Betty U McNeely assistant editor., New Eng. J. of Medicin Vol 273 N 17 Oct 1965., Case Report of the Massach gene. Hosp. gastrointestinal bleeding and ascitis of recent onset

2- Pathology of Anderson., Postal Hypertension