

سارکوم اولیه ریه و معرفی همه بیماران

ازکارهای بخش جراحی قفسه صدی بیمارستان پهلوی

سارکومهای اولیه ریه بسیار نادر هستند و بیشتر مواردی را که در کتابها تحت این عنوان ذکر شده اکثون بایستی (کارسینومهای برنکوژنیک باسلول کوچک اندیفرانسیه) نامید. بطور کلی سارکومهای ریه غالباً ثانوی بوده و از کانون سارکومی اولیه که در عضو دیگری از بدن قرار دارد، توسط جریان خون بریه آمده و تشکیل مناستاز سیدهند.

سارکومها در هر سنی ممکن است دیده شوند. در غالب موارد حتی بعد از اتوپسی نیز کانون اولیه چنین سارکومهایی ممکن است ناشناخته باقی بمانند.

علائم بالینی و رادیولوژیک سارکوم ریه مشابه بیماریهای عفونی ریه همراه با تراکم ریوی است. بندرت با برنکو سکوی میتوان تشخیص قطعی و صحیح را داد و تشخیص قطعی این بیماری تنها پس از تورا کوتومی (باز کردن قفسه سینه) بیسراست.

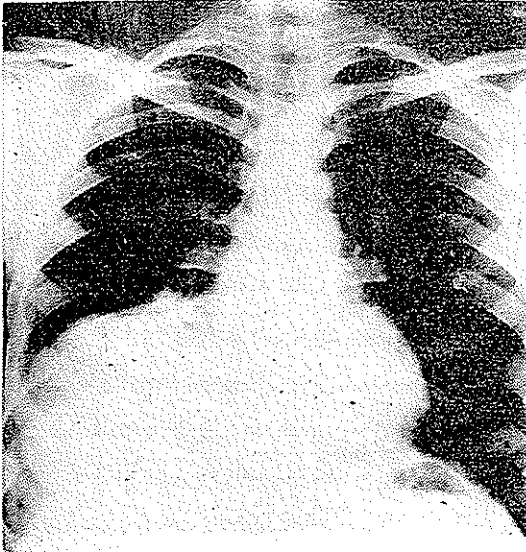
سارکومهای اولیه ریه لوکالیزه باقی مانده و پس از رزکسیون و حذف ضایعه بنظر میرسد که بیمار لااقل برای مدتی درمان شده است. رادیوتراپی نیز در این بیماری بدون تأثیر نیست ولی نظر باشکال تشخیص قبل از عمل جراحی کمتر چنین درمانی برای بیمار انجام میگردد. در بخش جراحی قفسه صدی در سه سال اخیر سه مورد بشرح زیر دیده شده است:

۱- آقای زم- ۵۰ ساله اهل مازندران بعلت ابتلای بسرجه و تنگی نفس و خونریزی از سینه مراجعه کرده بود. در رادیوگرافی کدورت یکنواخت در سراسر ریه راست موجود بود. در پونکسیون و پلوروتومی بیمار جز مقدار مختصری مایع خونی چیزی بدست نیامد.

بیمار تحت عمل جراحی و تورا کوتومی قرار گرفت. نسج ریه بسیار له شونده بود که پس از بیوپسی تشخیص سارکوم ریه اولیه داده شد. لازم بتذکراست که در امتحانات بیمار عضوشکوک دیگری دیده نشده بود. این بیمار پس از سه هفته فوت نمود.

۲- میرزا علی - ت. اهل خرم آباد. ۳ ساله بعلت احساس سوزش و سنگینی و درد طرف

راست دربخش جراحی سینه بستری میگردد . ناراحتی بیمار از دو ماه قبل شروع و مرتباً رو با افزایش بوده . گاهی نیز تب عارض بیمار میشده . در سابقه بیمار چیز مهمی دیده نمیشد و اعتیادی نیز نداشته . بیمار ازسرفه و کمی خلط شاکلی است . در رادیوگرافی حدس کیست - هیداتیک لوب تحتانی ریه راست زده شده .



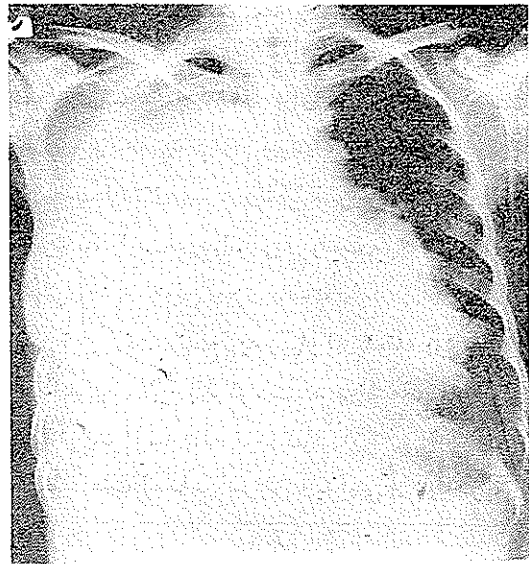
شکل ۱- بیمار دوم بنام میرزاعلی

بیمار تحت عمل جراحی قرار گرفت و لوپکتومی شد و جواب پاتولوژی آن سارکوم ریه بود . در این بیمار نیز کلیه آزمایشات از نظر وجود کانون دیگری منفی بود . این بیمار باحال عمومی بسیار خوب بیمارستان را ترک نمود . (ش ۱)

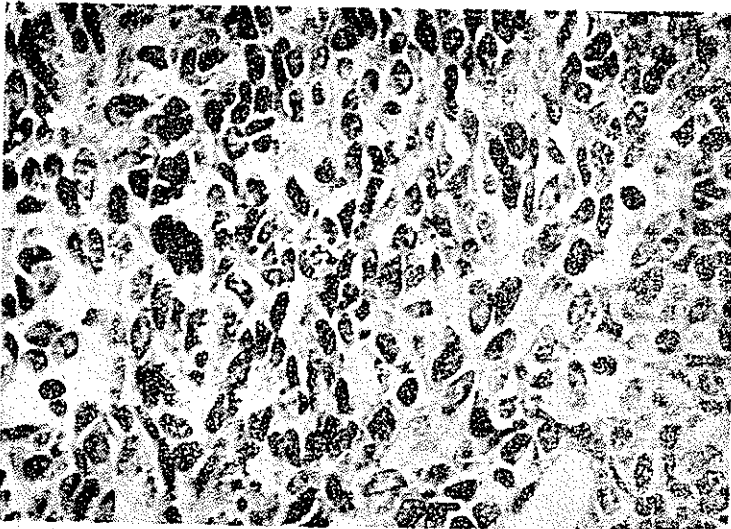
۳- عذرا - الف ۲۵ ساله در تاریخ ۱۳/۵/۴۵ بعلت سرفه و خاخ خونی و درد سمت راست قفسه صدری و درد شکم و یبوست مراجعه و در بخش طبی یک بیمارستان پهلوی

بستری میشود .


بیماری با درد ناگهانی قفسه صدری راست از هشت ماه قبل شروع شده که باسرفه تشدید مییافته و با خوابیدن به پهلوی راست بیشتر میشود است . همزمان با درد سرفه و خلط نیز شروع شده که همراه بارگه های خون بوده است . صبحها خلط بیشتری دفع میکرده است . در هشت ماه اخیر قاعدگی بیمار نیز قطع شده . در مدت کسالت بسیار لاغر شده و اکنون نیز از ضعف و خستگی مفرط شکایت دارد .



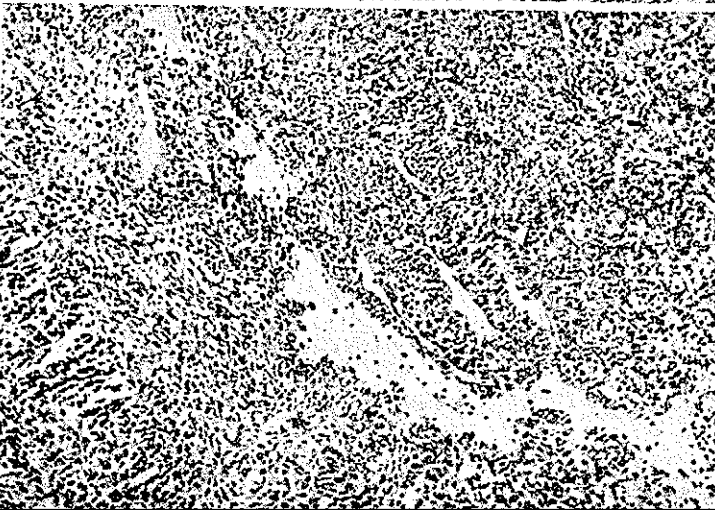شکل ۲- بیمار سوم بنام عذرا



شکل ۴- آنارشی سلولها
با میتوز فراوان



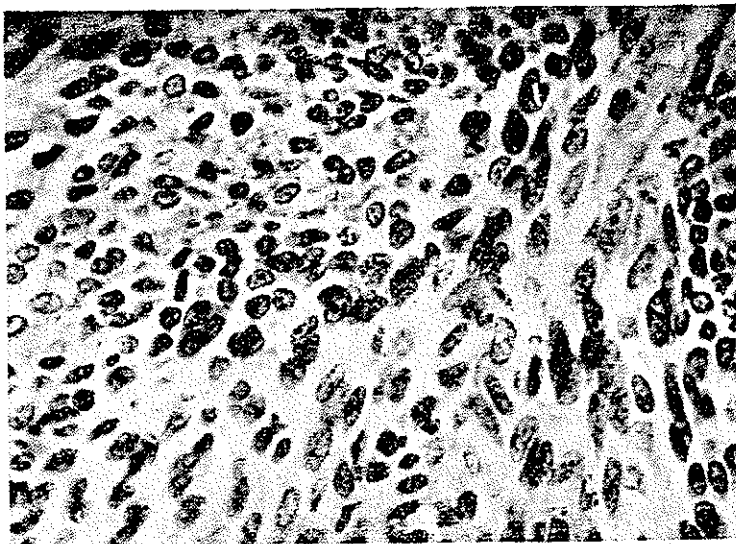
شکل ۵- منظره گردبادی
و پرسرول بودن بافت



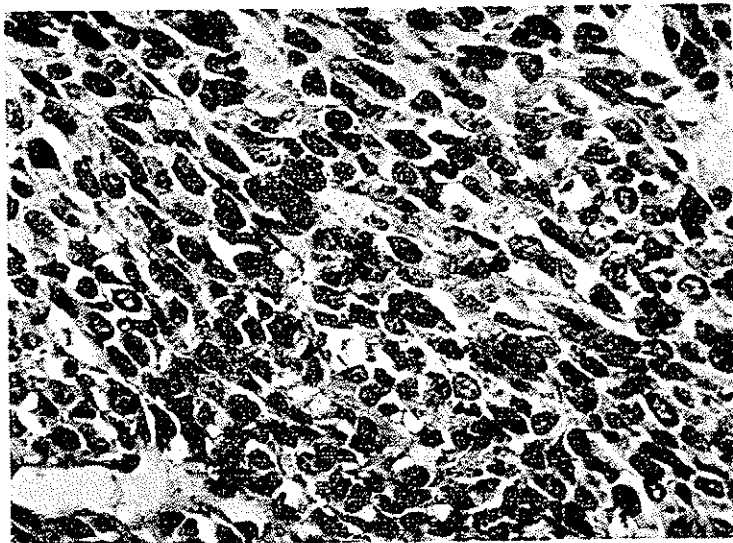
شکل ۶- باشکافهای عروقی
بدون داشتن جدار واضح و گها

در سابقه شخصی و فامیلی بیمار نکته مهمی وجود نداشته است .
در مشاهده بیمار بست لاغر که حتی در بستر نیز بسختی تنفس میکند . تعداد تنفس

۳۲ در دقیقه است . (شکل ۳)



شکل ۷- درشت نمائی - منظره گردبادی



شکل ۸- نامرتب بودن و نا،نظم بودن هسته و هیپرکروم بودن آنها

در معاینه در سراسر طرف راست سینه با تپته وجود دارد و صداهای تنفسی کمتر بدست میخورد. فشارخون بیمار $\frac{10}{7.5}$ و کبد در حدود سه بند انگشت بزرگ و نرم و دردناک است.

در بخش طبی پونکسیونهای مکرر از بیمار انجام میشود و نیز نتیجه برونکوسکوپی بیمار باین شرح است:

در شروع آنستزی در اثر برونکواسپاسم شدید بیمار بحال آنوکسی و خفگی میافتد که با درمانهای فوری و مراقبتهای لازم برطرف شده و برونکوسکوپی انجام میشود. در سیستم برنش راست ترشحات شفاف و بیرنگ موجود بود. توموری دیده نشد.

در برونکوگرافی که برای بیمار انجام گرفت سیستم برونشیک طرف راست بهیچوجه از ساده حاجب پرنشد.

بیمار جهت اکسیپلوراسیون به بخش جراحی قفسه صدری منتقل و در تاریخ ۴۵/۶/۲۲ تحت عمل جراحی و توراکتومی قرار گرفت.

نسج ریه راست کاملاً له شده و بیمار خونریزی دهنده بود. مقدار کمی از نسج ریه جهت بیوپسی برداشته شد و جداریسته شد.

نتیجه بیوپسی طبق گزارش شماره ۴۰۰۲ و ۴ آزمایشگاه مرکز تحقیقات علمی سرطان بیمارستان پهلوی فیبروسارکوم تشخیص داده شد. بیمار در تاریخ ۴۵/۷/۱۲ فوت نمود و در اتوپسی نیز که از بیمار بعمل آمد تشخیص تأیید گردید.

خلاصه و نتیجه

سه مورد سارکوم اولیه در مدت ۹ سال بین ۴۵-۳۳-۶ گزارش شد که خلاصه و نتیجه آن بشرح زیر است:

- ۱- سارکوم اولیه ریه بیماری بسیار نادری است.
- ۲ این بیماری غالباً در سنین جوانی دیده میشود.
- ۳- اگر سونق به حذف ضایعه شویم نتیجه بهتر از سرطانهای دیگر ریه است.
- ۴- برخلاف سرطان ریه متاستازهای دوردست کمتر دیده میشود.

از بخش تحقیقاتی آنستیتوی سرطان بیمارستان پهلوی بواسطه کمکهاییکه در تهیه برش و گرفتن عکسهای این مقاله نموده است تشکر میکنیم.

Bibliography

- 1- Diseases of the Chest
- 2- Encyclopedic Medico - Chirurgical, Vol. 7