

گندرودرماتیت ندولر مزمن لاله گوش

از کارهای بخش پوست بیمارستان رازی

عارضه فوق برای اولین بار توسط وینکلر (Winkler) بسال ۱۹۱۶ مطالعه و بنام ندولهای دردناک لاله گوش (Painful nodules of the Helix) شرح داده شده. ایشان ۸ مورد ندولهای سفت لاله گوش که حساس و در موقع فشار دردناک بودند ذکر میکنند که از خارج گاهی قرچه ای و گاهی هم پوسته پوسته های شاخی به آن چسبیده است. معمولاً بعد از برداشتن این پوسته ها بافت اریتماتو باقی میماند البته ضایعه مذکور با غضروف گوش رابطه نزدیکی داشته و گاهی عفونت موضعی از مشخصات بیماری است. بعقیده وینکلر غضروف لاله گوش بعلت تحریکاتی چون تروماتیسیم - سواد شیمیائی - نورآفتاب تولید ضایعه ای شبیه را کسیون جسم خارجی در پوست و غضروف ایجاد میکند ولی در سال ۱۹۱۸ فوستر (Foster) کمتر از ندولها بلکه از التهاب لاله گوش بحث میکند. ولی با وجود این در سالهای بعد میتوان گفت تمام مصنفین امریکائی نظریات وینکلر را کم کم قبول میکنند و بالاخره در سال ۱۹۲۹ فوکس (Fox) ندولهای سفت ناحیه قدام لاله گوش یعنی درآنته هلیکس (Anthelix) را اضافه مینماید تا اینکه در سال ۱۹۳۰ کلادر (Klader) سه مورد آنرا شرح داد و اختلاف فرم هلیکس و آنته هلیکس را از لحاظ پاتولوژی و پاتوژنی مشخص مینماید و از لحاظ علت - آسیب شناسی - پیش آگهی و درمان مورد لزوم دو فرم مذکور را مفصلاً در نوشتجات خودش مشخص میکند. آخرین گزارش مربوط به زیرمن (Zimmerman) است که ۱۴ مورد این عارضه را در مقاله خودش کاملاً واضح شرح داده است.

پاتوفیزیولوژی گندرودرماتیت :

پوست ناحیه هلیکس نازک و همینطور ناحیه آنته هلیکس گوش خارجی دارای مشخصات وفاکتورهای مساعدی است که در ایجاد گندرودرماتیت دخالت دارد:

* استاد پوست دانشکده پزشکی

* رئیس بخش وابسته پوست

۱- بعلت باز بودن گوش خارجی سرتب در معرض تروماتیسیم های کوچک و بزرگ قرار دارد :

همیشه در معرض نور آفتاب و سرما قرار گرفته و در اثر خوابیدن در روی بالش و غیره در معرض فشار و ضغطه های کوچک قرار دارد ضمناً در محیط خارج مورد ضربت گوشی تلفن و دسته عینک و غیره قرار میگیرد .

۲- عروق خونی گوش خارجی خیلی کم و جریان خون خیلی کند انجام میگیرد در صورتیکه این منطقه احتیاج فوق العاده زیادی به جریان خون دارد .
ضایعات مرضی پوست این ناحیه معمولاً ثانویه بوده و بیشتر در پری کندر - غضروف و اپی درم تولید میشود و همینطور ضایعاتی چون اسکارهای مزمن و یا تحریکات نورآفتاب ویا تروماتیسیم های مکانیکی از خود ضایعات آسیب شناسی ایجاد میکنند . و چون عملاً ناحیه گوش خارجی یعنی اپیدرم - درم و پری کندری (Perichondrium) بهم وصل هستند و جریان خون سهل نیز خیلی ضعیف است لذا هرگونه ضغطه تولید کم خونی (ایسکمی - Ischemia) حتی نوریت ایسکمیک (Ischemic Neuritis) مینماید .

و همینطور مطالعات نیوکامر (New Comer and all) و همکارانش کاملاً علت بدی جریان خون و تروماتیسیم های کوچک در ایجاد ضایعه فوق الذکر را بشبوت رسانده اند . و اما درد و حساسیت فوق العاده ، بحال ضایعه بیشتر در اثر تماس و فشار و یا سرما محسوس نبوده و میتوان گفت که هیچ عارضه یا التهاب دیگری نمیتواند درد و حساسیت بدین شدت را تولید کند .

تشریح ماکروسکوپیک ناحیه لاله گوش (هلیکس) (Helix)

طبق نظر ماکزیموف (Maximov) و بلوم (Bloom) قسمت خارجی طرفی گوش معمولاً بدون بافت زیر پوستی (Subcutaneous tissue) است . و از لحاظ بافت شناسی این ناحیه مستقیماً به پری کندر (Perichondrium) و غضروف الاستیک زیر خود وصل میشود .
و فقط مقدار خیلی کمی عروق خونی در آن ناحیه وجود دارد و بمقدار خیلی خیلی کم عروق بزرگ و چربی زیر پوست دیده میشود البته پرواضح است که هیچوقت غضروف از خود دارای عروقی نیست و تغذیه این منطقه بیشتر بوسیله نفوذ (Diffusion) ضایعات سلولی صورت میگیرد لذا در این منطقه در اثر ضغطه ها ضایعاتی تولید میشود که بیشتر در اثر کمی و بدی جریان خون بد کندرودرMATIT منجر میشود که پری کندریت ثانویه (perichondritis Secondary) و بعد هم کندریت (Chondritis) کاملاً بدان اضافه میشود .

گواشهای بالینی

بطور کلی تاکنون صد مورد از این عارضه گزارش شده است از آنجمله در گزارش

زیمربن (Zimmerman) ۱۳ مورد ندولهای هلیکس (لاله گوش) و ۷ مورد ندولهای آنته هلیکس بوده که همگی تحت درمان جراحی قرار گرفته و نتایج رضایتبخش بدست آمده است.

فرم ندولی هلیکس: - در بیماران زیمربن ۱۲ سردویک زن ذکر شده که سنین این بیماران بین ۵۷ - ۷۰ سال بوده و هر یک از آنها ندولی در کنار لاله گوش داشته است که تحت عمل جراحی قرار گرفته اند در این موارد ضایعه بیشتر در ناحیه فوقانی لاله گوش بوده و با قرچه پوست ناحیه بالای لاله گوش مشخص بوده ضمناً کاملاً در لمس حساس و دردناک و نسبت به دوره بیماری به ابعاد مختلفه دیده شده است و نکته جالب اینکه بیشتر این مریضها برای مشاوره مراجعه کرده اند که در آن میان تشخیص ضایعه ندول لاله گوش داده شده است و جالب اینکه بیشتر موارد در مدت ۳ - ۸ ماهگی پس از بروز عارضه مراجعه کرده اند و ضایعه در بیشتر مواقع در روی لاله گوش راست قرار گرفته است و فقط یک مورد آن خود بخود در موقع مراجعه درد ناک بوده که آنهم همراه ضایعه جلدی مشخصه خود بوده است. ضایعات فوق الذکر بیشتر بقطر ۳-۱۲ میلیمتر تظاهر میکنند و بصورت پاپول یا ندول سفت قرمز رنگ که بغضروف چسبیده و در قسمت خارجی پوست گاهی گره سفت شاخی آنرا پوشانده است. و در مواردیکه همپیرکراتوز روی ضایعه را تراشیده اند تقریباً بعد از آن بیمار احساس آراسش از نظر درد و حساسیت کرده و تا ایجاد کروت بعدی بیمار یک دوره بدون درد را طی میکنند.

موارد بخش پوست بیمارستان رازی - مواردیکه در بخش پوست بیمارستان

رازی دیده شده عبارت بوده است از دوازده بیمار که همگی آنها مرد بوده و در بیشتر موارد اندازه آنها بین ۳ - ۸ میلیمتر و برجستگی آن گاهی در قسمت قدامی نمایانتر و گاهی در قسمت فوقانی لاله گوش (هلیکس) نمایانتر بوده و تمامی در مدت ۱ - ۱۰ سال تظاهراتی داشته اند. هر دوازده مورد فوق روی گوش راست و از لحاظ عادت همه آنها به خوابیدن پهلوئی راست یعنی روی گوش راست عادت داشتند. بعضی از ضایعات دردناک و بعضی هم حساس به لمس بوده و بیشتر بیماران خود بخود بعلت درد و حساسیت گوش راست مراجعه کرده اند. سن بیماران بین ۲۵ - ۶۵ سال بوده است.

از دوازده مورد فوق الذکر سه مورد بین سالهای ۴۵ - ۴۴؛ مراجعه کرده اند و عبارتند از:

۱- م - ت، اهل تهران ۲۵ ساله کارمند دولت ضایعه باندازه عدس کوچک، تاریخ

مراجعه ۲۴/۷/۴۴.

۲- دکتر - ح، ۵۲ ساله استاد دانشگاه ضایعه باندازه کمی کوچکتر از یک عدس،

تاریخ مراجعه ۱۰/۳/۴۵.

۲-۱- ۲۰ ساله کاسب تاریخ سراجعه ۳۰/۱۱/۰۴ و مورد اخیر به تفصیل گزارش میشود:
 بیمار سردی است ۳۰ ساله کاملاً سالم و از درد و حساسیت گوش راست در موقع خواب شکایت دارد، در سلاسه ندول کوچک با اندازه ۶ میلیمتر و در بالای کناره فوقانی گوش خارجی احساس میشود خیلی حساس و دردناک بوده از نگاه قسمت اطراف ندول سویر گجائی مطحی شبیه تلانژ کتازی کاسلا محسوس است که کبره شاخی روی آنرا پوشانیده است ضایعه کمی برآمده و نوک غضروف تیز و نمایان است بطوریکه با اندک تماس بیمار ناراحت میشود. مدت بیماری را از دو سال قبل ب خاطر دارد و میگوید قسمت شاخی یا کنده میشده و یا خود آنرا میکنده و محل ضایعه بعد از کندن خونریزی شدید میسکرده است.

در همانروز با روش جراحی بطریق زیرین یعنی یک برشی در قسمت فوقانی کناره لاله گوش بصورت مثلث که قاعده پائین آن در قسمت بالا و نوک آن در قسمت پائین قرار داشت داده شد (ندول داخل مثلث بود)، پوست اطراف را از غضروف زیر خود جدا کرده بهم نزدیک کرده با ابریشم دوختیم ضمناً یک دوخت نگهدارنده برای کشش قسمت باز اضافه شد.

پوست و غضروف مربوط برای آسیب شناسی ارسال گردید و نتیجه آن بشرح زیر است:
 بیوپسی شماره ۶۰۳۱۸ دانشکده پزشکی بتاريخ ۲۰/۰۴/۰۴.

- در آزمایش ریز بینی بافت ارسالی ساختمان پوشش مالپیگی پوست گوش با غضروف مربوطه دیده میشود ایندرم بنظر طبیعی است غدد سباسه و عروق دیده میشوند. درم دارای خیز و آماس غیر اختصاصی است.

جدار عروق درم کلفت میباشد. مخصوصاً در حاشیه غضروف دورگ با انسداد کامل مشاهده میشود علائم فوق با کندرو درماتیت مطابقت دارد.

Dig - Non Specific Chondro - dermatitis

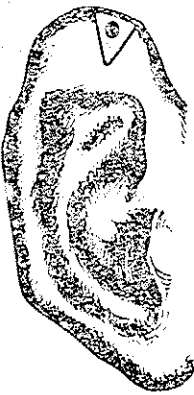
- **فرم ندولی آنته هلیکس** :- فرم مذکور را تاکنون ما در بخش ندیدیم ولی دیگران از ۹۸ بیمار در حال بستری توانسته اند ۸ مورد ندول آنته هلیکس را پیدا کنند. دوران مختصر این ندولها بین ۲-۱۲ سال بوده است. توفیق تشخیص بعزت علاقه و کاوش این ضایعه بوده است ضمناً هیچکدام از بیماران فوق حساسیت و درد نداشتند این ضایعات بیشتر در قسمت قدامی هلیکس لاله گوش راست و در بیشتر مواقع یک طرفی و استثنائاً دو طرفی بوده است ضایعات مذکور بر جسته کمی سفت و کروت شاخی روی آنرا گرفته است بعد از برداشتن کروت ضایعه بنفش و اریتماتو با علائم را کسیون انتهایی در آن بوضوح نمایان میگردد. ندولهای سفت در بیشتر مواقع به غضروف چسبیده است.

تشخیص افتراقی :-


ضایعه ندولی که در روی هلیکس و آنته هایکس مشاهده میشود بایستی هیچوقت با دیگر ضایعات شبیه این سجل اشتباه نکرد از آنجمله است اپی تلیومیای بازوسلولر - اپی تلیومیای سپینوسلولر و همینطور با کراتوزهای کهولت و سبورئیک (Senile of Seborrheic Keratosis) ضمناً عارضه گاهی با شاخهای پوستی و کراتوآکانتوم (Keratoacanthomas)، توفوس های قرمز و کلسترول امی ممکن است اشتباه شود .

درمان :

از ۵۰ سال قبل تا کنون در سانهای مختلفی برای این عارضه پیشنهاد شده است مثل رادیوتراپی - رادیوم قرابیی برف کاربونیکیک (Cryocautery) - الکتروکواگولاسیون - کورتاژ و بالاخره تزریق نوکائین و کورتیکواستروئید و غیره و بهترین درمان فقط بوسیله بیستوری جراحی بدست میآید و بس . در روشهای بالا معمولاً ۸۸٪ عود عارضه دیده میشود در صورتیکه با بیستوری عود آن بیشتر از ۱۸٪ نیست .



لاله گوش با برش ساده



سیستم برش با روش زیرمن

- روش جراحی : بعد از بی حس موضعی بوسیله نوکائین (Procaine hydrochloride)

با اندازه ۲ سانتیمتر برش بیضی یا مثلثی داده میشود این برش در اطراف ندول و بطرف پائین و سماس با عارضه بوده و پس از برش قطعه بریده شده را بر میدارند سپس قسمتی از ضایعه را از روی غضروف برداشته دوله نازک پوستی را بهم نزدیک کرده و بوسیله ابریشم میدوزند .

از ۱۳ مورد بیماران بارکر (Barker) تا کنون یک مورد عود بعد از ۴ سال ذکر شده است شاید عود مذکور بعلت این بود که مقداری از ضایعه باقی مانده است ولی در عمل دوم کاملاً بهبودی حاصل کرده و این موضوع بشبوت میرساند که در ضایعه فوق غضروف گوش رل بزرگی را بازی میکنند .

روش دیگری است از جراحی با بیستوری مربوط به زیرمن که در آنجا بعد از بیوسی بوسیله پانچ (Punch) با بیستوری از قسمت مقرر لاله گوش دوشیارموازی برش داده بعداً با تشریح کامل از زیر پوست بصورت یک بیضی از غضروف برداشته بعداً محل را پانسمان کرده به استخوان بالای گوش میچسبانند. البته این روش کمی مفصل و مشکل است. ولی از نظر جلوگیری از ایجاد این عارضه میتوان به بیماران پیشنهاد استفاده از بالش های نرم وجلوگیری از هرگونه ضغطه لاله گوش نمود وهمچنین عوض کردن روش وعادت خواب کاملاً میتواند ازعود بیماری جلوگیری بنماید.

خلاصه و نتیجه

ندولهای حساس و دردناک لاله گوش بدو صورت بالینی دیده میشود یکی ندولهای هلیکس ودیگری آنته هلیکس. این دو عارضه از لحاظ سیر بالینی وتغییرات بافت شناسی وحتى طرز درمان با هم متفاوت هستند ضایعه مذکور بیشتر در مردها و در سنین ۵۰ سالگی پیش میآید ولی در ۱۲ مورد بیماران ما در سنین جوانتر حتی ۲۵ سالگی هم دیده شده است و این نظریه در نوشتهجات کتاب پوست پیاسبوری (Pillsbury) تأیید شده ولی فرم آنته هلیکس در زنها نیز ممکن است دیده شود. هر دو فرم ضایعه مذکور بیشتر یک طرفه بوده وگاهی قرچه ای میگردد ولی در فرم آنته هلیکس ممکن است ضایعه منفرد و یاچند تاباشد در عرصورت هر دو این عارضه دارای درد وحساسیت مخصوص میباشد.

- از لحاظ درمانی ندول هلیکس فقط با بیستوری جراحی است در صورتیکه ضایعه آنته هلیکس خود بخود هم خوب میشود.

- در ضایعات حاد اولیه ندولها باقرحه ای شدن (Ulceration) وکروت شاخی همراه است. در ضایعات دیررس یا تحت حاد.

و ضایعات خاموش و مزمن در لمس حساس و دردناک هستند.

ضایعات اولیه که بصورت حاد تولید میشود در مدت ۴-۶ هفته به طرف مزمن شدن سیر کرده وضغطه های کوچک در سیر بیماری مؤثر است.

از لحاظ آسیب شناسی دو عارضه مذکور بصورت دوسیر بالینی متفاوت تظاهر میکنند یعنی ضایعات ندولهای هلیکس در اطراف غضروف بصورت پری کندریت (Perichondrite) نمایان میشود که گاهی با ضایعات التهابی عروق مربوطه همراه بوده وحتى راکسیونهای فوق ممکن است بطرف نکروز از غضروف بطرف پوست سیر کند.

این راکسیون پری کندریت بعداً بصورت بافت جوانه ای (Granulation tissue) در قسمت فوقانی پوست تظاهر میکند که دارای مقدار زیادی عروق تازه ومقدار زیادی

فیبرویلاست (Fibroblastes) و استحاله بازوفیلیک (Basophilic) میباشد ضمناً پوست روی غضروف نازک شده و پوسته های شاخی از پوست بطرف غضروف اضافه میشود . این ورقه های شاخی با کورتاژ باسانی از پوست مربوطه جدا میشوند ولی اگر احیاناً ضغطه های کوچک هم اضافه شود گاهی ممکن است به نکروز و یا عفونت ثانوی منجر شود در دو مورد از بیماران ما خونریزی شدید ایجاد کرده است .

اما علت اینکه بیشتر ضایعات ندولی در لاله گوش هلیکس و پیش سردها ظاهر میشود شاید بدین دلیل باشد که سردها بیشتر در معرض نور آفتاب و باد و ضغطه قرار دارند در صورتیکه از این عوارض زنها در بیشتر مواقع مصون هستند .

و دیگر اینکه چرا این عوارض بیشتر در گوش راست پیش میآید آنهم شاید بعلمت این باشد که بیشتر مردم عادت دارند روی پهلوئی راست بخوابند خود تولید تماس و ضغطه کوچک در موقع خواب میشود .

البته کپولت ، کبرسن و بدی جریان خون در گوش خارجی از علل مساعدکننده این عارضه هستند که بناسهای کندرودر ماتیت ندولر بزسن هلیکس و یاساده تر در ماتو کندریت هلیکس (Chondrodermatitis nodularis chronica helicis یا dermatochondritis helicis) اسم گذاری شده و بدو فرم تقسیم بندی میشوند یکی کندرودر ماتیت هلیکس (Chondrodermatitis helicis) و دیگری کندرودر ماتیت آنته هلیکس (Chondrodermatitis anthelicis) . و در آخر یاد آور میشود که اسم گذاری های فوق الذکر مورد تصویب و قبول نشریات پزشکی است .

References

- 1- Andrews - Domonkos, Diseases of the Skin,
W. S. Saunders, page 523, 1964
- 2- M. C. Zimmerman, Chondrodermatitis Nodularis Chronica Helicis
A. M. A. Arch. Dermat. - page 41, 1958.
- 3- L- P. Barker, Chondro dermatitis of Ears,
A. M. A. Arch. Dermat. - page 53, 1960.
- 4- A. Bucholz, Treatment of Chondrodermatitis helicis with local injections of Hydrocortison
A. M. A. Arch -Dermat. - page 547, 1956.
- 5- D. M. Pillsbury, Dermatology,
W. S. Saundess, page 909, 1956.
- 9- R. L. Sutton, Diseases of the Skin,
S. V. Mosby, page 1136, 1956.