

## یک مورد بیمار تصادفی جالب با

## شکستگی باز ساق پا

## و از بین رفتن تمام پوست قسمت قدامی آن

(درمان شده در بیمارستان امدادی حکیم الملک - بخش ارتوپدی)

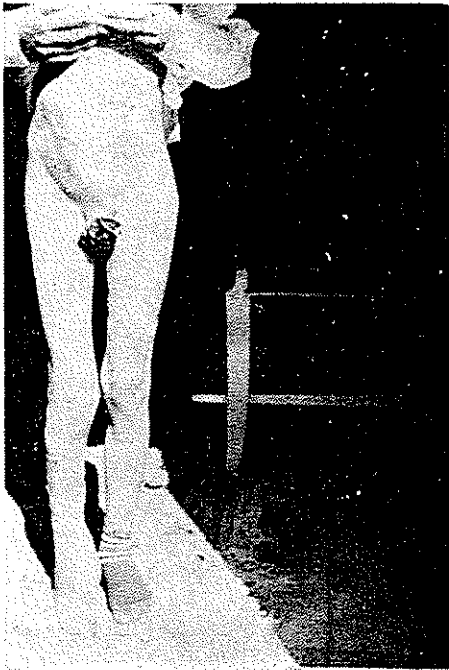
بیماری ۳۱ ساله شغل کشفاف در تاریخ ۱۶/۷/۱۳۴۳ بعلت تصادف با اتوبوس به بیمارستان امدادی حکیم الملک آورده شد - ساق پای راست شکستگی باز داشت بطوریکه استخوانهای تی‌بیا و پرونه نمایان بود وبعلاوه تمام پوست ساق پا از بالای زانو تا مچ پا از قسمت‌های زیرکنده شده و فقط در زیر زانو و قسمتی از مچ پا بپوست سالم چسبندگی داشت پس از تزریق سرم و خون و سرم ضد کزاز و برطرف کردن حالت شوک بیمار تحت عمل جراحی قرار گرفت. زخم با سرم فیزیولوژی و آب اکسیژنه تمیز گردید نسوج خراب وله شده برداشته شد و سپس تکه‌های کوچک استخوان که مجزا شده بود خارج گردید و دو استخوانها تمیز و سرهم قرار گرفت و عضلات پاره شده روی آن سوتور شد پوست ساق نیز تماماً در ساجل پارگی سوتور گردید و پس از پانسمان زخمها با فوراسیون پا در آتل گذاشته شد.

بعنداز عمل حال عمومی بیمار خوب و فشارخون و نبض طبیعی بود - روز بعد رادیوگرافی شد استخوانها سربسر قرار داشت تا یک هفته برای بیمار آنتی بیوتیک تزریق میشد.

پس از باز کردن زخم ساق پا تمامی پوست گانگرنه و لذا بیمار برای عمل مجدد آماده گردید زیر بیهوشی عمومی و با تزریق خون و سرم گلوکز پوست های خراب شده را برداشته و پس از هموستاز با پماد فوراسیون پانسمان و دوباره پا در آتل قرار گرفت روزهای بعد پانسمان زخم ادامه داشت تا تدریجاً زخم تمیز و جوانه‌های گوشتی ایجاد شد سطح زخم صاف و یکدخت و بدون چرک گردید.

پس از یکماه ونیم از تاریخ سراجعه رادیوگرافی از ساق پا بعمل آمد استخوانها در وضع خوبی جوش خورده بود برای بار سوم بیمار برای عمل گرف پوست آماده گردید و چون کم خون

ورنگ پریده بود قبل و در حین عمل جراحی به وی تزریق خون گردید و پوست گرفتار از جدار قدامی شکم و سطح قدامی خارجی ران راست بوسیله درماتوم برداشته و روی ساق پای چپ پیوند نمود بطوریکه  $\frac{1}{4}$  ساق پا در نقاط مختلف از پوست پوشیده شد پس از بانسمان با گاز



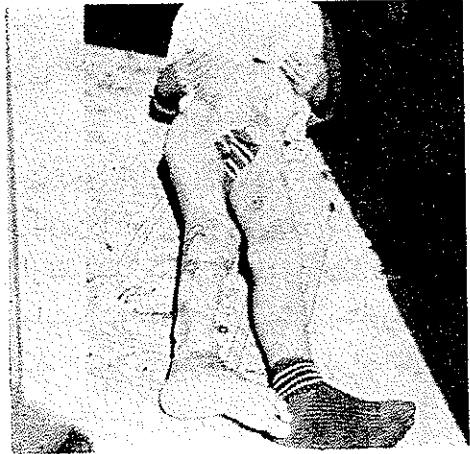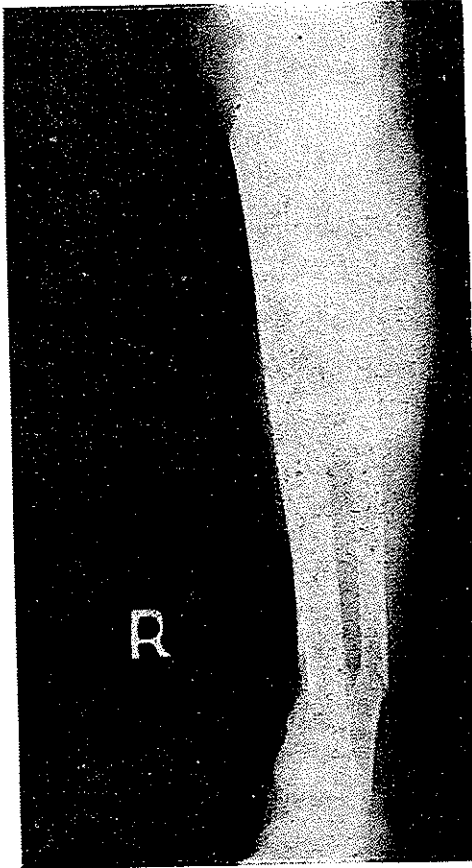
شکل ۱- بیمار پیش از عمل جراحی و پس از تصادف

وازلینه ران و ساق در گچ بی حرکت گردید زخمهای شکم و سطح قدامی ران نیز با گاز وازلینه بانسمان شد سپس آنتی بیوتیک و سرم به بیمار تزریق گردید حال عمومی و نبض و فشار خون رضایت بخش بود. ده روز بعد گچ بیمار بازتماسی پوستهای پیوند شده روی ساق پا سالم و خوب بود بانسمان ساق پا و شکم و ران ادامه یافت ولی مشاهده گردید که پوستهای پیوند شده از اطراف جلوترفته و زخم های شکم و ساق نیز کوچکتر نمیشوند بعلاوه در موقع بانسمان نیز خونریزی نسبتاً شدیدی از تمام زخمها ادامه دارد چون بیمار آنمیک شده بود تزریقات خون و تجویز

داروهای ضد خونریزی ادامه یافت ولیکن پس از مختصر بهبودی دوباره در ساق بانسمان نیز خونریزی میکرد و گاهی این خونریزی با اندازه ای شدید بود که حیات بیمار بخطر می افتاد و با تزریق خون و بانسمان زخم با اکسی سل و تجویز سواد ضد خونریزی موقتاً بند می آمد مدتی زخم بیمار باز گذاشته شد ولی بایک حرکت نسبتاً شدید دوباره خونریزی ایجاد میشد جوانه های سطح زخمها نرم و متورم و بمختصر تماس خون بیداد آزمایشات خون که از بیمار بعمل آمده کم خونی وجود نداشت و زمان انعقاد و سیلان طبیعی بود، فقط مقدار آلبومین خون خیلی کم شده بود به این جهت به بیمار غذای پروتئین دار و ژورال پروتئین داده شد و همچنین هورمونهای آنابولیزانت تجویز گردید ولی خونریزی در ساق بانسمان و خارج از آن ادامه داشت و زخمها بهبودی نمی یافت.

از تاریخ ۱۰/۷/۴۴ بطریقه ذیل برای بیمار معالجه بوسیله لانتازول تراپی پاشیدنی

شروع شد و ۸ جلسه باپولئوریزاتور مخصوص دستگاه فوق با فشار ۲/۸ آتمسفر که محلول لانتازول را بصورت مه غلیظی درمیآورد بروی شکم و ران و ساق پا به مدت ۳ دقیقه پاشیده گردید و در زمان ابتدا در ۲ جلسه اول همه روزه و پس از بهبودی نسبی بفاصله های یک روز



شکل ۲- بیمار پس از عمل جراحی و بهبودی

شکل ۳- استخوان پای راست پس از ترمیم ←

و دوازده روز در میان ادامه داشت خونریزی پس از چند جلسه بند آمد جوانه های گوشتی زخم های شکم و ران و ساق پا محکم گردید و پوست های پیوند شده از اطراف شروع به پیشرفت نموده زخم های شکم و ران نیز تدریجاً کوچک گردید بطوریکه کم کم پیشرفت بهبودی زخم های شکم و ران و ساق پا کاملاً محسوس و بیمار در تاریخ ۱۳۴۴/۱۱/۱ پس از یکسال و چهارماه و چهارده روز بستری بودن و پس از تقریباً چهار ماه معالجه بطریق بالا از بیمارستان سرخص گردید و فقط زخم کوچکی در ناحیه رگبی راست باقیمانده بود که با مراجعه بیمار بطور مرتب به بیمارستان و ادامه لانتازول تراپی در تاریخ ۴۴/۱۲/۲۵ کاملاً بهبودی یافت. عکسهای ضمیمه قبل و بعد از درمان را کاملاً نمودار مینماید.