

بیماری تاکایاشو (Takayasu)

و معرفی یک بیمار بدون نبض*

برای اولین بار در ۱۹۰۸ میلادی یک چشم پزشک ژاپنی بنام تاکایاشو نوعی از بیماریهای انسدادی قوس آئورت و شاخه های بزرگ آنرا شرح داد که بعداً بنام او سندرم یا بیماری تاکایاشو نامیده شد.

هرچند آئورتیت انفلاماتوآر سیفیلیسی Inflammatory Arteritis of Syphilis و آترواسکلروز Atherosclerosis ممکن است قوس آئورت و شاخه های بزرگ آنرا مبتلا کنند ولی امروزه بآنها بیماری تاکایاشو اطلاق نمیشود.

بلکه یک سوگروپ از بیماریهای انسدادی عروق قوس آئورت را بنام بیماریهای انسدادی انفلاماتوآر غیر اختصاصی Non Specific Inflammatory Arterial Occlusion یا بیماری تاکایاشو نامگذاری کرده اند.

بعلت شیوع فقدان نبض (براکیال - و رادیال) بنام بیماری بدون نبض Pulseless Disease نامیده شده است. ولی باز هم نامگذاری صحیحی نیست زیرا بسیاری از بیماران مبتلا به آئورتیت اولیه هستند که نبض در آنها بطور کامل قطع نشده است. و بالعکس بیماریهایی در قوس آئورت دیده میشوند که آئورتیت نیستند ولی ممکن است نبض براکیال و رادیال را از بین ببرند.

نامهای دیگر بیماری عبارتند از: سندرم بسته شدن سزین شریان کاروتیدوزیر چنبری. سندرم مارتورل (Martorell). کوآرکتاسیون معکوس. و بالاخره سندرم قوس آئورت (Aortic Arch Syndrome) نام اخیر میتواند اشکال مختلف بیماری تاکایاشورا توجه کند. هرچند این نام هم کامل نیست زیرا اولاً - بیماری ممکن است قسمتهای دیگر آئورت را مبتلا نماید و ثانیاً - حالاتی مثل آترواسکلروز و آئورتیت سیفیلیتیک ممکن است قوس آئورت و شاخه های بزرگ آنرا مبتلا کنند و تحت عنوان سندرم قوس آئورت مورد بحث قرار گیرند

ولی بیماری تاکایاشو عارضه دیگریست و آن عبارتست از آئورتیت اولیه قوس آئورت و شاخه های بزرگ آن که ممکن است قسمتهای دیگر آئورت را نیز فرا گیرد.

اتیولوژی و پاتوژنی

سیفیلیس، آتروسکلروز هر چند ایجاد آئورتیت قوس آئورت میکنند ولی امروزه در یک دسته دیگری مورد بحث واقع میشوند.

علت بیماری هنوز روشن نیست. این عارضه بیشتر در زنان جوان در دوره فعالیت تولید مثل (۲۰ تا ۳۰ سالگی) دیده میشود و اکثر موارد از مشرق زمین گزارش شده است. ولی مواردی از نقاط دیگر دنیا و همچنین سواری در اطفال گزارش داده اند. بعلت شیوع بیماری در زنان جوان و در دوره تولید مثل، عدهای اختلالات هورمونی را مسئول ایجاد بیماری میدانند ولی با مطالعات دقیق بر روی این بیماران اختلال هورمونی را نتوانسته اند بشیوع برسانند. دریا توژنی بیماری عفونت و اتوایمونیزاسیون طرفداران بیشتری دارند.

توبر کولوز T.B.C. در اغلب بیماران تست توبر کولین مثبت است. یک مورد بیماری در طفل ۷ ساله از نژاد سیاه توسط Joseph B. Warshaw که همراه با سل ریوی بوده است گزارش شده است و Schimizu و Sans لزیونهای گرانولوماتو با سلولهای ژان لانگهانس در آئورت مبتلا نشان داده اند. با دلائل فوق عدهای سل را مسئول پیدایش بیماری میدانند ولی تا بحال با سیل کخ در ضایعات یافت نشده است. تغییرات گرانولوماتو احتمالاً در اثر گرفتاری رگ رگها یا (Vasa Vasorum) و در نتیجه نفروز جدار آئورت ایجاد میگردد. در ضمن تمام بیماران تست توبر کولین مثبت نداشته اند. علت شیوع تست توبر کولین مثبت را اینطور توجیه میکنند. در نواحی که بیماری تاکایاشو فراوان است اغلب مردم بعلت آلودگی محیط تست توبر کولین مثبت دارند.

اتوایمونیزاسیون

بعلت تظاهرات سیستمیک بیماری مثل آنچه در لوپوس اریتماتو و یا دیگر بیماریهای رماتیسمی دیده میشود اتوایمونیزاسیون پیشنهاد شده است. همچنین تمایل بیماری به زنان جوان شبیه لوپوس اریتماتو میباشد. یک تست مثبت سلول L. E. گزارش شده است ولی یک یافته غیر اختصاصی بوده و سایر علائم سیستمیک لوپوس وجود نداشته است.

Calvin and Nickamin رل تب رماتیسمی حاد را در آنوریسم های آئورت صدی شرح داده اند ولی در هیچ یک از موارد بیماری تاکایاشو تغییرات پاتولوژیک همراه با تب رماتیسمی نبوده است. بیماران مبتلا به اسپوندیلیت آنکی لوزان (Ankylosing Spondylitis) ممکن است بیماری آئورت داشته باشند که با دستروکسیون بافت هم بند حلقه آئورت (Aort Ring)

و نارسائی آنورت مشخص میشود. تغییرات پاتولوژیک شبیه آئورتیت سیفیلیتیک است و همیشه در منطقه دریچه‌های آنورت لوکالیزه می‌باشد و تغییرات بیماری تاکایاشو در اسپوندیلیت وجود ندارد.

دکتر فانکو، یک مورد آرتریت روماتوئید جوانان با بیماری تاکایاشو معرفی کرده است و عین همین عارضه در سه مورد دیگر توسط دانشمندان اسکاندیناوی نشان داده شده است. اگرچه آرتریت نکروزانت (Arterit Necrosent) در آرتریت روماتوئید دیده میشود ولی ضایعات در عروق کوچک بوده و همراه با تظاهرات دیگر بیماری مثل ندول‌های زیرجلدی و تغییرات مفصلی میباشد.

آسیب شناسی

یک پروسوسوس انفلاماتوار در توس آنورت وجود دارد که موجب بسته شدن سوراخ انشعاب شاخه‌های بزرگ میگردد جالب توجه اینست که سوراخ عروق کورونری قلاب و شاخه‌های دیستال گرفتار نمیشوند و انتشار انسداد با آنها در اثر ترومبوز ثانوی میباشد.

پروسوسوس انفلاماتوار تمام طبقات آنورت را فرا میگیرد. انتیما - ضخیم شدن شدید انتیما خاصیت مشخصه بیماریست. مدیا (Media) فضا‌های نکروز کوآگولاسیون و تشکیل گرانولوم و دژنراسانس نسج هم‌بند در مدیا دیده میشود.

ادوانتیس (Adventia) ضخیم میشود و ممکن است در آن ارتشاح سلولهای لنفاوی و همچنین نئواسکولاریزاسیون دیده شود. ممکن است رگ‌رگها (Vasa - Vasorum) نیز گرفتار پروسوسوس بیماری گردد. گاهگاهی سلولهای غول آسا دیده میشود لذا عده‌ای بان آرتریت با سلولهای غول آسا (Giant Cells Arteritis) نیز میگویند. ایجاد آنوریسم مربوط به ضعیف شدن قسمتی از جدار آنورت در اثر بیماریست بالعکس در قسمتی دیگر بعلت پرولیفراسیون انسداد ایجاد میگردد.

علائم: Strachan بیماری را بدو مرحله تقسیم میکند. اول مرحله قبل از بی نبضی Pre - Pulseless و دوم مرحله بی نبضی یا Pulseless در مرحله Pre - pulseless تب - خستگی - سردرد - کم خونی وجود دارد. همچنین درد مفاصل و علائم میوکار دیو پاتی دیده میشود. سدیم اتناسیون بطور آشکار بالاست. هیپرلکوسیتوز متوسط وجود دارد.

مرحله Pulseless کلودیکاسیون - درد شکم - وبا گرفتاری شریان زیرچنبری. از بین رفتن نبض براکیال و رادیال ایجاد خواهد شد. کرختی انگشتان و سختی شانه Stiff - Shoulder ممکن است وجود داشته باشد. معمولا سرفلی در گردن شنیده میشود. علائم مربوط به سیر کولاسیون جانبی شدید مثل Rib - Notching ممکن است دیده شود. گرفتاری کاروتید

و در نتیجه عروق تغذیه ای چشم علائم افتالمولوژی ایجاد میکنند. این علائم توسط Ostler و Hedges بخوبی شرح داده شده اند و عبارتند از Retinal Vascular Changes - Cliude و کاتاراکت و از بین رفتن بینائی .

هیپرتانسیون ممکن است در اثر گرفتاری آنورت شکمی و شرائین کلیوی باشد. هر قسمتی از آنورت (قوس - آنورت دیستال) ممکن است مبتلا شود. هر چند بیماری خاصیت انسدادی دارد ولی دیلاتاسیون های آنوریسمال و ساکولر شرح داده شده است .

علائم بیماری را در سه دسته مورد بررسی قرار میدهم:

اول - علائم عمومی .

دوم - علائم گرفتاری قوس آنورت ، و شاخه های بزرگ آن .

سوم - علائم گرفتاری آنورت شکمی .

اول - علائم عمومی . تب - خستگی - لاغری - تاکی کاردی - نارسائی قلب -

بزرگی قلب - کم خونی - بالا رفتن سدیم انتناسیون گلبولی - مثبت بودن کوتی را کسیون با توپر کولین .

دوم - علائم گرفتاری قوس آنورت و شاخه های بزرگ آن که عبارتند از:

۱- از بین رفتن یا کاهش ضربان کاروتیدها در گردن .

۲- حساسیت زیاد سینوس کاروتید .

۳- وجود سوفل در گردن .

۴- پوزیسیون مخصوص بیمار بشکل خم کردن سر بر روی سینه .

۵- آنروفی عضلات صورت .

۶- ضعف و دردهای کرامپ مانند در فک .

۷- سوراخ شدن سپتیم بینی .

۸- از بین رفتن نبض براکیال و رادیال یک یا هر دو طرف .

۹- فشارخون که در دستها غیر قابل گرفتن و در پاها اغلب بالا است .

۱۰- ریزش مو .

۱۱- کلودیکاسیون و کرختی بازو و شانه ها .

۱۲- علائم مغزی که خود عبارتند از:

الف - سرگیجه بخصوص در موقع ایستادن .

ب - تشنجات صرعی شکل .

ج - همپلژی و همپپارزی .

- د - سنکوپ .
- ه - سردرد .
- و - علائم الکتروآنسنالوگرافی .
- ۱۳ - علائم چشمی که عبارتند از:
- الف - کم شدن بینائی .
- ب - Field Defect
- ج - تشدید علائم چشمی با تغییر وضع سر بنحوی مطوب .
- د - کاتاراکت .
- ه - آتروفی ایریس .
- و - دیلاتاسیون وریدی .
- ز - تشکیل آنوریسم های کوچک .
- ح - نئوواسکولاریزاسیون ایریس و کونژنکتیو .
- ط - کوری های موقت .
- ی - آتروفی عصب باصره و کوری دائم .
- سوم - علائم گرفتاری آئورت شکمی عبارتند از:
- ۱ - انسداد عروق کلیوی و نارسانی کلیه .
- ۲ - هیپرتانسیون .
- ۳ - میر کولاسیون جانبی شدید .
- ۴ - درد شکم .
- ۵ - ضعف و کلودیکاسیون اندام تحتانی .
- پیش آگهی (Pronostic)**

پیش آگهی بیماری کاملاً متفاوت است. در بعضی از بیماران پیشرفت حاد و برق آسای بیماری در چند هفته موجب مرگ بیمار میگردد. در صورتیکه در عده دیگر زندگی بیست سال ادامه پیدا میکند.

درمان:

اول - طبی. درمانهای طبی عبارتند از آ.ب.ت. هاش. (A.C.T.H.) و استروئیدتراپی که تأثیر آنها با درجات مختلف گزارش شده است. بعلا شیع عارضه ترمبوز داروهای ضد انعقاد ب مدت طولانی اندیکاسیون دارند.

۵۰۴ - معالجات جراحی . معالجات جراحی محدود به بیمارانیست که علائم شدید انسداد عروق بزرگ دارند و درضمن قابلیت تحمل جراحی را دارا میباشند . اعمال جراحی که تابحال انجام شده است عبارتند از :

- ۱- گرف عضله تامپورال به کورتکس مغز .
- ۲- پیوند بین شریان کاروتید و ورید و داج داخلی .
- ۳- قطع سمپاتیک گردنی .
- ۴- قطع قسمت مبتلای شریان و پیوند ترمینوترمینال بقیه شریان .
- ۵- قطع قسمت گرفتار شریان و پیوند شریانی طبیعی یا مصنوعی .
- ۶- بهترین درمان ترمپوآندارتوکتومی همراه با بکاربردن گرف تیپ De Bakey میباشد که عبارتست از گذاشتن یک گرف بین قوس آئورت و هر دو کاروتید . بدین ترتیب که این گرف که دربالا دوشاخه است بکاروتیدها و در پائین که یک شاخه است به آئورت پیوند میشود . بعد از عمل به مدت طولانی داروهای ضدانعقادی مصرف میشود .

شرح حال بیمار بدون نبض

ماه بس . ح . سی ساله . اهل

شهر کرد . خانه دار . در تاریخ ۴۴/۴/۲۳

بعلت بی حسی و گزگز و کرختی دستها

و درد پاها به بخش جراحی قفسه سینه

بیمارستان پهلوی مراجعه کرده است .

بیمار ازدواج کرده . شش فرزند دارد .

طفل سوم پسری ده ساله است که در

گردن غده هائی دارد . خود بیمار نیز

در گردنش غده هائی داشته است و طبق

اظهار بیمار پسر خواهرش نیز چنین

عارضه ای در گردنش وجود دارد ، ۸ سال

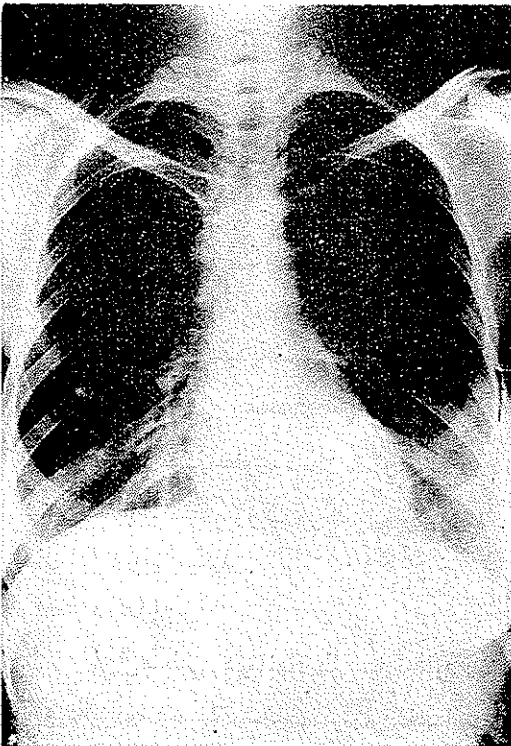
پیش بعلت تب و لرز و گلودرد زیاد

لوزه های بیمار را با عمل جراحی

خارج کرده اند . در همان موقع بیمار در

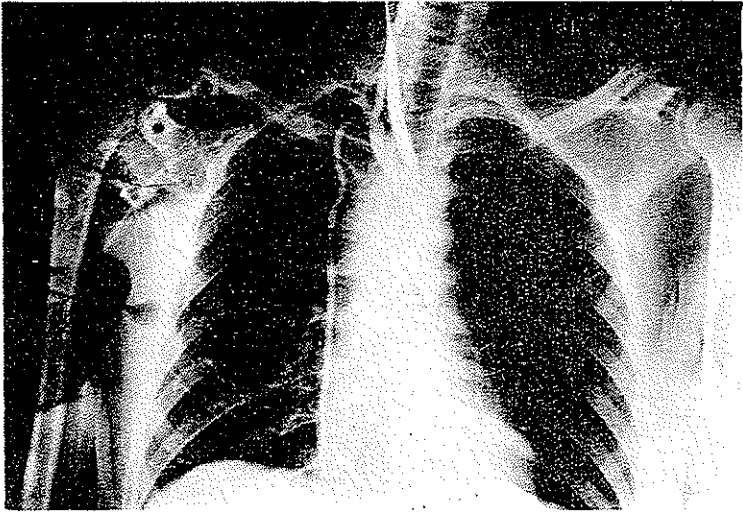
اطراف گردنش غده هائی بوده که پس از

مدتی خود بخود بهبود یافته است و



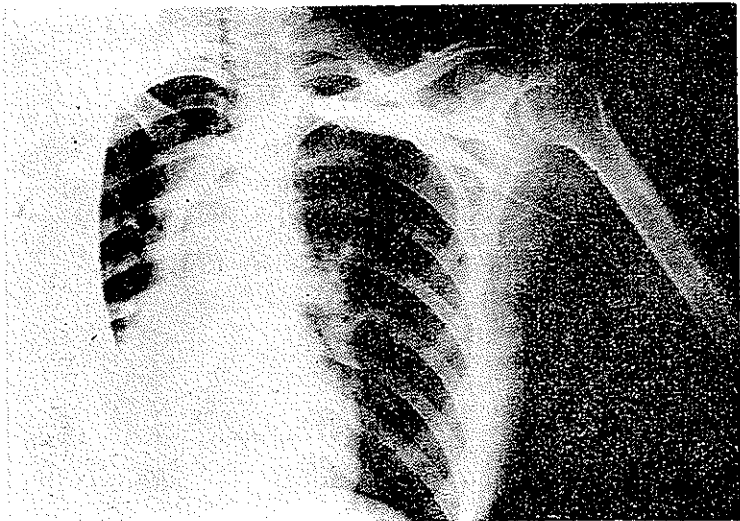
عکس سینه

پس از مدتی دوباره ظاهر شده و بعد از مراجعه بطیب و دربان (که از نوع درمان اطلاعی ندارد) بهبود یافته و پس از مدتی مجدداً غده‌ها در گردن ظاهر شدند. در مواقعی که غده‌ها



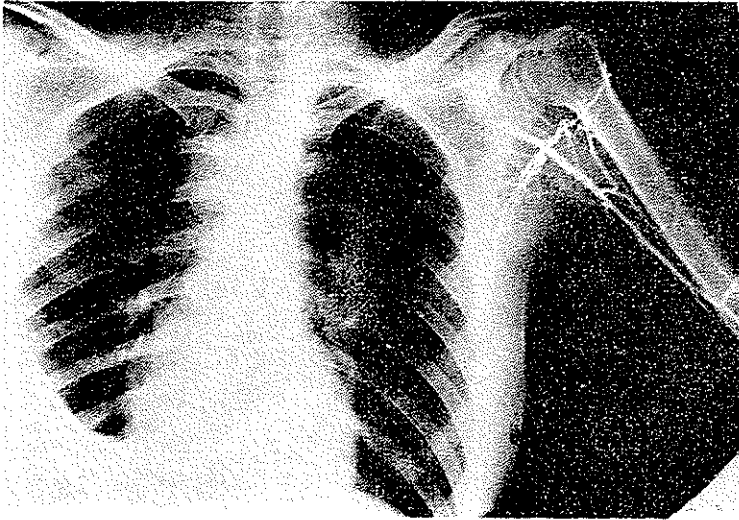
ارتروگرافی دوست

ظاهر می‌شده‌اند بیمار بدرد پشت و سینه مبتلا می‌شده است و گاهی بدنش بشدت درد می‌گرفته و قادر بحرکت نبوده است.



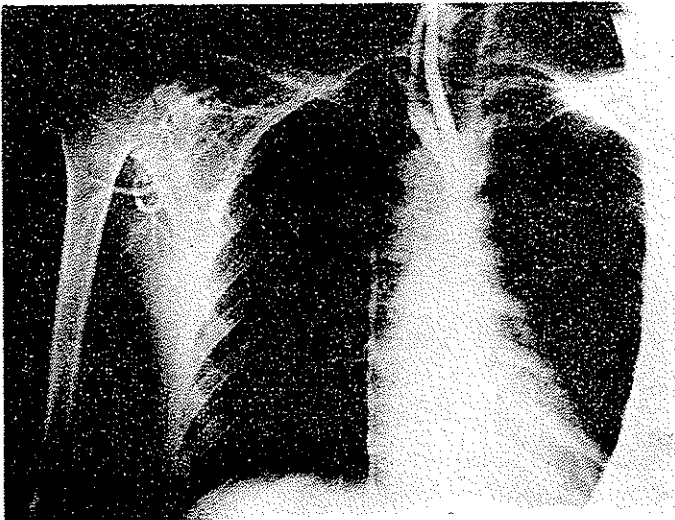
ونوگرافی ورید زیر چنبره‌ای چپ - ورید اجوف فوقانی قلب راست

ناراحتی کنونی بیمار بی‌حسی و کرختی دستها ، درد مختصر پاها و عرق شدید، سردرد و سرگیجه میباشد. درمعاینات بیمار دردشانه‌ها و درد عمقی در رانها و آدنوپاتی با اندازه یک



ارتروگرافی چپ و بازو

فندق زیرچانه درطرف چپ دارد. پستان طرف چپ شیردارد و بزرگ است و بعکس پستان طرف راست خشک شده و کوچک است. صورت بیمار آتروفی ندارد. درمعاینات گوش و گلو



ارتروگرافی ازشریان کاروتید و پرشدن قسمتی ازشریان زیر پنجه‌های

وینانی نکته مرضی پیدا نشده است. درمعاینات آفتالمولوزی هیچگونه عیبی درچشم وینانی

و ته چشم دیده نشده است. در الکتروآنستالوگرافی ناراحتی نداشته است. نبض رادیال و براکیال در هر دو دست وجود ندارد. فشار خون در دستها قابل گرفتن نیست. در پاهای $\frac{۱۴}{۷}$ کیمد باندازه یک بند انگشت بزرگ در کشاله ران در هر دو طرف آدنویاتی دارد. در معاینه قلب و الکتروکاردیوگرافی نکته مرضی وجود ندارد. در رادیوگرافی قفسه سینه آثاری از سیرکولاسیون جانبی مشهود نیست فقط کالسیفیکاسیون گانگلیونر در زیر استخوان کتف چپ و قله ریه راست وجود دارد. در آرتریوگرافی که از راه شریانهای بازوئی هر دو دست انجام شده است ماده حاجب از راه انشعابات شریانی فرعی زیاد وارد آئورت شده و شریان پستانانی داخلی را نیز پر کرده است و آثاری از باز بودن شریانهای زیرچنبری در دو طرف مشهود نیست. بیمار در تاریخ $\frac{۴}{۶}/۷۴$ جهت اکسپلوراسیون شریان زیرچنبری باطابق عمل برده شد. پس از برداشتن استخوان چنبر طرف راست و تشریح عروق کاروتید معلوم شد بیمار بطور مادرزادی دچار آرنزی شریان زیرچنبر است. در نتیجه امکان هیچگونه پیوندی وجود نداشت.

Références

- 1- Cecil Loeb 1962
- 2- Principles of Internal Medicin T. R. Harrison 1962
- 3- The New England Journal of Medicine Vol 257 No 15 Oct 10-1957
- 4- Falicov Re et al Arch. Intern. Medicine (Chicago) 114:594 Nov. 1964
- 5- Surgical Treatment of Pulseless (Takayasu S;) Disease.
W. Gerald Austen and Robert S. Shaw.
The New England Journal of Medicine. Vol. 270: 1228 4 June. 1964
- 6- Clinical Pathologic Conference.
William Whitaker, M. D. Douglas Brewer, M. D.
Michael Fitzgerald, M. D.
Donald Heath, M. D.
Takayasu S; Syndrom; Hodgkin S; Disease.
American Heart Journal 68; 549 Oct. 1964
- 7- Takayasue S; Disease (Primary Aortis) in Childhood. Case Report
With Riview of Literature.
Joseph B. Wirshaw, M. D. and Medison S. Shich, M. D.
Pediatric 35: 820 April 1965