

هیپوفیز از نقطه نظر جذب عصبی (Neuroresorption)

عناصر شیمیائی که در هیپوفیز موجود است را میتوانیم در هیپوتالاموس نیز مشاهده کنیم. بهمین علت هنوز این نکته مبهم بنظر میرسد که آیا انتقال این مواد از هیپوفیز بطرف هیپوتالاموس صورت میگیرد و یا بالعکس از هیپوتالاموس بطرف هیپوفیز.

شارر (Scharrer) معتقد است که انتقال عناصر شیمیائی از جهت هیپوتالاموس بطرف هیپوفیز صورت میگیرد و بارگمن (Bargmann) نیز نظریه او را تأیید میکند.

بارگمن با مطالعه مورفولوژی نوروسکریپتون ملاحظه نمود که سلولهای عصبی هسته پاراوانتریکولوس و هسته سوپرا اپتیکوس (Supraopticus) درمنشاء هسته های هیپوفیزی قرار دارد و به عقیده او این رشته ها را میتوان تا هیپوفیز خلفی تعقیب کرد.

سلولهای عصبی مزبور دارای علائم مخصوص عناصر عصبی میباشند از جمله این عناصر گلجی (Golgi) و نسل (Nissl) و نوروفیبریل (Neurofibrile) را میتوان نام برد که خود اینها دارای ترشحاتی میباشند.

بارگمن مطلب فوق الذکر را بوسیله متد گوموری (Gomori) نشان داد در این متد

اواز رنگ کرم عمانو کسپلین فلوکسین (Chrom-Hematoxylin Phloxin) استفاده نمود. ولی بعید بنظر میرسد که این ماده رنگی بتواند مانند یک ترشح عصبی این عمل را برای ما ثابت کند. این فرآورده های ترشحات عصبی از قسمت هسته سوپرا اپتیک بطرف هیپوفیز حرکت میکنند و بدین ترتیب تغییر و تبدیلی در امتداد رشته های عصبی بوجود میآید. مطابق گفته بارگمن مواد ترشحاتی در سلولهای عصبی هسته پاراوانتریکولوس (Paraventriculus) ساخته شده و بمحاذات رشته های عصبی سوپرا اپتیکو هیپوفیزر بقسمت عصبی هیپوفیز وارد میشود.

پروفسور ك . اف . بائر (K. F. Bauer) عکس این کیفیت را قید میکند باین ترتیب که هیپوفیز مواد را جذب نموده و آنها را بطرف هسته هیپوتالاموس منتقل مینماید که در مایع بطنی مغزی دفن میگردد.

بائبرای اثبات نظریه خود دوسری آزمایش پیشنهاد نمود که توسط لئونارد (Leonhard) و اینجانب به مرحله عمل درآمد.

لئونارد برای اینکه ثابت کند که قسمت عصبی هیپوفیز موادی را که هیپوفیز قداسی بآن می‌رساند جذب مینماید آزمایشی بترتیب زیر انجام داد :

اوماده رنگی بلوگایگی (Blue Geigy) را درون سیاهرگ وداج خوك هندی تزریق نمود وتوانست مشاهده کند که البته بسته بمدت آزمایش وغلظت ماده فوق الذکر درخون در وهله اول این ماده رنگی در قسمت قداسی در مجاورت قسمت خلفی هیپوفیز وپس از آن در پایه هیپوفیز و سپس در هیپوتالاموس دیده میشود .

وظیفه اینجانب تجسسات زیر بود :

- ۱- تعیین سرحد هیپوفیز قداسی و خلفی .
 - ۲- تعیین قسمت هائی از هیپوفیز قداسی که در هیپوفیز خلفی نفوذ کرده است .
 - ۳- تعیین این نوع نفوذ که در بالا قید شد .
 - ۴- تعیین ساختمان سلولهای بافتی که از هیپوفیز قداسی در هیپوفیز خلفی نفوذ کرده است .
- طرز آزمایش

برای تعیین سرحد هیپوفیز قداسی و خلفی از هیپوفیزهای حیوانات ذیل استفاده شد :

خوك ، گوسفند ، مار ، مرغ ، قورباغه ، گوساله .

پس از آزمایشات دقیق معلوم شد که هیپوفیزهای حیوانات دیگر که در بالا ذکر آن گذشت برای کار مناسبتر است .

ثابت کردن

برای ثابت کردن هیپوفیزها از محلول کارنوآ (Carnoi) استفاده میشد و پس آنرا در پارافین جای میدادیم .

غدیدیکه بترتیب فوق الذکر تهیه میشدند از طرف راست بچپ بامیکروتوم منقطع نموده وضخامت مقاطع نیز ۱ میکرون انتخاب شد .

روش رنگ آمیزی

در وهله اول آزمایش باسه هیپوفیز گوساله انجام شد و روشهای رنگ آمیزی مختلف بترتیب ذیل صورت گرفت :

- گوموری سیلور (Gomori - Silver) .
- گوموری کرم هماتوکسیلین (Gomori - Chrom - Haematoxyline) .
- آزان (Azan) .
- کرزآزان (Kerez - Azan) .

۵- مولیبدن هماتوکسیلین (Molybden - Haematoxyline) *

۶- آنیلین آبی (Anilin Blue) .

روشهای رنگ آمیزی فوق الذکر روی هیپوفیز سه گوساله انجام گرفت و پس از آزمایش معلوم شد که روش شماره ۴ یعنی متد رنگ آمیزی آنیلین آبی از روشهای دیگر برای رنگ آمیزی غشاء بافت پیوندی بهتر و کاملتر است .

نمایش دادن سرحد هیپوفیز قدامی و خلفی و تعیین نقاطیکه سلولهای هیپوفیز قدامی در خلفی رخنه کرده بودند از مشکلتترین قسمتهای آزمایش بود .

بمنظور بهتر نمایش دادن عناصر ساولی مثلاً سلولهای بازونیل از رنگهای کرم هماتوکسیلین و کرزازان استفاده شد .

نتیجه آزمایش

برای طرز تشخیص بهتر مقاطع هیستولوژی از دستگاه پانفت (Panphot) یا میکرو دیا گراد (Microdiagrad) استفاده شد. عکس شیئی توسط دو آئینه بر روی میزی منعکس میشد که این تصویر مستقیماً بروی کاغذ مخصوص نقاشی از جنس مقوا ترسیم میگردد. برای اینکه تصویر مزبور برای چشم واضح تر باشد در اطراف کاملاً تاریک این آزمایش صورت میگرفت. بزرگی تصویر توسط میکرو دیا گراد تعیین شده و اندازه آن $18/5$ بود. با این مقیاس قادر بودیم ضخامت منقطع و مقواراً تعیین نمائیم .

آمادگی ترسیمات

تصویر مقاطع منعکس شده روی مقوا بارنگهای مختلف رنگ آمیزی گردید. محلتهائی را که دو سطح هیپوفیز باهم تماس نداشتند بامداد سیاه ترسیم کردم ولی قسمتهائیکه دو سطح هیپوفیز باهم تماس داشتند و بافت پیوندی وجود داشت بارنگ آبی و آنجائیکه بافت پیوندی وجود نداشت را بارنگ قرمز مشخص کردم و در جائیکه مشخص کردن وجود بافت پیوندی مشکل بود مقاطع را در زیر میکروسکپ قرار داده و با دقت آنرا مطالعه و بعداً ترسیم کردم .

ساختن مدلها

با کمک میکرو دیا گراد و میکروسکپ توانستیم بطرز بسیار دقیق محلتهائی را که فاقد بافت پیوندی بود بررسی نمائیم. شاید بیهوده نباشد که اشکال موجود کار را در ذیل بطور مختصر ذکر کنم :

در موقعیکه هیپوفیز را بوسیله میکروتوم منقطع مینمودم در این مقاطع چین و چروک هائی بوجود میآید :

این چین و چروکها را روی کاغذ ترسیم میکردم ولی برای اینکه اندازه گیری بطور دقیق انجام گیرد کاغذ را هم طوری خم مینمودم که تصویر منقطع بنظر نمیرسید بلکه چین و

چروکهای مقطع بوسیله کاغذ خم شده از بین میرفت .

پس از انعکاس تصاویر مقاطع بر روی مقوا آنها را بریده و برای مدل اول از هرده مقطع یکی انتخاب گردید بنابراین مدل اولیه آنطور که انتظار میرفت دقیق نبود باینجهت برای مدل دوم هیپوفیز جدید از هر دو مقطع یکی را انتخاب نمودم پرواضح است که بعلت ازدیاد تعداد مقواها از مقواهای نازکتری استفاده میشد .

برای اینکه مدل سوم با هم دقیق تر شود از هر دو مقطع یکی را انتخاب نمودم و باز در این مورد هم مقوای نازکتری برای کار انتخاب گردید .

در هیپوفیز اول میکرون $10 \times 10 = 100$

اشتباه ما $1/5$ است میلیمتر $1/80 =$ میکرون $180 = 100$

چون مقوای ضخامت $1/80$ میلیمتر وجود نداشت بجای عدد 180 عدد 200 را

انتخاب نمودم .

ضخامت . مقاطع مقوا = ضخامت مقاطع \times تعداد مقاطع .

ضخامت مقوا که ما مورد استفاده قرار دادیم $1/5 \times$ ضخامت مقاطع مقوا

مشابه محاسبات فوق الذکر برای هیپوفیز دوم و مدل آن از فورمول زیر بدست میآید .

میکرون $4 \times 10 = 40$

میلیمتر $4/7 =$ میکرون $74 = 40 \times 18/5$

و برای مدل سوم نتیجه زیر بدست میآید .

میکرون $2 \times 10 = 20$

میلیمتر $2/37 =$ میکرون $37 = 20 \times 18/5$

قطعات مقوارا سپس بترتیب شماره توسط چسب بهم چسبانیده و بمنظور بدست آوردن

مدل درست و صحیحی آنها را بهم فشار میدادیم .

برای تشخیص غشاء بافت پیوندی از رنگ سیاه (توشه) استفاده میشد و برای نقاطیکه

فاقد بافت پیوندی بودند رنگ قرمز را بکار میبردیم .

بامشاهده مدل اول در قسمت ساقه نخاعی (Infundibulum) نقاط فاقد بافت پیوندی

کمتر دیده میشود در حالیکه در وسط مدل مزبور نقاط فاقد بافت پیوندی بیشتر وجود داشت .

این نقاط فاقد بافت پیوندی در قسمت پایه هیپوفیز کاملاً از قسمت قدامی وارد قسمت

خلفی شده و شکل دستکشی را بخود میگرفتند .

مانند مدل اول در مدل دوم نیز در قسمت ساقه نخاعی مقدار کمی نقاط فاقد بافت

پیوندی وجود دارد ولی این نقاط بهمراه پنجره سیمی مشبک قرار داشتند . ولی با مقایسه نقاط

فاقد بافت پیوندی در این مدل بیشتر از مدل اول دیده می‌شود در وسط مدل اصلاً نقاط فاقد بافت پیوندی وجود نداشت در قسمت پایه فرم این مدل عیناً مدل اولیه است اما چیزیکه جالب بنظر می‌رسد سلول‌های هستند که از قسمت قدامی هیپوفیز بصورت جزیره‌هایی در قسمت خلفی وارد شدند .

در مدل سوم شکل ساقه نخاعی کاملاً عین مدل دوم بود و در وسط فرم این مدل شبیه مدل اول بود و مضافاً مقادیر زیادی سلول‌های غشائی بافت پیوندی بصورت پراکنده در وسط مدل دیده می‌شدند . نفوذ سلول‌های قسمت قدامی هیپوفیز به قسمت خلفی در ناحیه پایه این مدل کمی بیشتر از مدل اول و دوم وجود دارد و فرم آن بهمان صورت یک دستکش می‌باشد . جزیره‌هاییکه در مدل دوم ذکر شد در این مدل هم دیده می‌شوند^۲ بعلت نقصان تثبیت بعضی مقاطع متدور نبود نظریه‌ای درباره پایه هیپوفیز اظهار شود .

اندازه‌گیری

تمام ترسیم تصاویر فوق‌الذکر را بر روی کاغذ بسیار نازکی که نور از آن عبور می‌کرد منتقل نمودم . توسط خط‌کش مخصوص که بوسیله حرکت آن طول اشیاء را می‌شد اندازه گرفت تمام طول تصویر مرز هیپوفیز قدامی و خلفی را ابتدا اندازه گرفته و سپس قسمت‌هایی را که طبق روش فوق برنگهای آبی و قرمز نمایش داده شده بود را قبلاً اندازه می‌گرفتم . برای اینکه دقت بیشتری شود این اندازه‌گیری همیشه دوباره انجام می‌گرفت و معدل دو عدد بدست آمده نتیجه اندازه ترسیم مربوطه بود . برای مثال در زیر طرز اندازه‌گیری دو تصویر ذکر می‌شود .

تصویر شماره ۷۵

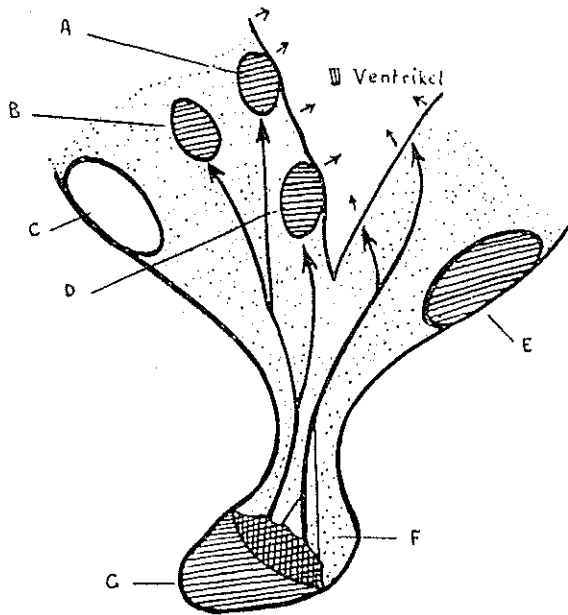
هنگامیکه بافت پیوندی وجود ندارد	غشاء بافت پیوندی	جمع کل
اندازه‌گیری اولیه ۱۴ سانتیمتر	۱۴ سانتیمتر	۲۸ سانتیمتر
اندازه‌گیری ثانوی ۱۴ »	» ۱۳	» ۲۷
حد متوسط ۱۴ »	» ۱۳/۵	» ۲۷/۵

تصویر شماره ۳

هنگامیکه بافت پیوندی وجود ندارد	غشاء بافت پیوندی	جمع کل
اندازه‌گیری اولیه ۱۰ سانتیمتر	۱۰ سانتیمتر	۲۰ سانتیمتر
اندازه‌گیری ثانوی ۱۰ »	» ۱۵	» ۲۵
حد متوسط ۱۰ »	» ۱۵/۵	» ۲۵/۵

نتیجه بدست آمده درباره هیپوفیز سه گوساله بقرار زیر است :

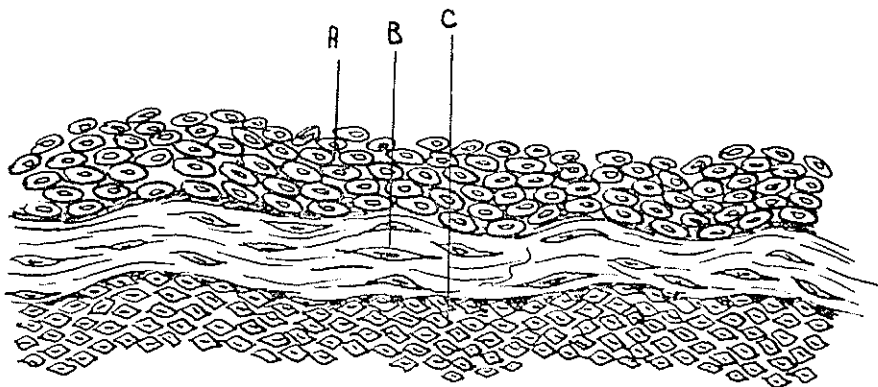
غشاء بافت پیوندی	نقاط فاقد بافت پیوندی	مجموع طول بافت پیوندی و نقاط فاقد آن	حیوان
٪۶۱/۳	٪۳۸/۶	۱۰۰۴ سانتیمتر	گوساله ۱
٪۵۹/۴	٪۴۰/۵	۲۰۵۰	گوساله ۲
٪۵۰/۲	٪۴۹/۶	۲۷۹۷	گوساله ۳



تصویر ۱- تصویری از جذب عصبی (Neuroresorption) در ناحیه ای از مغز

دوم رانسان میدهد

- | | |
|-----------------------|-------------------------|
| Nucl. Paraventriculus | ۱- هسته پاراوانتریکولوس |
| Nucl. Supraopticus | ۲- هسته سوپرا اپتیکوس |
| Chiasma Opticum | ۳- ضریب ریصری |
| Nucl. Tuberis | ۴- هسته توبر |
| Corp. Mamillaris | ۵- جسم پستانی |
| Neuro-Hypophyse | ۶- هیپوفیز خلفی |
| Adeno - Hypophyse | ۷- هیپوفیز قدامی |

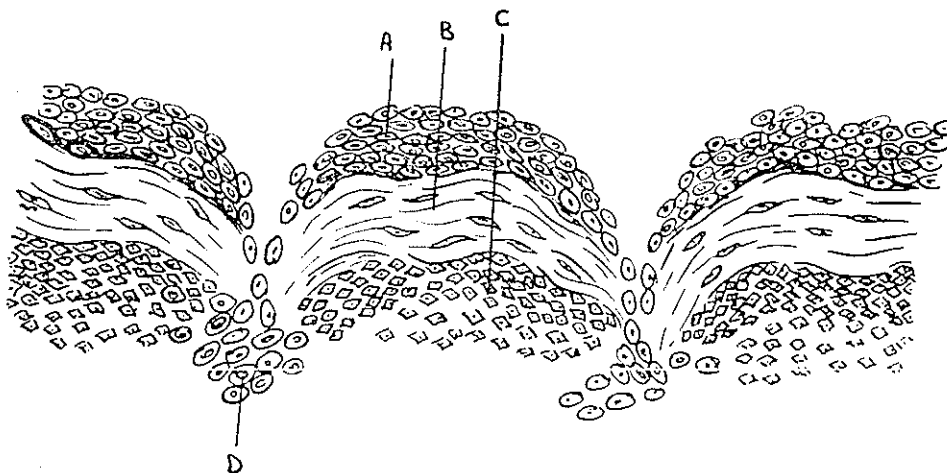


تصویر ۲ - یک مرز کامل و مشخص بین هیپوفیز قدامی و خلفی را نشان میدهد

A- سلولهای غددی هیپوفیز قدامی

B- غشاء بافت پیوندی

C- سلولهای هیپوفیز خلفی



تصویر ۳ - قسمتی را که فاقد بافت پیوندی است نشان میدهد. سلولهای بازوفیل

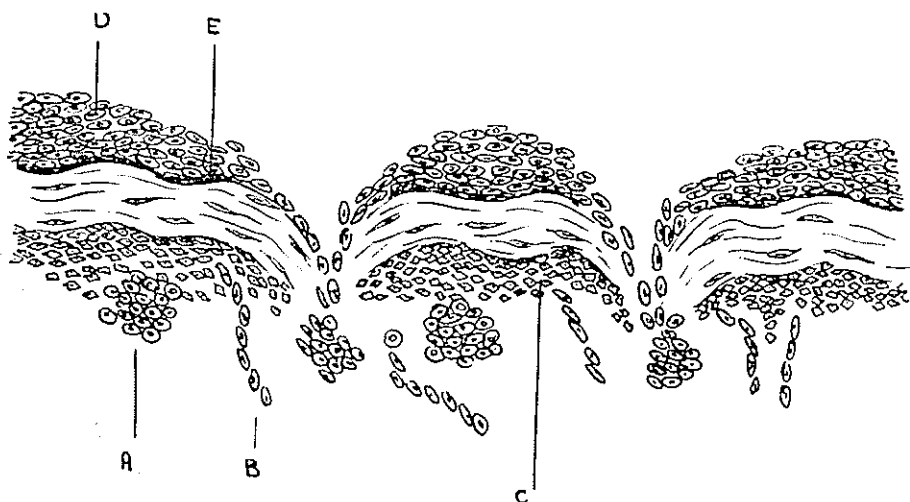
قسمت قدامی در قسمت خلفی وارد شده‌اند

A - سلولهای غددی هیپوفیز قدامی

B - غشاء بافت پیوندی

C - سلولهای هیپوفیز خلفی

D - سلولهای هیپوفیز قدامی که در هیپوفیز خلفی نفوذ کرده‌اند



تصویر - سرحد بین هیپوفیز قدامی و خلفی را مشخص میکند که در قسمتهائی فاقد بافت پیوندی هستند

A - سلولهای غددی هیپوفیز قدامی که در هیپوفیز خلفی نفوذ کرده اند

B - سلولهای نیکه از هیپوفیز قدامی بصورت زنجیر دنبال یکدیگر قرار گرفته و در هیپوفیز خلفی دیده میشوند

C - سلولهای هیپوفیز خلفی

D - سلولهای غددی هیپوفیز قدامی

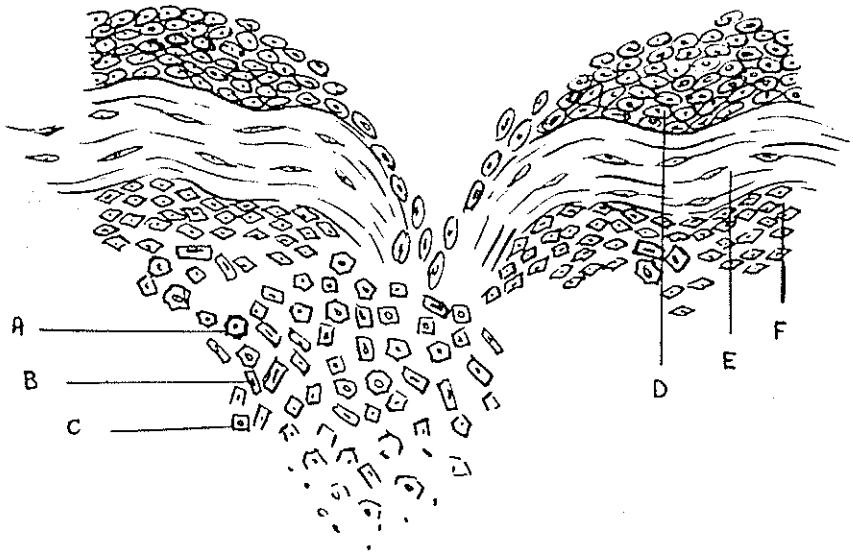
E - غشاء بافت پیوندی

نتیجه کلی

بطور متوسط میتوان گفت که در مورد سه هیپوفیز فوق با داشتن مجموع طول برابر ۵۸۵۱ سانتیمتر ۹/۴۲٪ فاقد بافت پیوندی و ۵۷٪ آن دارای این بافت است. بنابراین نتیجه میگیریم که قسمتهای فاقد بافت پیوند تقریباً ۲/۱ مجموع ناحیه سرحدی را در یک گوساله جوان تشکیل میدهد.

مطالعاتی که روی سرحدی بین دو قسمت هیپوفیز توسط میکروسکپ انجام گرفت نشان داد که سلولهای بازوفیل قسمت قدامی بقسمت خلفی مهاجرت مینمایند. در آنجا این سلولها بصورت یک گله یا بصورت زنجیری دور هم جمع میشوند.

در بعضی مواقع هم سلولها بصورت منفرد دیده میشوند. این سلولهای بازوفیل فقط منطقه کوتاه و کوچکی را در قسمت خلفی هیپوفیز اشغال کرده اند. این سلولها باشکال مختلفه دیده



تصویر هـ سلولهای مرده ایرا نشان میدهد که در هیپوفیز خلئی نفوذ کرده اند

A سلولهای کثیرالاضلاع

B سلولهای استوانه‌ای

C سلولهای مکعبی

D سلولهای هیپوفیز قداسی

E غشاء بافت پیوندی

F سلولهای هیپوفیز خلئی

میشوند و ساختمان آنها شامل یک غشاء سلولی، یک اسکلت کروماتینی با هستک‌ها و قسمت‌های پروتوپلاسمی هستند .

سلولهای تکبکه از آنهاى دیگر بیشتر جلورفته و در قسمت خلئی واقع شده‌اند از بین میروند و در اینجاست که دوائر متلاشی شدن ساختمان سلولی نقاط گرانولی مشاهده میگردید و ما میتوانیم عقیده ك . اف بائر (K. F. Bauer) را قبول نموده و از یک نوع هولوسکرسیمون (Holosecretion) بحث نماییم .

رمایس (Romeis) و کان (Kohn) و اشتومف (Stumpf) وجود سلولهای بازوفیل را در قسمت خلئی هیپوفیز منوط بیک نوع تغییر مکان آمیبی میدانند .

راجع به سلولهای بازوفیل که بصورت حلقه‌های زنجیری دنبال هم قرار میگیرند حقیقتین فوق معتقدند که میتوان از یک نوع رشد و نمو این سلولها صحبت نمود که اتفاقاً این زنجیر از ناحیه میانی (Intermedia) گذشته و وارد قسمت خلئی شده‌اند .

طبق نظریه گیزتی (Guizzetti) نیز ورود این سلولها در قسمت هیپوفیز طبیعی ترین و ساده ترین نتیجه ایست که از رشد و نمو سلولی میتوان گرفت .

دیکن (Dieckmann) فرضیه حرکت مثبت سلولی را رد کرد .

او وجود سلولهای بازوفیل را در قسمت خلفی هیپوفیز منوط بیک هتروتوپی (Heterotopic) میدانند. اوستکی بمطالعاتی است که روی بچه های تازه دنیا آمده و شیرخواران کرده است او معتقد است که این عناصر سلولی بطور غیرفعال (Passive) در اثر رشد و نمو غشاء بافت پیوندی ورگ های خونی وارد قسمت خلفی میشوند و عناصر غددی پس از ورود ب قسمت خلفی هیپوفیز تقسیم شده و تشکیل سلولهای بازوفیل را میدهند .

اگر بخواهیم راجع بنظریه دیکن اظهار نظر کنیم باید بگوئیم که فرضیه بائرحصیح تر است که میگوید این عناصر بافتی توسط قسمت خلفی هیپوفیز جذب میشود .

بارگن از یک نوع جذب عصبی (Neurosecretion) نام میبرد و معتقد است که مواد ترشحی از سلولهای عصبی هسته پاراوانتریکولوس و هسته سوپرا اپتیکوس ساخته شده و بمحاذات رشته های عصبی سوپرا اپتیکو هیپوفیز ب قسمت عصبی هیپوفیز وارد میشود و این ترشحات توسط یک جریان که از قسمت پائین به بالا وجود دارد نقل مکان میکند .

رمایس (Romeis) نیز معتقد است که سلولهای بازوفیلی که در قسمت خلفی از بین رفته اند در واقع سلولهای مهاجر هستند ولی در حقیقت این سلولها را سلولهای جذب شده میتوان نامید . این عقیده ك. اف بائر (K. F. Bauer) است که توسط آزمایشات لئونارد (Leonhart) و اینجاناب بمرحله عمل درآمد. سلولهای از بین رفته را میتوان بعنوان ترشح غددی این سلولها در نظر گرفت .

ماخذ ومدارك :

- 1- Bauer, K. Fr., Diskussionsbemerkung zum Vortrag Scharrer, Anat. Kongr. Mainz, 1953, Anat. 100, Erg. - H., S. 28
- 2- Dieckmann Handbuch der mikroskop. Anatomie 3, VI, 1940.
- 3- Guizzetti Handbuck der mikroskop. Anatomie 3, VI, 1940.
- 4- Gerhard Handbuch der mikroskop. Anatomie 3, VI, 1940.
- 5- Korner, Fritz Grundriss der Histologie und mikroskopischen Anatomie des Menschen. Vierte Auflage S. 139-40
- 6- Rein, Hermann Physiologie des Menschen zehnte Auflage 276 - 82
- 7- Scharrer - Secretory cells within the hypothalamus. Bes. Puhl . Assoc. Res. Nerv. Ment. Dis. 20, 170 - 194 (1940) .
- 8- Wade - Hypophyse. In: Handb. der mikroskopischen Anatomie des Menschen, Bd. VI, Teil 3, springer, 1940.