

اگلو زپون در زن حامله

بیمار بنام خانم الف - ک فرزند حسین سی و پنجساله ، اهل رفسنجان ، بعلت دل درد صبح روز ۳/۲/۵ به آقای دکتر راجی متخصص بیماریهای زنان و زایمان بتصور درد زایمان مراجعه نمود و توسط ایشان به بیمارستان شیر و خورشید سرخ منتقل گردید پس از معاینه پزشک مربوطه چون بنظر ایشان مشکوک میرسید جهت مشاوره پزشکی نزد اینجانب فرستاده شد و پس از انجام آزمایشات و معاینات لازم معلوم گردید که درد دل بیمار یک تابلو شکمی بوده و با احتمال قوی مربوط بانسداد روده ای می باشد .

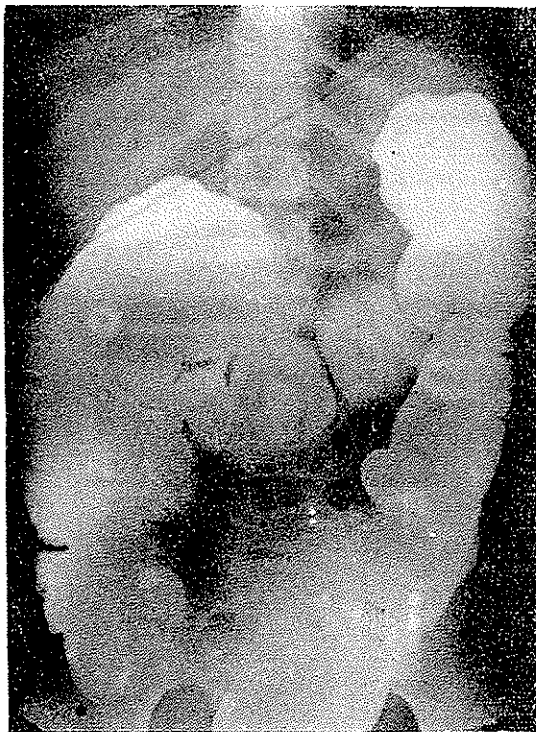
بیمار درماه نهم حاملگی و نزدیک بدوره زایمان بود و حاملگی شکم چهارم را داشت . در سابقه بیمار جزیک اسهال ساده چندروزه که دو روز قبل از این ناراحتی بوجود آمده بود ناراحتی و یا سابقه دیگر وجود نداشت و در معاینات بالینی غیراز دستگاه هاضمه سایر دستگاهها سالم و طبیعی بود ، فقط بیمار قدری ضعیف وانمیک بنظرسی رسید .

در سابقه خانوادگی نکته حائز اهمیتی نداشت . در هر صورت پس از تشخیص قطعی انسداد روده ای بلا فاصله بیمار برای عمل جراحی آماده گردید . بیمار با بیهوشی عمومی توسط آقای دکتر راجی و اینجانب تحت عمل جراحی قرار گرفت و بطورسگمانتر سزارین شد و نوزاد که دختری سالم بود خارج گردید و رحم دوخته شد پس از جمع شدن رحم مشاهده گردید سیانوز پیش رفته ای در روده هادیده میشود بعد از بررسی کامل دیده شد که سوراخی در مزانتر روده کوچک ناحیه ایلئون پیدا شده و کولون سیگموئید از این سوراخ گذشته و مختنق شده است که این اختناق باعث انسداد و سیانوز شدید کولون سیگموئید شده و از طرفی بعلت فشار روده مختنق در نتیجه توقف گاز و مدفوع باعث فشار در مزانتر روده کوچک ناحیه ایلئون شده و بعلت اختلاف جریان خون در عروق مزانتر باعث سیانوز

* - رئیس و جراح بیمارستان شیر و خورشید رفسنجان .

روده کوچک شده است. پس از باز کردن سوراخ پیداشده در مزاتر و آزاد کردن کولون سیگموئید چون هردو قسمت روده (کولون سیگموئید و قسمتی از ایلتون) برگشتی بحال طبیعی نداشت اجباراً می بایستی رزکسیون شود. توسط اینجانب بشرح زیر جهت رزکسیون روده ها اقدام گردید:

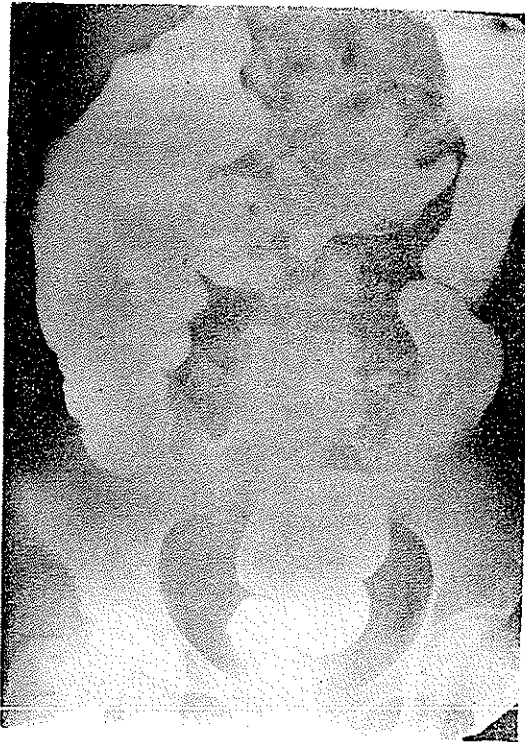
ابتدا از روده کوچک ناحیه ایلتون در حدود پنجاه سانتیمتر تقریباً تا ده سانتیمتری



کولون پر شده از گاز

ناحیه ایلتوسکال رزکسیون شد و در انتهای روده بطور ترمینو ترمینال آناستوموز گردید. واز کولون سیگموئید که از آنها قسمتی رزکسیون گردید قطعه انتهائی (بسمت رکتوم) بسته شد و در شکم ثابت گردید قطعه فوقانی ناحیه کولون نزولی از پهلوی چپ کولوستومی و به بیرون مربوط گردید پس از عمل اول بیمار تحت رسیدگی کامل قرار گرفت و پس از سیزده روز که از عمل جراحی اول سپری گردید و روده ها خالی و تمیز شدند بیمار بار دیگر توسط اینجانب بوسیله بیهوشی عمومی تحت عمل جراحی قرار گرفت در این عمل پس از آزاد کردن کولون و

بستن ناحیه کوله ستومی لاپاراتومی گردید و پس از پیدا کردن باقیمانده کولون سیگموئید دو انتها بطور ترمینو ترمینال بهم دیگر آناستوموز گردید و جدار شکم دوخته شد. در تمام مدت بستری شدن بیمار در بیمارستان تحت مراقبت کامل پرستاری و داروئی قرار گرفته بود و روز بروز حال عمومی با بهبودی کاملتری در حال پیشرفت بود تا اینکه پس از ۴ روز بستری شدن با حال عمومی رضایتبخشی از بیمارستان مرخص گردید .



کولون در حال تخلیه

بیمار هرده روز یا پانزده روز یکبار جهت کنترل حال عمومی مراجعه میکرد تا اینکه در تاریخ ۱۳ / ۵ / ۴۳ جهت کنترل وضع روده ها و محل آناستوموزها از کادر کولون رادیوگرافی بعمل آمد که ملاحظه میشود ولی متأسفانه چون مراجعه بیمار و اقدام بعمل روز جمعه انجام گرفت تهیه رادیوگرافی قبل از عمل مقدور نگردید. بیمار اکنون با حال عمومی کاملاً خوب بدون داشتن رژیم خاصی بطور طبیعی یزندگی خود ادامه میدهد .