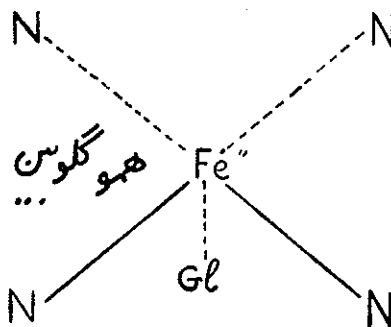


بررسی انواع هموگلوبین‌ها بوسیله هموگلوبینوگرام

دکتر محمد مهدی افلاطونی (*)

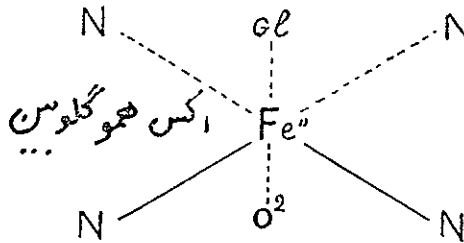
هموگلوبین از نظر شیمیائی يك نوع کرم‌پروتید است که از يك اسکلت پروتئینی بدون رنگ بنام گلوبین و چهار مولکول ماده رنگی بنام هم تشکیل یافته است. هم از ترکیب يك اتم آهن فرو با يك پروتوپورفیرین تیپ سه بوجود می‌آید. آهن هم بچهار ازت پیرولیک از حلقه پورفیرینیک چسبیده و معمولا دارای دووالانس اصلی که بدوازت پیرولی متصل بوده و دو والانس فرعی است که بگلوبین و اکسیژن متصل میشود.



هم برای تمام انواع هموگلوبین‌ها چه در انسان و چه در سایر پستانداران یکسان است و هنگامیکه اکسیده شود بدل بهماتین که آهن آن سه ظرفیتی است میشود. گلوبین يك نوع پروتیدی است با وزن مولکولی ۶۶۰۰۰ که مانند تمام پروتئین‌ها از ترکیب چند اسید آمینه ساخته شده و ترکیبهای مختلف این اسیدهای آمینه است که انواع مختلف هموگلوبین را بوجود می‌آورد. هموگلوبین طبیعی مجموعاً از ۵۷۴ مولکول اسید آمینه بترتیب زیر تشکیل شده است.

لیزین ۴۴ - هیستیدیل ۳۸ - آرژینیل ۱۴ - آسپارژیل ۵۰ - تیرتونیل ۴۴ - سریل ۳۴ - گلوتامیل ۳۴ - پرولیل ۲۸ - آلانیل ۷۲ - سیستیل ۶ - والیل ۶۴ - متیونیل ۶ - لوسیل ۷۲ - تیروزیل ۱۴ - فنیل آلانیل ۳۰ - تریئوفانیل ۶ - گلیسیل ۴۰

عمل هموگلوبین : هموگلوبین يك پیگمان رنگی تنفسی است و مامور رساندن اکسیژن باعضاء و گرفتن CO_2 از اعضاء و رساندن آن برپه میباشد .
 اکسیژن هوای تنفسی با هموگلوبین ایجاد ترکیب ناپایدار اکسی هموگلوبین میسازد که آهن آن دو ظرفیتی است و این فرق عمده هموگلوبین با سایر کرم‌پروتیدها مانند کاتالاز ، پراکسیدازسیتوکروم میباشد که با اکسیژن طوری ترکیب میشوند که ظرفیت آهن تغییر یافته و ایجاد ترکیب پایداری مینماید .



هر اتم آهن هموگلوبین حداکثر يك مولکول اکسیژن را میتواند نقل کند و چون يك مولکول هموگلوبین دارای ۰.۳۵٪ آهن است هر يك گرم هموگلوبین میتواند ۱۳۴ سانتیمتر مکعب اکسیژن را در شرایط متعارفی (۷۶ سانتیمتر جیوه فشار و صفر درجه حرارت) جذب نماید ۱۰۰ سانتیمتر مکعب خون که دارای ۱۵ گرم هموگلوبین است میتواند $10 \times 134 = 205$ سانتیمتر اکسیژن را بخود جذب کرده و باکسی - هموگلوبین تبدیل نماید ۲۰۵ سانتیمتر مکعب اکسیژن را ظرفیت تنفسی طبیعی گویند. اکسی هموگلوبین که از راه خون شریانی بمجاورت نسوج میرسد تجزیه شده اکسیژن خود را از دست داده و اکسیژن آن طبق قانون انتشار بخارات جذب نسوج میشود بنابراین عمل اکسیژناسیون هموگلوبین عملی است دو جانبه و بسته بوضع فشار منطقی تغییرناپذیر است .

در نسوج چون فشار CO_2 زیادتر است انیدرید کربنیک با هموگلوبین ترکیب شده و بوسیله خون وریدی بجای بچه‌های ریوی میرسد و در آنجا چون فشار انیدرید - کربنیک هوای تنفسی کمتر از فشار CO_2 ترکیب شده با هموگلوبین است CO_2 آزاد شده و با هوای بازدم خارج میگردد

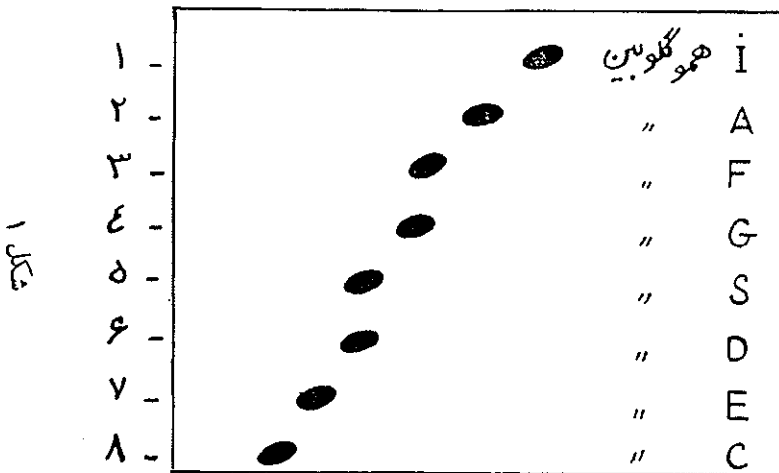
باین ترتیب هموگلوبین نقش اساسی را در عمل تنفسی بافتی ایفا مینماید . باید یاد آور شد که املاح مس و کبالت نیز جزء پیگمانهای تنفسی بوده و در عمل تنفس بافتی دخالت دارند . و بعلاوه هموگلوبین علاوه بر نقشش که در عمل تنفس دارد مانند يك تامپون عمل نموده و از اسیدوز جلوگیری مینماید .

در وسط پایه و انتهاها بر روی دو پایه آن قرار گیرد .

۳ - پایه را بمدت یکساعت در اطاقك قرار میدهیم بطوریکه پایه‌ها در محلول تامپون باشد . باین ترتیب کاغذ واتمن بخودی‌خود و بندریج بتامپون آغشته میشود .
۴ - جریان برق را برای مدت نیمساعت باشدت ۵ میلی‌آمپر باطاقك وصل میکنیم و طرز کار دستگاه را بدقت کنترل کرده تا اگر اشتباهی در کار باشد برطرف گردد . پایه‌ها در اطاقك باید طوری قرار داده شوند که محل‌های نقطه‌گذاری شده نوار در سمت قطب منفی قرار گیرند .

۵ - جریان را قطع نموده و ۳ میلیمتر مکعب از محلول هموگلوبین بیمار را در نقطه فوقانی و ۳ میلیمتر مکعب محلول هموگلوبین شاهد را در نقطه پائینی برای کنترل قرار میدهیم و مجدداً جریان برق را برای مدت ۱۶-۱۸ ساعت وصل میکنیم .
۶ - بس از قطع جریان نوار را بیرون آورده برای تثبیت و رنگ آمیزی بلافاصله آنرا بمدت ۱۵ دقیقه در طشك محتوی رنگ‌آبی برم‌فنل میگذاریم .

۷ - برای رنگ‌بری دوبار نوار را با محلول ۵٪ اسیداستیک شسته و سپس بمدت ۱۵ دقیقه در محلول ۵٪ اسیداستیک که محتوی ۳٪ استات دوسدیم است قرار میدهیم سپس آنرا با آب مقطر شسته و بین دو کاغذ آب‌خشك کن خشك میکنیم بدین ترتیب نوار آماده خواندن است و میتوان با مقایسه با شاهد طبیعی ، غیر طبیعی بودن آنرا تشخیص داد . آنچه باید ضمن عمل رعایت شود یکی اینست که PH تامپون باید بدقت کنترل گردد ثانیاً يك شاهد حتماً بر روی نوار برای کنترل قرار داده شود ثالثاً از محلول تامپون بیش از سه بار استفاده نشود رابعاً چون هموگلوبینوگرام روی کاغذ نمایر حرکتی الکتروفورزی مطلق را نشان نمیدهد لذا لازمست هموگلوبینوگرام بیمار با هموگلوبین شناخته شده مقایسه شود .



از مقایسه هموگلوبینوگرام هموگلوبین‌های مختلف نتیجه میشود که :

۱ - سرعت مهاجرت الکتروفوریتیک هموگلوبین‌ها بترتیب زیر است

$$\text{قطب مثبت} + H < I < J < K < A < \frac{G}{F} < \frac{S}{D} < E < C - \text{قطب منفی}$$

چنانچه ملاحظه میشود سرعت الکتروفوریتیک S و D یکی بوده و لکه‌های این دو هموگلوبین برهم منطبق است و برای تفکیک این دوازهم باید از تست داسی شکل‌شدن گلوبولهای قرمز در ناخوشی داسی‌شکل و یا بواسطه اختلاف حالیت آنها در محلولهای نمکی غلیظ استفاده نمود

هموگلوبین G و F نیز دارای یک نوع سرعت حرکت الکتروفوریتیک بوده و لکه‌های آنها در نوار برهم منطبق میشوند و باید بوسیله آزمایش شیمیائی مقاومت در برابر مواد قلیائی این دورا ازهم متمایز نمود

۲ - از نظر ژنتیک ممکن است تنها یک لکه بر روی نوار ایجاد شود که در اینصورت هموگلوبین خالص و هموزیگوت میباشد .

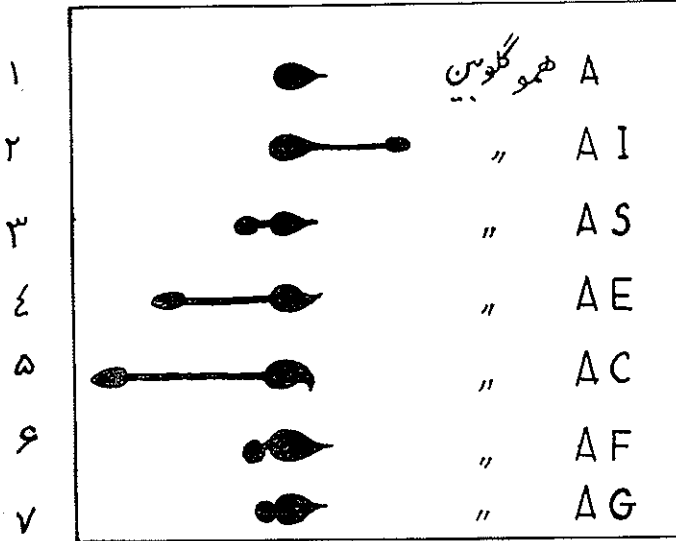
اگر لکه بالکه شاهد (هموگلوبین A) مطابقت داشته باشد هموگلوبین خون مورد آزمایش از نوع A است و اگر تطبیق نکند غیرطبیعی بوده و باید با هموگلوبین های غیر طبیعی شناخته شده آزمایش گردد تا بتوان بخوبی نوع آنرا تعیین نمود . اگر یک لکه درشت که با هموگلوبین A مطابقت نداشته باشد دیده شود معلوم میشود که خون مورد آزمایش متعلق بشخصی است که دچار بیماری هموگلوبین غیرطبیعی است مانند SS و CC و غیره . اگر لکه دو عدد باشد خون مورد آزمایش دارای هموگلوبین ناهمسان و هتروزیگوت میباشد . اگر یکی از لکه‌ها با هموگلوبین A مطابقت داشته و دیگری غیرطبیعی باشد مانند $F.A$, $C.A.$, $S.A.$ معمولا شخص مورد آزمایش تظاهرات بالینی نداشته و یا دارای تظاهرات بالینی خفیفی میباشد و این نوع هموگلوبین ناهمسان معمولا در حاملین ژن ارثی بیماری دیده میشود .

اگر هیچیک از لکه‌ها بالکه هموگلوبین A مطابقت نداشته باشد و هر دو نوع هموگلوبین غیر طبیعی باشد در این صورت بیمار دارای دو نوع هموگلوبین غیر طبیعی است و این شکل بنام *Etat double hétérozigote* نامیده میشود .

۳ - در الکتروفورز روی کاغذ پهلوی هموگلوبین A یک لکه کوچک در مجاورت لکه E بوجود می‌آید که آن را A_2 گویند و مقدار هموگلوبین A_2 از $\frac{3}{100}$ هموگلوبین تام بیشتر نیست . هموگلوبین A_2 در حاملین بیماری تالاسمیک افزایش می‌یابد . ارزش افزایش A_2 بقدری است که اگر هموگلوبین F هم در بیمار پیدا نشود افزایش A_2 خود دلیل بوجود ژن تالاسمیک است .

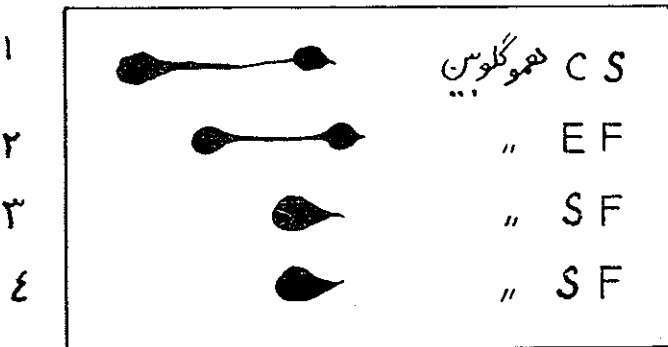
۴ - ممکن است لکه هائی بر روی نوار ایجاد شود که مربوط به هموگلوبین

نباشد بلکه وجود پروتئین‌ها ی‌دی‌بگر که ممکن است باهمولیزات همراه باشند آن را بوجود آورده باشد. محل این لکه نزدیک هموگلوبین A₂ قرار گرفته است و با هیچیک از لکه‌هایی که با شاهدهائی از هموگلوبین‌های مختلف تهیه می‌شوند مطابقت ندارد.



شکل ۲

هتروریکوت



شکل ۲

etat double heterozigote

هموگلوبین طبیعی و هموگلوبین های غیر طبیعی و بیماریهای ناشی از آن:
 ۱ - هموگلوبین طبیعی . در نزد اشخاص سالم و بالغ وجود دارد و در برابر محلولهای قلیائی مقاومت ندارد و با تجزیه شیمیائی که از آن بعمل آمده مشخص گردیده که ایزولوسین ندارد . قابلیت انحلال آن در محلول های نمکی غلیظ کم است سرعتهای مهاجرت الکتر: و فوری آن از هموگلوبین I کمتر و از F بیشتر است .

در شخص سالم معلوم شده که هموگلوبین A بصورت خالص نبوده بلکه محتوی ۱٪ هموگلوبین F میباشد و علاوه هموگلوبین A نیز يك نواخت نیست .
 برای اثبات این مدعا دودسته آزمایش وجود دارد .

۱ - آزمایشات تجزیه ای - الف در برابر مواد قلیائی در حدود ۱٪ هموگلوبین خون سالم تغییر ماهیت نداده و دست نخورده باقی میماند که بعلت وجود مقدار کمی هموگلوبین F میباشد .

ب - آزمایشهای ایمونولوژیک

پ - هموگلوبینوگرام ناخالصی و يك نواخت نبودن هموگلوبین A را بخوبی مشخص میسازد آقایان Peiner و Moor در هموگلوبینوگرافی که در تامپون با pH اسید انجام داده اند دو قسمت و Derrien و Raynaud شش چین الکتروفوریتیک برای هموگلوبین A پیدا کرده اند .

ت : تجربیات خیلی دقیق تست حالیت در محلولهای نمکی غلیظ که بوسیله هموگلوبین F و Roche و Derrin بعمل آمده وجود قسمتهای مختلفی را در داخل هموگلوبین F و A نشان داده است .

۲ - آزمایش متابولیکی که بوسیله Dreyfins و Schapira با وارد کردن آهن رادیو آکتیو در بدن انجام شده قسمتهای مختلف هموگلوبین بخوبی مشخص شده است .

فرق میان هموگلوبین S و هموگلوبین A :

اکسی هموگلوبین S نسبت باکسی هموگلوبین A حالیتش کمتر است . امادر موقعی که اکسیژن خود را در بدن انسانی از دست بدهد در آن حال حالیت آن خیلی کمتر از هموگلوبین A است بهمین سبب موجب تغییر شکل گلوبولهای قرمز شده و افزایش طول آن ها را باعث میشود (گلوبول داسی شکل) و دررگهای مؤبندتر مبور تولید میکند .

وجود این هموگلوبین در خون در حال هموزیگوت تولید بیماری داسی شکل می کند .

در پانوسیتوز باکم خونی فالسیفرم که بیماری ارثی و مخصوص سیاهان است در

فرم هموزیگوت که هموگلوبین S بصورت خالص در خون دیده میشود باعلائم بالینی کم خونی همولیتیک، عظم طحال، اولسراسیونهای ساق و گاهی، اختلالات قرنيه چشم و خونریزیهای داخل چشمی و آنوریسمهای کوچک شریانهای رتین و هماتوری و آریتمی های سینوزال قلب و تاکیکاردی مشخص میگردد .

گلبولهای قرمز فالسیفرم که باتست فالسیفرماسیون بخوبی مشخص میشود در مواقع بحران آریتروبلاستوز شدید و تشدید رتیکولوسیتوز هیپرلوکوسیتوز، اورویبلان اوری و افزایش بلیروبین غیر مستقیم خون از علائم مشخصه آزمایشگاهی آن بشمار میرود در رادیو گرافی نکروزهای آسپتیک در سر استخوانهای ران و بازو وسایر استخوان ها وجود دارد .

هموگلوبینوگرام با تشخیص هموگلوبین S تشخیص بیماری را محرز میسازد .

فرمهای هتروزیگوت SF و SD و SC نیز دیده شده اند که دارای علائم کمتری از فرم هموزیگوت S میباشد .

۲ - هموگلوبین یا Foetal که در حال طبیعی در مرحله جنینی وجود دارد و پس از تولد ۵۰٪ هموگلوبین را تشکیل میدهد رفته رفته هموگلوبین A جای آن را میگیرد بطوری که در شخص بالغ و سالم فقط ۱٪ از هموگلوبین خون را هموگلوبین F تشکیل میدهد .

وجه تمایز آن از هموگلوبین A از این قرار است اولاً مقاومت آن در برابر مواد قلیائی بمراتب بیشتر از هموگلوبین A میباشد که بعلت وجود ایزولوسین در هموگلوبین F است ثانیاً نقطه ایزوالکتریک هموگلوبین A در $pH = 6.87$ و نقطه ایزوالکتریک هموگلوبین F در $pH = 6.98$ میباشد ثالثاً سرعت مهاجرت الکتروفورتیک هموگلوبین F کمتر از هموگلوبین A در $pH = 8.6$ است. این هموگلوبین در بیماری ارثی تالاسمی افزایش می یابد .

تالاسمی: بدو شکل Majeur و Mineur دیده میشود .
شکل ماژور که از نظر ارثی هموزیگوت بوده و هموگلوبین F بسیار زیان در خون بیماران دیده میشود .

علائم بالینی : آنمی همولیتیک پیشرونده مزمن که از اوان کودکی شروع میشود عظم طحال . قیافه مغولها ازاهم آنها میباشد .

آزمایشگاه يك كم خونی هیپرکروم و گلبول آن سیل واریتر و بلاستوز را نشان میدهد . مقاومت گلوبولی غالباً افزایش یافته اما طبیعی بودن آن تشخیص را رد نمیکند افزایش مقاومت گلوبولی شکل خاصی است بدین معنی که شروع همولیز تغییر نیافته ولی کامل شدن همولیز افزایش می یابد بطوری که حتی در آب هم گاهی

همولیز کامل نمیشود .

رادبو گرافی : در استخوانهای پهن Diploë بچند برابر طبیعی افزایش یافته و سطوح داخلی و خارجی استخوان خیلی نازک شده و بین این دو سطح تصاویر تارهای ماهوت پاك كنى موجود است . در استخوانهای بلند بعلت نازك شدن قشر استخوانی مغز استخوان وسعت می یابد الکتروفورز وجود هموگلوبین F^۳ را بعبار زیاد نشان میدهد . شکل مینوریاسندرم Richi Greppi Micheli که از نظر ژنتیک هتروزیگوت بوده و عیار هموگلوبین F^۳ پائین است . علائم بالینی مهمی ندارد و فقط کم خونی مختصری را نشان میدهد و از روی علائم آزمایشگاهی بخصوص تجسس هموگلوبین - الکتروفورز شناخته میشود .

آلکالینوز رزبستانس

هموگلوبین F^۳ در اسفروسیتوزهای مادر زادی نیز دیده میشود که پس از طحال برداری از بین میرود .

۳- هموگلوبین C^۳ که توسط Itano در سیاهان امریکائی کشف شده دارای بار الکتریکی مثبت تری نسبت بهموگلوبین S است و نقطه ایزوالکتریک آن بالاتر میباشد بنابراین مهاجرت الکتروفوریک آن در محیط اسید سریع تر و در محیط قلیائی کندتر میباشد در تامپون قلیائی در نزدیک محلی که هموگلوبین را روی نوار فرار داده ایم رسوب میکند .

حلالیت آن در محلولهای نمکی غلیظ بر عکس خیلی زیاد بوده و از هموگلوبین A نیز بیشتر میباشد وجود این هموگلوبین در خون سبب بیماری هموگلوبینوز C می شود .

هموگلوبینوز C از نظر ژنتیک بدو شکل هموزیگوت CC و هتروزیگوت F.C. , S.C. , A.C. شناخته شده است .

شکل CC که منحصرآ در سیاهان دیده میشود دارای علائم بالینی زیر است ، کم خونی همولیتیک که گاهی توام با دردمفاصل بزرگی کبد و طحال میباشد اوروبیابین ادرار و بلیو و بین غیر مستقیم خون افزایش یافته و در مغز استخوان راکسیون اریثروبلات ستیک دیده میشود . در خون محیطی مقدار زیادی گلبول آن سیل و چند عدد اریثرو - بلاست یافت میشود . رتیکولوسیتوز افزایش و مقاومت اسمتیک گلبولی نقصان یافته ولی مقاومت مکانیک گلبولی افزایش یافته است . الکتروفورز وجود هموگلوبین C را در بیماران بخوبی مشخص میسازد .

فرم A.C. دارای هیچگونه تظاهرات بالینی نبوده و در سیاهان بظاهر سالم امریکائی شمالی و افریقای غربی و افریقای شرقی دیده شده است .

از نظر ارثی هموگلوبین A.C. بصورت ژن بارز و مطابق قانون مندل منتقل

مشخصات خموده همو گلورین های انسانی

همو گلورین	مقاومت تغییر ماهیت در برابر مواد قلیایی resistance d'la denaturation alcaline	Spectre ultra violet	جذب اکسیژن fixation d'oxygene	نقطه ایزوالکتریک Point iso-electrique	سرعت مهاجرت الکتروفورزیته mobilité electrophoretique en PH 6/5	mobilité anodique d PH 8/6	حالات هموگلوبین های اجاب شده	سرعت مهاجرت کروماتوگرافی migration per chromatographie
A	ضعیف	طبیعی	طبیعی	۶۰۸۷	۲۰۴	۳	بالا	۲
F	زیاد	طبیعی A ۲۹۱۰ بافت A ۲۸۹۸ بافت	غیر طبیعی	۶۰۹۸	۲۰۱	۴	کمتر از همو گلورین A	۱
S	ضعیف	طبیعی	طبیعی	۷۰۰۹	۲۰۹	۵	خیلی پایین	۲
C	ضعیف	طبیعی	طبیعی	۷۰۳۰	۳۰۲	۷	کمتر از همو گلورین A	۵
D	ضعیف	طبیعی	طبیعی	۷۰۰۹	۲۰۹	۵	مثل همو گلورین A	۱
E	ضعیف	طبیعی	—	—	کمی کمتر از ۲۰۹	۶	مثل همو گلورین A	۴
G	ضعیف	طبیعی	—	۶۰۹۸	بین ۲۰۹ و ۲۰۹	۴	از همو گلورین A	—
H	ضعیف	طبیعی	—	۵۰۳۰-۵۰۳۰	—	۱	خیلی پایین	—
I	ضعیف	طبیعی	طبیعی	۵۰۳۰-۵۰۳۰	۱۷۲ - ۱۷۸	۲	—	—
J	ضعیف	طبیعی	—	۵۰۳۰-۵۰۳۰	۲۰ - ۲۰۷	۲	کمتر از همو گلورین A	—

میگردد .

هموگلوبینوز S.C. از نظر بالینی دارای علائمی شبیه بکم خونی فالسیفرم است منتهی تظاهرات بالینی آن بمراتب خفیفتر است و دارای علائم قلبی نمیباشد و بمراتب کمتر از کم خونی فالسیفرم دیده میشود . الکتروفورز هموگلوبین های S و C را بخوبی نشان داده و در تشخیص بیماری کمک بسزائی مینماید .

۴ - هموگلوبین S از نظر سرعت مهاجرت الکتروفورتیک دارای سرعتی همانند S میباشد از این نظر مجزا نمودن آنها بوسیله الکتروفورز مقدور نیست و فقط بوسیله خاصیت حالیت در محلولهای نمکی و با تست Falciformation آن دو را میتوان از هم متمایز نمود .

هموگلوبینوز D : چه بصورت DD یا شکل هتروزیگوت علائم بالینی نداشته و تنها بوسیله الکتروفورز است که میتوان این نوع هموگلوبینوز را شناخت فقط تاکنون چند مورد در چند فامیل انگلیسی . ایرلندی . هندی . امریکائی دیده شده است .

۵ - هموگلوبین E: که در روی نوار الکتروفورز لکه آن بین C و S میباشد ایجاد هموگلوبینوز مینماید در حدود ۱۳٪ جمعیت سیام و همچنین عدای از مردم سیلان اندوتری (جاکارتا) برمه حامل هموگلوبین E میباشد .

در شکل هموزیگوت EE بیمار یک کم خونی میکروسیتر متوسط با گلبول های آن سیل دارد در شکل هتروزیگوت هیچگونه علائم دیده نمیشود و فقط با الکتروفورز میتوان آنها را باز شناخت .

۶ - هموگلوبین G که از نظر خواص الکتروفورتیک شبیه بهموگلوبین F بوده و لکه آن دوبرهم کاملاً منطبق است و برای تفکیک این دو از هم باید از سایر خواص آنها استفاده نمود (در جدول خواص آنها که تاکنون شناخته شداند بخوبی مشخص شده است .

هموگلوبینوز G هم که در افریقای غربی و امریکای شمالی دیده شده شکل هموزیگوت GG و هتروزیگوت SG آن هیچگونه علائم مرضی نداشته و فقط شکل هتروزیگوت FG دارای علائم کم خونی است . هموگلوبین های دیگر بیش از چند مورد تاکنون گزارش نشده واز ذکر مفصل آن ها خودداری میشود .

References

- Malek H et Aflatouni M.M. (1963). "Protéinogramme du serum sanguine", Revue de la Faculté deMedecine de Teheran; 1,17.
- Bernard, J. Bessis, M. (1958). "Hematologie Clinique", Masson, Paris.
- Gradwohl, R.B.H. (1958), "Clinique laboratory methods and diagnosis, Mosby, St. Louis.
- Wintrobe M. (1961), "Clinical Hematology" Lea & Febiger, Philadelphia.
- Mial J. B. (1958) "Laboratory medicine - Hematology", Mosby, St. Louis.
- Florence. Get Enselme. I. (1950), "Chimie biologique et medical", Malcoine, Paris.
- Nematollahy. (1942). "Physiologie" Tab-Ketab, Teheran.
- Lehmann. H. (1962), The pathology of globin synthesis, Triangle The Sandoz Journal Of Medical Science Volum No. 8