

از بخش قلب بیمارستان پهلوی

ناهنجاری قوس آورتا یا کوآرکتاسیون آئورت

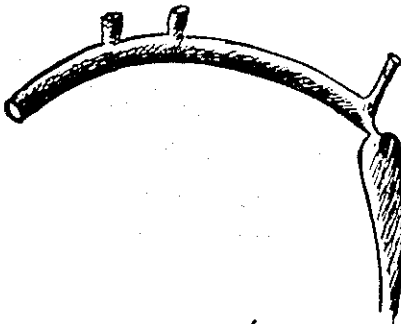
دکتر قاسم شفیعی زاده*

دکتر جهانگیر میرعلاء *

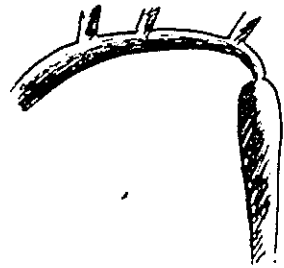
دکتر صمد مصری***

دکتر پرویز علاء***

بیماری مادرزادی تنگی انتهای قوس آورتا یا کوآرکتاسیون آئورت Aortic coarctation معمولاً بدو شکل دیده میشود یکی نوع بزرگسالان که تنگی کوتاه و زیر شریان زیرین قوه چپ واکثرأ بعد از لیکامان شریانی قراردارد و دیگری شکل پراکنده یا نوع طولانی که تنگی قسمتی از قوس آورتا را فرامیکیرد.



نوع بزرگسالان



نوع وسیع و پراکنده

شکل ۱

درحالت اول فشارخون دستها بسیار بالا و فشار درشریانهای پاوجودندارد یا بسیار کم میباشد. معمولاً فشار دستها بین ۱۷ تا ۲۴ مییاشد و فشار درپاها محسوس نیست ولی در نوع طولانی

* دانشیار بخش جراحی قلب بیمارستان پهلوی

** استادیار بخش جراحی بیمارستان پهلوی

*** دانشیار بخش جراحی قلب بیمارستان پهلوی

**** رئیس درمانگاه بخش قلب بیمارستان پهلوی