

## سرطانهای حنجره

دکتر رضا افشاری \*

سرطان حنجره خیلی شایع وعده مراجعین مبتلا، به مراکز سرطانی نسبت به سرطانهای دیگر خیلی زیاد است .

سن - این بیماری در سنین ۴۰ تا ۷۰ سالگی واستثناء قبل از ۳۰ سالگی دیده میشود .  
جنس - ۹۶ درصد مبتلایان مرد هستند :

عاقبت - عاقبت بیماری درپیش زنها خوب و معالجه غالباً رادیوتراپی است .

علت - اکثر مبتلایان اعتیاد به سیگار و در ۲۰ درصد موارد اعتیاد به الکل دارند .  
تبدیل پایلوم شاخی هیپرکراتوزیک به سرطان محتمل است .

**آسیب شناسی :** سرطانهای حنجره اغلب از اپیتلیوماهای پوئما تتواستراتیفته ، اندیفرانسیه ، ویفرانسیه هستند و یادیفرانسیسیون نسبی دارند تشکیل شده. اپیتلیوماهای کلانده- ولروسارکومهای حنجره استثنائی است .

اشکال تومور - تومورهای حنجره - بورژنانت، انفیلترانت یا اولسروانفیلترانت هستند .  
تومورهای بورژنانت غالباً اندیفرانسیه و تومورهای انفیلترانت دیفرانسیه میباشند . ولی هیچوقت تشخیص آسیب شناسی را باشکال تومور نمیتوان داد و در تمام موارد لازمست امتحان بیوپسی بعمل آید .

### علائم کلینیکی :

علائم خیردهنده : متاسفانه بیمارانی که به رادیو تراپیستها مراجعه میکنند مرحله علائم خیردهنده را گذرانده اند و ضایعه پیشرفته دارند .

باین علائم باید توجه بیشتری نمود و در صورت لزوم بیوپسی، رادیوگرافی و امتحانات تکمیلی دیگری انجام داد تا تشخیص هرچه زودتر داده شود. این علائم عبارتند از دیسفونی که بامعالجات دارویی بهبودی حاصل نمیکند و بامختصری بهتر شده و دوباره بدتر میشود . صدای خشن ودور که

\* . استادیار بخش رادیو تراپی سرطان - بیمارستان پهلوی

و تغییر صدا که آرام شروع شده و کم کم همیشگی می‌گردد سرفه‌های کوچک و خشک توام با درد و سوزش در ناحیه حنجره .

علائم دیررس : گرفتگی صدا - نفس تنگی - اشکال در بلع - سرفه - خلط خونی و چرکی آدنویاتیهای زنجیره کانکلیونهای کردن .

### امتحانات حنجره :

۱ - لارنگوسکوپی - یکی از امتحانات ضروری است ولی با این امتحان نمیتوان تمام قسمت حنجره را مطالعه کرد فقط ضایعات باندواتریکولر سطح داخلی ، چین آری اپی گلوتیک اپی گلوت و اکثر تومورهای بورژنات قابل روئت میباشند . سطح حنجره‌ای اپی گلوت بخصوص پای اپی گلوت، لوژقدامی اپی گلوت عمق واتریکولر وزیر گلوت و تومورهای انفیلترانت بالارنگو- سکوپ بسختی قابل رؤیت هستند . در لارنگوسکوپی حرکات طنابهای صوتی را خیلی خوب میتوان دید و معین کرد که متحرک یا نیمه متحرک و یا ثابت هستند یا اینکه ضایعه در کدام قسمت طنابهای صوتی است .

۲ - لمس . در لمس باید قابلیت حرکت حنجره را معین نموده و کانکلیونهای کردنی را معاینه کرد . سرطانهای وستیبول در ۴ تا ۶۰ درصد موارد سرطانهای زیر گلوت ۱ تا ۳ درصد موارد متاستاز کانکلیونی دارند . سرطانهای طنابهای صوتی هرگز متاستاز نمیدهند .

۳ - رادیوگرافی - در رادیوگرافی نیمرخ و توموگرافی والسالوا قاعده زبان ، و الکلولا، اپی گلوت و سطح حنجره اپی گلوت ، پای اپی گلوت، لوژقدامی اپی گلوت ، زیر گلوت سینوسهای پی‌ریفورم - انتشار و گاهی مبدا اولیه تومور را میتوان بخوبی مطالعه کرد .

### تقسیم بندی سرطانهای حنجره نسبت به محل ضایعه .

۱ - بالای گلوت

۲ - گلوت

۳ - زیر گلوت

### ۱ - سرطانهای بالای گلوت یا وستیبول .

این ناحیه شامل سطح خلفی اپی گلوت (قسمت بالا و پائین استخوان هیوئید) سطح داخلی چینه‌های آری اپی گلوت . پای اپی گلوت . طنابهای صوتی کاذب و واتریکولر میباشد . مجاورات وستیبول ، از جلوه لوژقدامی اپی گلوت ، این لوژفضائی است تقریباً منشوری شکل که قاعده آن در بالای اوراس آن در پائین قرار گرفته و تمام این فضا از نسج چربی پر میباشد ، جدار قدامی این فضا توسط مامبران هیوتیروئیدین *Hyo - Thyroidienne* و جدار خلفی قسمت حنجره اپی گلوت و مامبران هیوئیدین طرف راست و چپ در بالا و غضروف تیروئید در پائین جدار فوقانی توسط مامبران

هیوایی کلوتیک که ادامه سطح قدامی اپی گلوت بوده و آنرا از والکولها جدا میسازد .  
 عده از سرطانهای سطح خلفی اپی گلوت بدون سرو صدا باین فضا نفوذ میکنند که در  
 لارنگوسکوپی ممکنست اصلاً دیده نشوند در صورتیکه بارادیوگرافی حنجره در وضعیت نیمرخ  
 بخوبی بوجود نومور در این ناحیه میتوان پی برد . جدار خلفی وستیبول توسط دیوار ناقص  
 فارنگولارنژ از فارنگس جدا میشود .

#### از نظر رادیولوژی وستیبول بدو قسمت تقسیم میشود

- ۱- قسمت واقع بین استخوان هیوئید و غضروف تیروئید که قسمت اصلی وستیبول میباشد.  
 و محدود است از جلو به سطح خلفی اپی گلوت - سطح حنجره چینهای آری اپی کلوتیک و کنار  
 فوقانی غضروف تیروئید .
- ۲- قسمت داخلی غضروف تیروئید شامل پای اپی گلوت - آریتنوئیدها فضای بین آری-  
 تنوئیدها - طنابهای صوتی کاذب و واتریکول میباشد .

#### تومورهای بالای هیوئیدی اپی گلوت

تومورهای این ناحیه اکثراً بورژنانت و حساس باشعه X و عاقبت خوبی دارند . گاهی از  
 نوع انفیلتران با اولسروانفیلتران بوده و به والکولها و چینهای آریتنو اپی کلوتیک منتشر  
 میشوند .

#### تومورهای پائین هیوئیدی اپی گلوت

تومورهای این ناحیه اگر جوانه دار باشند تمام فضای وستیبول را پر مینمایند . در رادیو-  
 گرافی نیمرخ حنجره اپی گلوت ضخیم سایه آن گرد و تصویر آن دوتا بنظر میرسد و بعقب رانده  
 شده است .

اگر از نوع انفیلتران باشند به لوز قدامی منتشر شده و در مدت چندین ماه بدون آنکه  
 عوارض و یا علائمی از خود نشان دهند به پیشرفت خود ادامه میدهند . در رادیوگرافی نیمرخ  
 حنجره اپی گلوت ضخیم و تغییر شکل یافته است پای اپی گلوت در تشکیل 8 تیروئید شرت  
 نمیکند مامبران هیو تیروئید بطرف جلو برآمده و مامبران هیوایی کلوتیک بلند شده و بطرف  
 جلو تقریباً پیدا میکند .

#### تومورهای سطح داخل چینهای آری اپی گلوتیک

تومورهای این ناحیه اکثراً بورژنانت هستند که بالارنگوسکوپی بخوبی نمایانند . گاهی  
 اولسروانفیلتران بوده بطرف هیپوفارنگس منتشر میشوند و در توموگرافی خیلی خوب قابل  
 مطالعه هستند .

### تومورهای بانندواتریکولروپای اپیگلوت

تومورهای این ناحیه اکثراً اولسروژنات بوده و انتشارشان بشکل U بطرف لوژدामी اپی گلوت در جلو آریتنوئیدها و چین آری اپی گلوتیک در عقب میباشد. بطور نادر نفوذ کننده یا فقط بورژنات هستند. در اکثر موارد غضروف تیروئید آلوده است.

**تومورهای وانتریکول :** تومورهای وانتریکول اکثراً بورژنات میباشند. اگر تومور کوچک باشد در زیر طنابهای کاذب مخفی است و در لارنگوسکوپی دیده نمیشود در اینصورت بانندواتریکولر بطرف بالا برآمده است (تشخیص بانوموگرافی است) کم کم تومور بزرگ شده از میان سوراخ وانتریکول نمایان میشود. این تومورها بهر سه طبقه میتوانند منتشر شوند (بالای گلوت و زیر گلوت). غضروف تیروئید همیشه آلوده است.

### ۴- سرطانهای گلوت یا طنابهای صوتی :

این سرطانها اگر فقط در طنابها باشند بالارنگوسکوپی بخوبی قابل روئیت هستند و میتوان دید که اولاً در کدام ناحیه قرار دارند (تعیین محل دقیق تومور از نظر درمان بسیار مهم است) ثانیاً انتشار تومور بکطرفه یا دوطرفه است. ثالثاً طنابها متحرک یا ثابت میباشند.

امتحان رادیوگرافی برای دیدن انتشار تومور بزرگ گلوت ضروری است بخصوص تومورهای وژنات بخوبی نمایانند.

در توموگرافی تاحدی قابلیت تحریک طنابها را میتوان دید.

سرطانهای گلوت را بدو ناحیه تقسیم میکنیم.

۱- سرطانهای که در  $\frac{1}{3}$  قدامی قرار دارند. این ناحیه دارای ساختمان عضلانی و غشائی

Musculo - Membraneux است.

۲- سرطانهای  $\frac{2}{3}$  خلفی که دارای ساختمان غضروفی است. سرطانهای گلوتیک قدامی از قسمت قدامی طنابهای صوتی یا وانتریکول در مجاورت شیار قدامی محل تلاقی غضروف تیروئید و لیگامان تیروپای گلوتیک و تیروآریتنوئید فوقانی و تحتانی سرچشمه میگیرند و بطور مساوی به طبقات بالا و پائین گلوت و بطرف مقابل منتشر شده غضروف تیروئید را از جلو خراب میکنند. چون توسط پای اپی گلوت پوشیده میشوند بدون علامت کلینیکی مدت زیادی به نیشرفت خود ادامه میدهند و دیسفونی خیلی دیررس میدهند، ممکنست پس از مدتی مثل یک تومور تیروئید نمایان گردند، رادیوگرافی بهترین وسیله تشخیص زود بیماری است. تشخیص این سرطانها با این اپی تلیوماها بدوشکل بورژنات و انفیلاترات یا نفوذ کننده میباشند. تشخیص این سرطانها

در شکل بورژنانت تومور بطرف داخل حنجره پیش می‌رود و تظاهرات کلینیکی زود بروز مینماید.

غضروف تیروئید آلوده و نتیجه رادیوتراپی خوب است.  
شکل انفیلترانت پس از خراب کردن غضروف تیروئید بطرف جلوسیر می‌کند و خیلی عجیب است که بعضی از این تومورها نتیجه خوبی دارند و پس از رادیوتراپی غضروف مجدداً کالسیفیه شده و تومور کاملاً از بین می‌رود.

### ۳- سرطانهای زیر گلو

سرطانهای اولیه زیر گلو نادر هستند و غالباً از گلو با این ناحیه سرایت مینمایند و اکثراً اولسروزی مخاطی میباشند که در مدت زیاد حتی بیش از دو سال بدون علائم کلینیکی و بدون آندوپاتی به پیشرفت خود ادامه میدهند ولی نسبت به تومورهای با مبدا گلو تیک عاقبت خوبی ندارند.

در موارد پیشرفته تشخیص محل اولیه تومور در روی قطعه عمل شده نیز مقدور نیست.  
ایپتلیوماهای زیر گلو به منطقه تقسیم میشوند.

- ۱- ایپتلیوماهای جدارهای طرفی که درمان آنها رادیوتراپی یا جراحی است.
- ۲- ایپتلیوماهای جدار قدامی که همیشه بهر دو طرف منتشر میشوند و درمان انتخابی آنها جراحی است.
- ۳- بالاخره تومورهای جدار خلفی که در سطح قدامی شاتون کریکوئید هستند و درمان آنها فقط رادیوتراپی است.

### درمان

- الف - جراحی - ۱- لارنژکتومی توتال (Laryngectomy Total) عمل بسیار شایعی است که تمام حنجره در یک مرحله برداشته میشود.
  - ۲ - لارنژکتومی بالای کریکوئیدی (Laryngectomy supra Cricoidienne) در مواردیکه ضایعات در قسمت فوقانی حنجره باشند انجام میشود و جانی برای گذاشتن کانول باقی میگذازد.
  - ۳- لارنگو اوروفارنژکتومی (Laryngo-oro-pharyngectomy) اگر تومور بطرف والکولها پیشرفت کرده باشد این عمل ضروری است.
  - ۴- برداشتن قسمتی از حنجره Laryngectomy partiel این عمل بچند صورت انجام میگردد.
- برداشتن طناب صوتی یکطرف در موافقی که ضایعه فقط موضعی بوده و انتشار نداشته باشد.

نتیجه این درمان بسیار عالی است و اختلال در حرف زدن بیمار نیز پیدا نمیشود.  
لارنژکتومی فرونتال قدامی یا فرونتال طرفی و بالاخره همی لارنژکتومی.

### ب- رادیوتراپی

۱- رادیو تراپی بمنظور پیش گیری: پیش گیری از متاستازهای احتمالی در کانکلیونها کردن و بالای ترقوه بعد از عمل جراحی است. بدین منظور ناحیه که تحت درمان قرار میگیرد محدود است:

از بالا خطی که از  $\frac{1}{3}$  قدامی کنار تحتانی شاخه افقی فك تحتانی تا قسمت متوسط استخوان حاستوئید کشیده شود.

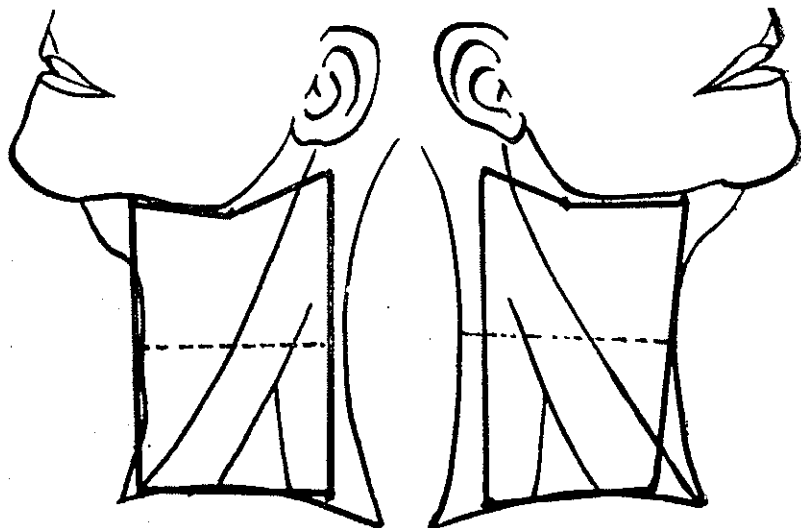
در جلو و طرف راست خط وسطی.

در جلو و طرف چپ بقاصله یکسانتیمتر از خط وسط.

از عقب کنار قدامی عضله ذوزنقه.

از پائین کنار فوقانی استخوان ترقوه.

این میدانرا با خطی از وسط و در هر دو طرف بدو قسمت میکنیم در نتیجه دو میدان در طرف راست و دو میدان در طرف چپ خواهیم داشت که هر کدام آنها ۴۰ تا ۶۰ سانتیمتر مربع وسعت دارند. شکل ۱ و ۲



چپ ۱

راست ۲

## مقدار اشعه

بادستگاههای رادیوتراپی عمیق ( $220 \text{ kV}$ ) با فیلتر  $2 \text{ Al} + 1 \text{ Cu}$  (C.D.A =  $1/16 \text{ mm Cu}$ ) فاصله مرکز اشعه تا پوست ۵۰ تا ۶۰ سانتیمتر، راندمان دستگاه ۲۵ واحد در دقیقه - ۴۰۰۰ تا ۴۵۰۰ واحد برای هر میدان، در نتیجه ۱۲۰ درصد در تومور یا ۴۸۰۰ واحد به تومور اشعه خواهیم داد.

اگر تومور اولیه یا آدنویاتی موجود باشد و در مقابل اشعه مقاومت نشان دهد مقدار ۸۰۰ واحد با میدانهای کوچک به تومور اولیه و ۱۵۰۰ واحد به آدنویاتیها با يك میدان تانژانسیل بعنوان دوز تکمیل در حین درمان یا پس از درمان فوق اضافه میدهم :

پریود یا دوره درمان برای اخذ نتیجه بسیار مهم است. مثلاً اگر یکدوره درمان با مقدار اشعه فوق در مدت ۴۵ روز انجام گیرد بهبودی ۱۵ درصد اگر این مقدار در مدت کمتر از  $50 \pm$  روز باشد علاوه بر نتیجه کم عوارض زودرس اشعه مثل رادیو اپی درمیت. رادیو درمیت. سوختگیهای شدید همچون ضایعات دیررس مثل تل آنژیکتازی (Télangiectasie) اسکلرودرمی (Sclerodermie) اسکلروز عضلانی، تکرور غضروف و احتمال ایجاد دومین سرطان بعلت اشعه x بروز خواهد کرد. اما اگر درمان بیشتر از ۷۰ روز طول بکشد بهبودی ۵ درصد خواهیم داشت. بنابراین باید مدت درمان بتدریجی تنظیم شود که نتیجه بهتر و عوارض کمتر است. بهترین راهنمای ما اینست که ضایعات پوستی از اپی درمیت اکزوداتیف تجاوز نمایند دستگاه موله (Moulé) و سیکلوتراپی بعد از عمل جراحی ارزش ندارد.

## ۴- رادیوتراپی بمنظور درمان.

این نوع درمان نسبت به محل قرار گرفتن تومورها فرق میکند. الف - تومورهای وستیبول که غالباً انتشار بگانتگلیونهای لنفوی کردن دارند. درمان با دو میدان بزرگ پوست ۴۰ تا ۶۰ سانتیمتر مربع است. حدود این دو میدان عبارت از همان حدودی است که در بالا ذکر شد بعلاوه زاویه فکی تحتانی و قسمت خلفی این زاویه نیز در داخل میدان قرار گیرد.

دوز با دستگاه رادیوتراپی ۲۲۰ کیلوولت ۴۰۰۰ واحد از هر طرف در مدت ۶۰ تا ۷۰ روز ۲۰۰ واحد در هر جلسه باید گفت بهتر است این درمان در مدت کمتر انجام شود بدون اینکه اپی درمیت ایجاد گردد. بهترین درمان این است که اپی تلیت پیش بیماران ایجاد شود.

برای آدنویاتیها یا خود تومور که با این مقدار هنوز ازین نرفته نباشد مقدار ۶۰۰ تا ۸۰۰ واحد با میدان کوچک  $6 \times 4$  سانتی متر بر مقدار فوق اضافه میکنیم.

با این ترتیب ۱۵۰ درصد اشعه در گلو و ۱۲۰ درصد اشعه در وستیبول متمرکز میشود.

در نتیجه مقدار ۵۰۰۰ تا ۶۰۰۰ واحد به تومور اشعه می‌رسد. مقدار اشعه  
مقدار اشعه به قسمت، قدامی، حنجره، که ضخامت کم دارد اصولاً باید زیادتر باشد ولی  
بعلت زیادی فاصله آن از مرکز اشعه و کم بودن اشعه منتشره این وضعیت بیش نفعی ندارد.  
الیس (Ellis) برای جبران این نقیصه از صافی‌های زاویه‌دار استفاده می‌نمود در صورتیکه  
این فیلترها برای ۲۲ کیلوولت بی‌ارزش هستند و برای دستگاههای با انرژی زیاد ممکنست این  
صافی‌ها ضروری باشد و باید باین اصل توجه شود.

ب- تومورهای گلوت. چون سرطانهای این ناحیه آدنویاتی نمیدهند میدانهای درمانی  
کوچک و محل ایرادیاسیون محدود به محل ضایعه است. بنابراین اقطار میدانها  $4 \times 5$  سانتیمتر  
و محدود به فضای غضروف تیروئید میباشد محل ایرادیاسیون از دوطرف راست و چپ مقدار اشعه  
از هر طرف ۴۰۰۰ تا ۴۵۰۰ واحد در مدت تقریباً دو ماه در نتیجه مقدار اشعه که به ناحیه  
گلوت می‌رسد ۶۰۰۰ تا ۷۰۰۰ خواهد بود.

پ- تومورهای زیر گلوت (این سرطانها که اغلب از طرف گلوت سرایت نموده‌اند  
میدانهای درمان باید گلوت و زیر گلوت را شامل باشد. حد فوقانی میدان اشعه کنار فوقانی  
غضروف تیروئید و حد تحتانی آن بستگی به طول انتشار تومور دارد (در حدود  $5 \times 8$  تا  $5 \times 10$   
سانتیمتر) مقدار ۴۰۰۰ تا ۵۰۰۰ واحد از هر میدان و مجموعاً ۱۵۰ در صد یا ۷۵۰۰ واحد  
به تومور اشعه خواهد رسید. البته این مقدار خیلی زیاد است و برای اینکه بتوانیم این مقدار را  
به تومور بدهیم با میدانهای فوق عملی نیست لذا پس از مدتی میدانها را کوچک میکنیم.

### جراحی و رادیوتراپی

در مواردیکه تصمیم بین رادیوتراپی و جراحی نتوان گرفت بهتر است ابتدا معالجه را  
با کبالت شروع نمائیم اگر از این درمان نتیجه گرفته نشد اقدام بعمل جراحی میکنیم. یا در  
مواردیکه بخواهیم معالجه را بطور ساندویچ انجام دهیم ابتدا مقدار ۳۰۰۰ تا ۳۵۰۰ واحد  
با کبالت ایرادیه میکنیم و بعد از عمل جراحی رادیوتراپی را تکمیل و جمعاً مقدار ۶۰۰۰ تا  
۷۰۰۰ واحد به بیمار اشعه میدهیم.

رادیوتراپی در حال حرکت و تله کبالت‌تراپی در این موارد بهترین درمان انتخابی است  
زیرا اگر درمان قبل از جراحی با دستگاه ۲۲۰ کیلوولت انجام گرفته باشد عمل جراحی بعلت  
ضایعات پوستی مقذور نیست.

### درموارد زیر سرطانهای حنجره را باید جراحی نمود.

- ۱- تومورهائی که از نوع انفیلتران یا اولسروانفیلتران باشند.
- ۲- بعلت انفیلتراسیون تومور حنجره ثابت و یا حرکت آن محدود شده باشد.



- ۳- تومور بغضروف تیروئید انتشار داشته یا بعلت رادیوتراپی نیکروز پیدا کرده، یا چرکی شده باشد.
- ۴- اپی‌تلیوماهای دیفرانسیه.
- ۵- اگر آدنویاتی وجود نداشته باشد و با آدنویاتیها ریز و متحرک باشند.
- در مورد زیر سرطانهای حنجره را باید رادیوتراپی نمود:
- ۱- تومورهای نوع وژنات که حساسیت خوبی با شعه x دارند.
  - ۲- حرکات حنجره اختلال نداشته باشد.
  - ۳- غضروف‌های حنجره آلوده نباشد.
  - ۴- اپی‌تلیوماهای اندیفرانسیه و کم دیفرانسیه باشند.
  - ۵- کانکلیون‌های متعدد و ثابت وجود داشته باشد.

### طرز درمان نسبت به محل ضایعه

تومورهای وستیمبول وواتریکول: در ۶۰ درصد موارد تومورهای این ناحیه با آدنویاتی توأم هستند. اگر آدنویاتی وجود داشته باشد باید رادیوتراپی و جراحی توأم انجام گیرد و کانکلیونهای کردن برداشته شود. متأسفانه در اغلب موارد جراحی مقدور نیست و مجبوراً باید فقط رادیوتراپی بشود.

در مواردیکه آدنویاتی وجود نداشته باشد:

- ۱- سرطانهای سطح خلفی اپی‌گلوت که در بالای استخوان هیوئید که اکثراً بورژنانت میباشند و خیلی حساس با شعه X هستند معالجه فقط با رادیوتراپی است.
- ۲- سرطانهای سطح خلفی اپی‌گلوت که در پایین استخوان هیوئید و تومورهای چین‌آری- اپی‌گلوتیک و باند و اتریکولر که اگر بورژنانت و سطحی و اختلالی در تحرك حنجره ایجاد نکرده باشند و به لوژ قدامی اپی‌گلوت انتشار نداشته باشند. معالجه فقط رادیوتراپی است ولی در اکثر موارد ضایعات انفیلترانت و انتشار به لوژ قدامی تیروئید داشته و اختلال در تحرك حنجره ایجاد میکنند. در این صورت لارنژکتومی کامل و یا لارنژکتومی بالای کریکوییدی و سپس کبالتوتراپی باید نمود جراحی بطور ساندویچ در این موارد نتیجه بهتری داده است.

**تومورهای گلوت:** در تومورهای  $\frac{1}{4}$  قدامی طنابهای صوتی بهترین معالجه جراحی است (برداشتن یکی از طنابهای صوتی) اگر تومور تمام قسمت غشائی یکی از طنابهای صوتی را فرا گرفته باشد و رادیوتراپی بهتر از لارنژکتومی است. سرطانهای بورژنانت یکی از طنابهای صوتی که به کومیسور قدامی انتشار داشته باشد و ضایعه بورژنانت در کومیسور قدامی باشد رادیوتراپی بهتر از جراحی (لارنژکتومی فروتوپاریتال یا فروتتال قدامی) است. اگر گلوت ثابت و ضایعه بیابین گلوت سرایت نموده باشد مثل سرطانهای زیر گلوت معالجه خواهد شد.

## تومورهای زیر گلو

- اگر گلویت ثابت و ضایعه زیر گلویت یکطرفه باشد معالجه همی لارنژکتومی است .
- ۲ - اگر گلویت ثابت و ضایعه زیر گلویت دوطرفه باشد و سطح خلفی آلوده نباشد باید لارنژکتومی توتال نمود بعد ممکنست رادیوتراپی بشود یا نه .
- ۳ - اگر گلویت ثابت و ضایعه زیر گلویت دوطرفه و سطح خلفی آلوده باشد لارنژکتومی توتال و بعد از جراحی حتماً باید رادیوتراپی بشود .

## منابع استفاده :

- 1 - Tumeurs malignes du pharynx et du larynx Par. F. Baclesse.
- 2 - Place de la radiothérapie dans le traitement des cancers du larynx
- 3 - Traitement des cancers du larynx Par : A. Ennuyer.